



# Udredning og behandling af spytktirtelkræft

## Version 1.1

### **GODKENDT**

#### **Faglig godkendelse**

6. oktober 2020 (DAHANCA)

#### **Administrativ godkendelse**

3. november 2020 (Sekretariatet for  
Kliniske Retningslinjer på Kræftområdet)

### **REVISION**

Planlagt: 6. oktober 2023

### **INDEKSERING**

DMCG, DAHANCA, Spytktirtelkræft

# Indholdsfortegnelse

Om denne kliniske retningslinje.....	2
1. Anbefalinger (Quick guide).....	3
Udredning.....	3
Billeddiagnostisk udredning.....	3
Patologi.....	3
Kirurgisk behandling.....	5
Strålebehandling.....	5
Medicinsk behandling af recidiverende og/eller metastatiske spytkirteltumorer.....	6
Opfølgingsforløb.....	6
2. Introduktion.....	7
3. Grundlag.....	9
Udredning.....	9
Billeddiagnostisk udredning.....	10
Patologi.....	12
Kirurgisk behandling.....	15
Strålebehandling.....	19
Medicinsk behandling af recidiverende og/eller metastatiske spytkirteltumorer.....	23
Opfølgingsforløb.....	25
5. Metode.....	34
6. Monitoreringsplan.....	36
7. Bilag.....	37

## Om denne kliniske retningslinje

Denne kliniske retningslinje er udarbejdet i et samarbejde mellem Den Danske Hoved-Hals Cancer Gruppe (DAHANCA), Danske Multidisciplinære Cancer Grupper (DMCG.dk) og Regionernes Kliniske Kvalitetsudviklingsprogram (RKKP). Indsatsen med retningslinjer er forstærket i forbindelse med Kræftplan IV og har til formål at understøtte en evidensbaseret kræftindsats af høj og ensartet kvalitet i Danmark. Det faglige indhold er udformet og godkendt af den for sygdommen relevante Danske Multidisciplinære Cancer Gruppe (DMCG). Sekretariatet for Kliniske Retningslinjer på Kræftområdet har foretaget en administrativ godkendelse af indholdet. Yderligere information om kliniske retningslinjer på kræftområdet kan findes på: [www.dmcg.dk/kliniske-retningslinjer](http://www.dmcg.dk/kliniske-retningslinjer)

Retningslinjen er målrettet klinisk arbejdende sundhedsprofessionelle i det danske sundhedsvæsen og indeholder systematisk udarbejdede udsagn, der kan bruges som beslutningsstøtte af fagpersoner og patienter, når de skal træffe beslutning om passende og korrekt sundhedsfaglig ydelse i specifikke kliniske situationer.

De kliniske retningslinjer på kræftområdet har karakter af faglig rådgivning. Retningslinjerne er ikke juridisk bindende, og det vil altid være det faglige skøn i den konkrete kliniske situation, der er afgørende for beslutningen om passende og korrekt sundhedsfaglig ydelse. Der er ingen garanti for et succesfuldt behandlingsresultat, selvom sundhedspersoner følger anbefalingerne. I visse tilfælde kan en behandlingsmetode med lavere evidensstyrke være at foretrække, fordi den passer bedre til patientens situation.

Retningslinjen indeholder, udover de centrale anbefalinger (kapitel 1), en beskrivelse af grundlaget for anbefalingerne – herunder den tilgrundliggende evidens (kapitel 3+4). Anbefalinger mærket A er stærkest, Anbefalinger mærket D er svagest. Yderligere information om styrke- og evidensvurderingen, der er udarbejdet efter "Oxford Centre for Evidence-Based Medicine Levels of Evidence and Grades of Recommendations", findes her: [http://www.dmcg.dk/siteassets/kliniske-retningslinjer---skabeloner-og-vejledninger/oxford-levels-of-evidence-2009\\_dansk.pdf](http://www.dmcg.dk/siteassets/kliniske-retningslinjer---skabeloner-og-vejledninger/oxford-levels-of-evidence-2009_dansk.pdf)

Generelle oplysninger om bl.a. patientpopulationen (kapitel 2) og retningslinjens tilblivelse (kapitel 5) er også beskrevet i retningslinjen. Se indholdsfortegnelsen for sidehenvisning til de ønskede kapitler.

For information om Sundhedsstyrelsens kræftpakker – beskrivelse af hele standardpatientforløbet med angivelse af krav til tidspunkter og indhold – se for det relevante sygdomsområde: <https://www.sst.dk/>

Denne retningslinje er udarbejdet med økonomisk støtte fra Sundhedsstyrelsen (Kræftplan IV) og RKKP.

# 1. Anbefalinger (Quick guide)

## Udredning

1. Ved den primære kontakt skal der foretages klinisk undersøgelse inklusiv UL-skanning af halsen og UL-vejledt FNA af tumor (B).

## Billeddiagnostisk udredning

2. Billeddiagnostisk udredning skal omfatte MR-skanning af hoved/hals og røntgen af thorax eller CT-thorax ved adenoidcystisk carcinom, salivary duct carcinom, high-grade mucoepidermoidt carcinom og tumorer i gl. submandibularis (B).
3. Billeddiagnostisk udredning kan suppleres med F-18 FDG PET/CT ved mistanke om metastasering eller recidiv (B).

## Patologi

4. Tumorerne skal klassificeres i henhold til den til enhver tid gældende WHO klassifikation (A).
5. Frysesnit er indiceret ved (B):
  - Udbredning af sygdom
  - Spredning omkring n. facialis
  - Spredning til lymfeknuder
  - Status ved resektionsrande
6. Histologisk klassifikation/revision af spytkirteltumorer nationalt eller internationalt skal foretages af patologer som har erfaring i spytkirtelpatologi (B).
7. Tumorsektatet skal sendes tørt til patologiafdelingen straks efter udtagelse. Der skal udtages til biobank efter gældende retningslinjer. Tumor skal fikseres til næste dag (B).
8. Den makroskopiske beskrivelse af resektatet bør omfatte (B):
  - Resektatet markeres på overfladen med tusch eller andet farvestof.
  - Mål af resektat i 3 dimensioner.
  - Tumors mål i 3 dimensioner (i alle fald mindst det største mål).

- Afstand fra tumor til nærmeste resektionsrand (konfirmeres mikroskopisk). Ved diskrepans mellem mikroskopisk og makroskopisk mål benyttes det mikroskopiske mål.
- Makroskopisk ekstraglandulær ekstension.
- Tumors natur: Solitær eller multifokal.
- Tumors udseende:
  - - Velafgrænset/dårligt afgrænset
  - - Kapselbeklædt/ikke kapselbeklædt
  - - Udseende af snitflade
- Beskrivelse af evt. udførselsgang.
- Hvis en større nerve er reseceret, bør denne være markeret af kirurgen.
- Tilstedeværelse/fravær af lymfeknuder i resektat.

**9. Udtagelsen af vævsblokke bør omfatte (B):**

- Repræsentative snit fra tumor med relation til resektionsrande, 1 blok per 10 mm.
- Snit fra lymfeknuder i glandel eller ekstraglandulært
- Blokke fra markerede nerveresektionsrande
- Blokke fra forandringer i øvrigt.
- Halsdissektionspræparater i forbindelse med spytkirtelcarcinomer behandles efter gældende retningslinjer.

**10. Den mikroskopiske vurdering bør omfatte (B):**

- Histologisk klassifikation iht. WHO klassifikation af hoved og hals tumorer, 2005
- Histologisk malignitetsgrad, hvis relevant
- Tilstedeværelse/fravær af nerveinvasion
- Tilstedeværelse/fravær af karinvasion
- Tilstedeværelse/fravær af kapsel
- Afstand til resektionsrande: Frie: Mikroskopisk > 5 mm, ikke-tilstrækkelige: ≤5 mm
- Ændringer i makroskopisk normalt spytkirtelvæv (Proliferations indeks ved hjælp af Ki67)

**11. Kodning af tumor og lokalisation, samt evt. grad, skal kodes i SNOMED (A).**

**12. Specialfarver kan anvendes efter behov (B):**

PAS +/- diastase samt alcian-blue anbefales mhp påvisning af glycogen, neutrale og sure muciner PTAH til påvisning af onkocytter. Forlænget inkubationstid anbefales.

**13. Anvendelse af immunhistokemi og molekylær patologi er op til den enkelte (D).**

## Kirurgisk behandling

14. Kirurgi er den primære behandling af maligne spytkirteltumorer og operationen bør foretages på et af de onkologiske hoved-halskirurgiske centre (B).
15. Total parotidektomi bør foretages ved tumorer lokaliseret i den dybe lap, ved højmaligne tumorer, hvor risikoen for intraglandulær adenopati er stor, samt hvor der er præoperativ facialisparese (B).
16. Superficiel parotidektomi bør kun foretages hos patienter med små mobile lavmaligne tumorer lokaliseret til den superficielle lap (B).
17. Halsdissektion afhænger af tumor lokalisation, histologisk subtype og præoperativ vurdering af lymfeknuder på halsen (B).
18. Ved store tumorer, hvor rekonstruktion er nødvendig, skal dette om muligt foretages i forbindelse med det primære indgreb (B).
19. Bevar nervus facialis, med mindre der er præoperativ facialisparese eller makroskopisk involvering af nerven (B).

## Strålebehandling

20. Primær stråleterapi kan være indiceret ved (C):
  - Teknisk eller medicinsk inoperable patienter
  - Patienter, som ikke ønsker operation
  - Bevarelse af funktionalitet
21. Postoperativ stråleterapi skal tilbydes ved (B):
  - R1/R2 sygdom
  - T3/T4 tumorer
  - Perineural vækst
  - N+ sygdom
  - Recidiv
  - Højmalig histologi
22. Stråledoser (B):
  - Ved primær strålebehandling gives 66-68 Gy/33-34 fraktioner mod makroskopisk tumor
  - Ved postoperativ strålebehandling gives 66 Gy ved mikroskopisk sygdom

- Ved adjuverende postoperativ strålebehandling gives 60-66 Gy mod højriskoområder
- 46-50 Gy ved elektiv lymfeknudebestråling

## Medicinsk behandling af recidiverende og/eller metastatiske spytkirteltumorer

23. **Kemoterapi bør vælges ved sygdomsrelaterede symptomer eller hurtig progression (C).**
24. **Cisplatin, vinorelbine, mitoxantrone og taxol kan tilbydes som kombinationsbehandling eller som enkeltstof (C).**
25. **Ved enkeltstofsbehandling anbefales vinorelbine (C).**
26. **Al behandling af spytkirtelcancer med targeteret terapi bør betragtes som eksperimentel og foregå i protokollert regi (C).**

## Opfølgingsforløb

27. **De første år bør patienterne følges for evt. operabelt lokalt eller regionalt recidiv samt afhjælpning af følgevirkninger af canceren og behandlingen heraf (B).**
28. **Lokoregionale recidiver bør i videst muligt omfang, og under hensyntagen til behandlingsmorbiditet, behandles kirurgisk. Indikationen for stråleterapi afhænger af evt. tidligere givet behandling og lokalisation (B).**
29. **Rehabilitering varetages individuelt i samarbejde med relevante tilstødende specialer samt kommunale og regionale instanser (B).**

## 2. Introduktion

Kræft i spytkirtler er en sjældent forekommende kræftform med ca. 62 nye tilfælde i Danmark pr. år (1), og på nordisk plan har incidensraterne været stabile gennem de sidste 30 år (2). Spytkirtelkræft er en heterogen gruppe, både hvad angår anatomisk lokalisation og histologisk klassifikation. Spytkirtelkræft i hovedhalsområdet kan opstå i de store spytkirtler parotis, submandibularis og sublingualis og i de små spytkirtler i mundhule, næse-bihuler, svælg og strube (3, 4). Den hyppigste lokalisation af spytkirteltumorer er glandula parotis, men kun 15-32% af tumorer i parotis er maligne. Derimod er 41-45% af tumorer i submandibularis, 70-90% eller mere af tumorer i glandula sublingualis og 50% af tumorer i de små spytkirtler er maligne (5). Der kendes ingen sikre risikofaktorer for spytkirtelkræft. Dog ses udifferentierede karcinomer hyppigere hos inuit end hos andre etniske grupper (5, 6).

Tumorlokalisering blev opgjort i en landsdækkende undersøgelse af spytkirtelcancer hos 952 patienter i Danmark behandlet i perioden 1990-2005 (1) med:

- Parotis 52.5%
- Submandibularis 12.2%
- Sublingualis 1.6%
- Små spytkirtler 33.4% (hyppigst i ganen)

Det hyppigste debutsymptom er en udfyldning eller tumor, ofte med et langvarigt, indolent forløb. I den nationale opgørelse af perioden 1990-2005 var mediantid fra symptomdebut til diagnose 8 måneder. Ved sygdomsdebut havde 41% lokal-avanceret sygdom (WHO st. III-IV) (7).

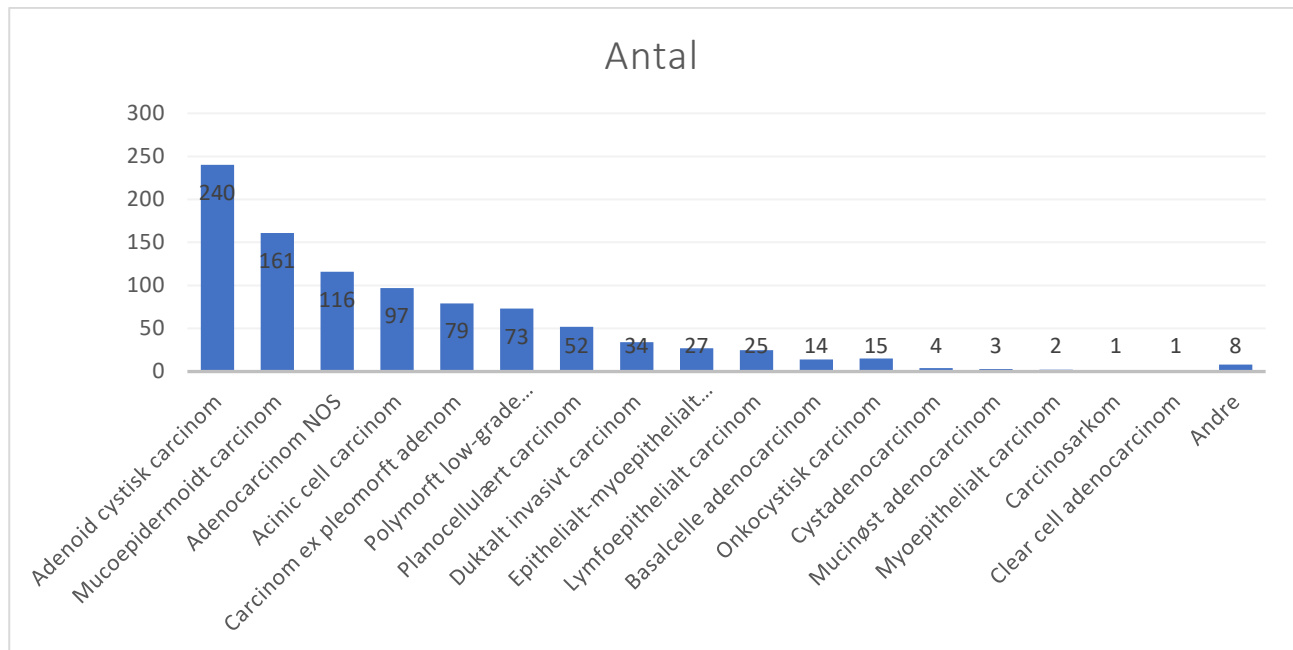
Medianalderen på diagnosetidspunktet var 62 år (interval 8 -102 år) med stort set ligelige kønsfordeling mellem mænd (49%) og kvinder (51%) (1), hvilket er i overensstemmelse med tidligere danske undersøgelser (3, 4). Langt de fleste patienter var i god almen tilstand (WHO performance status 0 (87%), 10% var i performancestatus 1 og 1% i status 3 eller 4 (1).

Der er i WHO's klassifikation fra 2005 beskrevet 24 forskellige histologiske former med meget forskellig biologi (5). Prognosen er afhængig af histologisk type og malignitetsgrad. Den generelle prognose efter behandling af spytkirtelcancer er god. Danske og udenlandske undersøgelser har konsistent rapporteret 5-års og 10-års årsagsspecifikke overlevelsesrater på omkring henholdsvis 78% og 70% (8, 9), hvilket er identisk med fundene i landsundersøgelsen 1990-2005 på henholdsvis 76% (CI: 73;79) og 69% (CI: 66-72) (7).

Specielt gælder det for adenoid cystisk karcinom, at prognosen er god på kort sigt, men karcinoms tendens til sene fjernrecidiver bringer sygdommen op i den højmaligne gruppe (10).

Det er uvist, om lokalisationen af tumor er en selvstændig prognostisk faktor uafhængig af histologi og tumorstørrelse. Karcinom i submandibularis har øjensynlig hyppigere lymfeknudemetastaser end karcinom i parotis, men tumorlokalisering er i sig selv ikke relateret til fjernmetastaser (9). I landsopgørelsen var den anatomiske lokalisation ikke en selvstændig prognostisk faktor for overlevelse eller recidiv (7)





Figur 1 - Histologisk fordeling af spytkirtelcancer i Danmark 1990-2005 (data fra Bjørndal et al (1))

### Formål

Det overordnede formål med retningslinjen er at understøtte en evidensbaseret kræftindsats af høj og ensartet kvalitet på tværs af Danmark. Formålet med retningslinjerne er at give evidensbaserede vejledninger til brug i de regionale multidisciplinære teams, som er involveret i håndtering af denne patientgruppe.

### Patientgruppe

Patientgruppen omfatter patienter mistænkt for eller med bekræftet spytkirtelcancer i store og små spytkirtler. Cancer i store spytkirtler ICD10-kodes som CD 079-089. Cancer i små spytkirtler ICD10-kodes efter anatomisk lokalisation.

### Målgruppe for brug af retningslinjen

Denne retningslinje skal primært understøtte det kliniske arbejde og udviklingen af den kliniske kvalitet, hvorfor den primære målgruppe er klinisk arbejdende sundhedsprofessionelle i det danske sundhedsvæsen. Retningslinjen er særligt tiltænkt øre-, næse-, halskirurger, onkologer, patologer og radiologer, der er involveret i udredning og behandling af patienter med spytkirtelkræft.

## 3. Grundlag

### Udredning

- 1. Ved den primære kontakt skal der foretages klinisk undersøgelse inklusiv UL-skanning af halsen og UL-vejledt FNA af tumor (B).**

#### Litteratur og evidensgennemgang

Som baggrund for anbefalingerne er anvendt 10 artikler baseret på retrospektive kohorte undersøgelser (11-20) [3b]. De inkluderede populationer er patienter med tumor i spytkirtler, primært glandula parotis. Outcome er sensitivitet, specificitet og accuracy af finnålsaspiration fra tumor i spytkirtler eller øvrige hoved-halstumorer. Westra et al (21) [3b] er en oversigtsartikel, der inkluderer flere retrospektive studier. McGurk et al (22) [3a] er et systematisk review af 600 artikler vedrørende FNA af tumorer i parotis. Der findes en sensitivitet på 85% og specificitet på 96%, men det konkluderes, at FNA sjældent får konsekvens, da behandling er kirurgisk og dermed fås histologisk diagnose. Tre artikler består af case reports (23-25) [4].

#### Patientværdier og –præferencer

Der foreligger ikke strukturerede oplysninger for patientværdier og -præferencer vedrørende udredning.

#### Rationale

Spytkirteltumorer præsenterer sig hyppigst som en langsomt voksende, uøm tumor. Tumorer i spytkirtlerne er hyppigst benigne, men frekvensen af malignitet er ujævnt fordelt mellem spytkirtlerne, idet sandsynligheden for malignitet er omvendt proportional med spytkirtlens størrelse.

Ved mistanke om spytkirteltumor skal der optages anamnese med særlig fokus på smerter, trismus, tidligere planocellulære hudtumorer i hoved/halsregionen og udføres en almindelig oto-rhino-laryngologisk undersøgelse. Klinikerens diagnostiske udfordring er at differentiere mellem intra- eller extraglandulære processer, inflammation og neoplasi, og ved sidstnævnte at skelne mellem benign og malign neoplasi. Ved den almindelige oto-rhino-laryngologiske undersøgelse er de store spytkirtler direkte tilgængelige for inspektion og palpation, mens de mindre spytkirtler er vanskeligere at afgrænse. Indikatorer for lokal invasion og regional spredning er udover anamnestiske oplysninger om smerter, dysæsthesier, kliniske fund i form af trismus, affektion af hud/slimhinde, nedsat mobilitet af tumor, nervepåvirkning og lymfeknudemetastaser. Der findes aktuelt ingen specifikke blodprøver eller tumormarkører for spytkirtelcancer.

Finnålsaspiration (FNA) har i stigende grad vundet indpas som førstevalgs redskab til udredning af spytkirteltumorer. Metoden er billig, let tilgængelig, tolereres godt af patienterne og er kun i mindre grad invasiv (11, 12). Metoden er bedst i øvede hænder, det gælder såvel prøvetagningen som udstrygning af cellerne og tolkning af præparatet. Generelt er der ved FNA ikke evaluerbart materiale i 5-16% af prøverne (13). Ved anvendelse af tynde nåle (23-25 gauge) til FNA er der ikke beskrevet tumorspredning via stikkanalen, og metoden anses derfor for meget sikker. Der er kasuistiske beskrivelser af såvel akut parotit, som infarkt og hæmoragi efter FNA, hvilket kan medføre diagnostiske problemer ved efterfølgende histologiske undersøgelser (23-25).

Evnen til at skelne en benign proces fra en malign ved FNA er i store undersøgelser fundet mellem 81-98%, med en gennemsnitlig sensitivitet på 83% og specificitet på 96%, mens evnen til at stille en korrekt endelig histologisk diagnose ved FNA fra spytkirtler dog kun er ca. 60% (14-17, 21). Det betyder, at det er mere sandsynligt, at et karcinom misklassificeres som en benign proces, end at et adenom misklassificeres som et karcinom. Dette får dog sjældent behandlingsmæssige konsekvenser, idet operativ fjernelse af tumor er førstevalgsbehandling af såvel benigne som maligne tumorer (22). Det er vist, at når der foreligger en præoperativ malign diagnose ved FNA, medfører det forbedret kirurgisk behandling med større grad af frie resektionsrande (18), hvilket har vist sig at være en prognostisk faktor for både regional og især lokal kontrol (9, 26). Det er muligt at øge accuracy for diagnosen ved at kombinere ultralyd og FNA (19, 20).

### Bemærkninger og overvejelser

Parotis og submandibularis er umiddelbart tilgængelige for UL, ligesom eventuelle lymfeknudemetastaser kan evalueres. Ultralyds anvendelighed er imidlertid begrænset af ansigtsskelettet, og dybe strukturer så som parafaryngealt beliggende parotistumorer eller spytkirteltumorer i ganen kan ikke visualiseres (27, 28).

## Billeddiagnostisk udredning

- Billeddiagnostisk udredning skal omfatte MR-skanning af hoved/hals og røntgen af thorax eller CT-thorax ved adenoidcystisk carcinom, salivary duct carcinom, high-grade mucoepidermoidt carcinom og tumorer i gl. submandibularis (B).**
- Billeddiagnostisk udredning kan suppleres med F-18 FDG PET/CT ved mistanke om metastasering eller recidiv (B).**

### Litteratur og evidensgennemgang

Til grund for ovenstående anbefaling er anvendt litteratur i form af retrospektive opgørelser, hvor resultater af CT- og MR-skanning af patienter med spytkirteltumorer sammenlignes med hensyn til sensitivitet og specificitet (29-32) [4]. Der er anvendt en systematisk oversigtartikel, der baseres på studier med evidensniveau 3b (33) [3b] og to retrospektive opgørelser (34, 35) [3b]. Studier af PET/CT-skanning og spytkirtelcancer er svære at sammenligne grundet forskel i studiedesign og valg af referencemetode. Anbefaling vedrørende PET/CT-skanning baseres på syv opgørelser fra enkelte institutioner med retrospektiv sammenligning af PET-skanning og henholdsvis CT- eller MR-skanning (36-42) [3b].

### Patientværdier og –præferencer

Der foreligger ikke strukturerede oplysninger for patientværdier og -præferencer vedrørende udredning.

### Rationale

Billeddiagnostik af spytkirteltumorer har til formål at definere den intra- hhv. den ekstraglandulære udbredning af tumor, afsløre malignitetssuspekterede karakteristika, at fremstille evt. lokal ekstension og invasion, lymfeknudemetastaser og spredning (33). Både CT og MR er egnet til billeddiagnostik af spytkirteltumorer (34) forudsat, at patienten er i stand til at kooperere. Selvom MR kan fremstille flere snitplaner og derfor kan

illustrere udbredningen af tumor bedre, og ikke er så følsom som CT for artefakter fra tandfyldninger, er MR mindre egnet til at forudse malignitet (32) og ikke bedre end ultralyd (29). MR er bedre egnet end CT til at vurdere, om en submandibulær tumor er intraglandulær eller ekstraglandulær (30) og er langt bedre end palpation til at bestemme parotistumores relation til nervus facialis (31).

MR og CT er begge egnede til at lokalisere den retromandibulære vene med henblik på at differentiere imellem tumorer i superficielle hhv. dybe lobus, idet man bruger den laterale afgrænsning af den retromandibulære vene som en markør for nervus facialis, da nerven ikke altid er synlig på CT eller MR (35). Litteraturen inden for billeddiagnostik af spytkirteltumorer er begrænset, og kun enkelte studier beskriver dynamisk og anden funktionel MR teknik i hoved-halscancer billeddiagnostik (43).

Initialt foretages røntgen af thorax mhp. udelukkelse af lungemetastaser eller CT-scanning af thorax ved adenoid cystisk karcinom, salivary duct carcinom, high-grade mucoepidermoid karcinom og tumorer i gl. submandibularis pga. større risiko for lungemetastaser (44). Mistanke om lokalrecidiv udredes formentlig bedst med MR-scanning, da man i mange tilfælde vil kunne skelne imellem behandlingsfølger og recidivvæv. Ved senere mistanke om fjernmetastaser anbefales CT-scanning af thorax og øvre abdomen; der kan suppleres med PET-scanning.

Generelt er litteraturen om den kliniske værdi af 18F-FDG PET og PET/CT sparsom og antallet af patienter i de enkelte studier er små. Nogle studier har vist at PET ikke kan differentiere imellem maligne og benigne parotislæsioner, idet Warthin's tumor og pleomorft adenom begge har øget FDGoptagelse uden signifikant forskel i forhold til karcinomer (36-38). Dog har det vist sig, at man ved planlægning af behandling af high-grade spytkirtelcancer kan opnå mere akkurat diagnostisk information om lokal udvækst af tumor, lymfeknudemetastaser og fjernmetastaser, hvis man tilføjer 18F-FDG PET-scanning til CT-scanningen (39, 40, 42).

Det anbefales, at PET kombineres med CT eller MR for at øge muligheden for at opdage low-grade primære tumorer med lavt 18F-FDG optag i spytkirtlerne, fordi spytkirtlerne selv har et normalt fysiologisk optag af 18F-FDG (39). Det er vist, at PET/CT er velegnet til diagnosticering af loko-regionalt recidiv og fjernmetastaser (39, 41, 42).

Det konkluderes at MR-scanning af hoved/hals rekommanderes som modalitet til udredning af spytkirteltumorer m.h.t. lokalisation, udbredning, nerverelation og lymfeknudemetastaser. Multislice CT-scanning af hoved/hals er et godt alternativ, især hvis patienten har svært ved at ligge stille, eller hvis MR er kontraindiceret. Tandfyldningsartefakter kan dog være et stort problem.

Derudover skal der initialt foretages røntgen af thorax mhp. udelukkelse af lungemetastaser eller CT-scanning af thorax ved adenoid cystisk karcinom, salivary duct carcinom, high-grade mucoepidermoid karcinom og tumorer i gl. submandibularis p.g.a. større risiko for lungemetastaser.

Ved mistanke om lokalrecidiv anbefales MR-scanning - alternativt PET/CT.

CT-scanning af thorax og øvre abdomen anbefales til udredning af fjernmetastaser; der kan suppleres med PET-scanning.

### Bemærkninger og overvejelser

Der er ingen særlige bemærkninger

## Patologi

4. **Tumorerne skal klassificeres i henhold til den til enhver tid gældende WHO klassifikation (A).**
5. **Frysesnit er indiceret ved (B):**
  - Udbredning af sygdom
  - Spredning omkring n. facialis
  - Spredning til lymfeknuder
  - Status ved resektionsrande
6. **Histologisk klassifikation/revision af spytkirteltumorer nationalt eller internationalt skal foretages af patologer som har erfaring i spytkirtelpatologi (B).**
7. **Tumorsektatet skal sendes tørt til patologiafdelingen straks efter udtagelse. Der skal udtages til biobank efter gældende retningslinjer. Tumor skal fikseres til næste dag (B).**
8. **Den makroskopiske beskrivelse af resektatet bør omfatte (B):**
  - Resektatet markeres på overfladen med tusch eller andet farvestof.
  - Mål af resektat i 3 dimensioner.
  - Tumors mål i 3 dimensioner (i alle fald mindst det største mål).
  - Afstand fra tumor til nærmeste resektionsrand (konfirmeres mikroskopisk). Ved diskrepans mellem mikroskopisk og makroskopisk mål benyttes det mikroskopiske mål.
  - Makroskopisk ekstraglandulær ekstension.
  - Tumors natur: Solitær eller multifokal.
  - Tumors udseende:
    - - Velafgrænset/dårligt afgrænset
    - - Kapselbeklædt/ikke kapselbeklædt
    - - Udseende af snitflade
  - Beskrivelse af evt. udførselsgang.
  - Hvis en større nerve er reseceret, bør denne være markeret af kirurgen.
  - Tilstedeværelse/fravær af lymfeknuder i resektat.
9. **Udtagelsen af vævsblokke bør omfatte (B):**
  - Repræsentative snit fra tumor med relation til resektionsrande, 1 blok per 10 mm.
  - Snit fra lymfeknuder i glandel eller ekstraglandulært
  - Blokke fra markerede nerveresektionsrande
  - Blokke fra forandringer i øvrigt.

- Halsdissektionspræparater i forbindelse med spytkirtelkarcinomer behandles efter gældende retningslinjer.

#### 10. Den mikroskopiske vurdering bør omfatte (B):

- Histologisk klassifikation iht. WHO klassifikation af hoved og hals tumorer, 2005
- Histologisk malignitetsgrad, hvis relevant
- Tilstedeværelse/fravær af nerveinvasion
- Tilstedeværelse/fravær af karinvasion
- Tilstedeværelse/fravær af kapsel
- Afstand til resektionsrande: Frie: Mikroskopisk > 5 mm, ikke-tilstrækkelige: ≤5 mm
- Ændringer i makroskopisk normalt spytkirtelvæv (Proliferations indeks ved hjælp af Ki67)

#### 11. Kodning af tumor og lokalisation, samt evt. grad, skal kodes i SNOMED (A).

#### 12. Specialfarver kan anvendes efter behov (B):

PAS +/- diastase samt alcian-blue anbefales mhp påvisning af glycogen, neutrale og sure muciner PTAH til påvisning af onkocytter. Forlænget inkubationstid anbefales.

#### 13. Anvendelse af immunhistokemi og molekylær patologi er op til den enkelte (D).

#### Litteratur og evidensgennemgang

Ovenstående anbefalinger baseres på WHO International klassifikation af tumorer fra 2005 (5) samt lærebøger i patologi (45) [1b]. Speight et al har lavet en oversigtsartikel baseret på niveau 1 og 2 studier af spytkirteltumorer (46) [2a]. De øvrige artikler er retrospektive opgørelser af ikke-konsekutive patientgrupper (47-53) [2b] samt oversigtartikler (21, 54-56) [3b], der beskriver histologisk gradering, immunhistokemi, brug af frysensnit og anbefaling af kirurgiske resektionsrande.

#### Patientværdier og – præferencer

Skønnes ikke relevante i denne sammenhæng.

#### Rationale

Tumorerne klassificeres i henhold til den til enhver tid gældende WHO klassifikation, som består af 40 enheder (16 benigne og 24 maligne tumorer) (WHO 2005) (tabel 1, bilag 2). Der er således en betragtelig diversitet både mht. tumortype, men også en udtalt diversitet inden for den enkelte tumor, hvilket vanskeliggør klassifikation (5, 21, 45, 46). Det er vanskeligt at få tilstrækkelig erfaring med disse tumorer. Derfor bør tumorerne revideres af patologer, som har erfaring i disse tumorer (21).

#### Frysesnit

Efter indførelse af FNA er antallet af frysensnit dalet. FNA og frysensnit kan anses som komplementære til hinanden. Indikationer for frysensnit ses nedenfor. Risikoen ved et frysensnit mhp. histologisk klassifikation er

den falsk positive prøve. Frekvensen angives varierende i litteraturen op til 12,5% (52, 53), frysesnit og FNA kan kombineres mhp en korrekt diagnose. Dette vanskeliggøres dog af det ringe antal tumorer og de mange forskellige histologiske undertyper.

### Histologisk malignitetsgradering

Histologisk malignitetsgradering har vist sig at udgøre en prognostisk faktor. Gennem årene har der været uenighed om hvilke tumorer, der skal graderes, såvel som hvilket graderingssystem, der skal anvendes (5, 45). Interobservatør variation er ligeledes med til at svække malignitetsgradering som prognostisk faktor.

1. For nogle karcinomer er der kun én grad, i disse tilfælde bestemmer klassifikationen alene *malignitetsgraden*:

#### Lavmaligne

Acinic cell karcinom, polymorphous low-grade adenokarcinom og basal celle adenokarcinom, epitelialt-myoeptelialt karcinom, højt differentieret mucoepidermoidt karcinom, clear cell karcinom NOS (Not Otherwise Specified)

#### Højmaligne

Salivary duct karcinom, primært planocellulært karcinom, udifferentieret karcinom (lymfoepitelialt karcinom), storcellet karcinom, mucinøst adenokarcinom, onkocytært karcinom, karcinosarkom, småcellet karcinom, lavt differentieret mucoepidermoidt karcinom, myoeptelialt karcinom.

2. Gradering af adenokarcinom NOS og planocellulært karcinom baseres på simpel anaplasi gradering og klassificeres som højt (low grade), middelhøjt (intermediate grade) og lavt differentieret (high grade).

3. Gradering af adenoid cystisk karcinom baseres på andelen af tubulokribriforme og solide områder, dvs. Tubulokribriformt adenoidcystisk karcinom:  $\leq 30\%$  solide områder. Solidt ACC:  $>30\%$  solide områder (47).

4. Talrige måder har været anvendt til gradering af mucoepidermoide karcinomer (45). De graderingskriterier, der anbefales nu, ses i tabel 2, bilag 2. Tumorerne inddeles i højt, middelhøjt og lavt differentierede karcinomer (5, 45).

5. Karcinom ex pleomorft adenom kan subklassificeres i henhold til karcinomtype. Herudover måles invasionsdybde af den maligne komponent i forhold til kapsel (ekstrakapsulær udbredning), og karcinomet inddeles i non invasivt (= carcinoma in situ); minimalt invasivt:  $\leq 1,5$  mm og invasivt:  $> 1,5$ mm (5). De første to grupper har vanligvis en god prognose (5). NB!, der er ikke enighed om målet for udbredning af tumor i ekstrakapsulært væv.

6. Myoeptelialt karcinom: Variabel prognose.

Inddeling af spytkirtelcarcinomer i klinisk relevante prognostiske grupper ses i tabel 3, bilag 2.

### Immunhistokemi

Har vist sig at være skuffende i forhold til tumorklassifikation, som således i høj grad baserer sig på det morfologiske udseende af tumor, evt. suppleret med enkelte specialfarvninger (PAS+/- diastase, alcian-blue, PTAH). C-kit (CD117), som tidligere blev påberåbt at være specifik for adenoidcystisk karcinom, udtrykkes også i andre tumorer (46, 55).

Immunhistokemi kan være en hjælp i klassifikation af tumorer indeholdende myoepitelceller (fx actin, calponin, caldesmon, s-100 protein, GFA, p63).

HER2/Neu og androgen receptor udtrykkes i salivary duct karcinom og kan muligt bruges i targeteret terapi.

Ved tvivl om positivitet for HER2/neu foretages FISH undersøgelse mhp. genamplifikation.

MIB1 (Ki67) til måling af proliferationsrate har vist sig at have prognostisk betydning (48, 54).

MECT1-MAML2 fusionsonkogen deriveteret fra translokation t(11;19)q21;p13) udtrykkes i nogle mucoepidermoide karcinomer og har muligt prognostisk betydning (56). Kommercielle antistoffer ikke til stede.

### Resektionsrande

Der foreligger mange publikationer omhandlende resektionsrande, men kun få har defineret et eksakt mål for en fri resektionsrand (9, 49-51, 57). Resektionsrande defineres her som frie mikroskopisk: > 5 mm, ikke tilstrækkelige: ≤ 5 mm. Der kan dog være specielle forhold vedrørende definitionen på frie resektionsrande, når det gælder afstanden til n. facialis ved parotiskirurgi.

### Konklusion/Resumé

Maligne epiteliale spytkirteltumorer er patoanatomisk karakteriseret ved en udtalt heterogenecitet mht. klassifikation og malignitetsgradering. Tumorerne bør derfor undersøges på centrene af en erfaren spytkirtelpatolog. Histologisk klassificeres tumorene hovedsagelig på HE snit idet immunhistokemi har begrænset værdi. Proliferationsraten har prognostisk betydning hvorfor us. med Ki67 anbefales. Frysesnit anbefales til vurdering af forhold ved resektionsrande, spredning til lymfeknuder og evt. n. facialis. Den makroskopiske vurdering og udtagelse af snit bør foregå standardiseret. Mikroskopisk beskrivelse skal indeholde tumortype og evt. malignitetsgrad, evt. kar - og nerveinvasion samt forhold ved resektionsrande.

### Bemærkninger og overvejelser

Der er ingen særlige bemærkninger.

## Kirurgisk behandling

- 14. Kirurgi er den primære behandling af maligne spytkirteltumorer og operationen bør foretages på et af de onkologiske hoved-halskirurgiske centre (B).**
- 15. Total parotidektomi bør foretages ved tumorer lokaliseret i den dybe lap, ved højmaligne tumorer, hvor risikoen for intraglandulær adenopati er stor, samt hvor der er præoperativ facialisparese (B).**
- 16. Superficiel parotidektomi bør kun foretages hos patienter med små mobile lavmaligne tumorer lokaliseret til den superficielle lap (B).**



17. **Halsdissektion afhænger af tumor lokalisation, histologisk subtype og præoperativ vurdering af lymfeknuder på halsen (B).**
18. **Ved store tumorer, hvor rekonstruktion er nødvendig, skal dette om muligt foretages i forbindelse med det primære indgreb (B).**
19. **Bevar nervus facialis, med mindre der er præoperativ facialisparese eller makroskopisk involvering af nerven (B).**

### Litteratur og evidensgennemgang

Baggrund for anbefalingerne vedrørende kirurgisk behandling er primært retrospektive opgørelser af patienter med spytkirtelkræft i store spytkirtler (49, 58-61) [3b] og små spytkirtler (62) [4]. Artiklerne præsenterer resultater fra de enkelte institutioner og inkluderer mellem 28 og 98 patienter. Der beskrives patientkarakteristika og outcome af behandling. Terhaard et al (63, 64) [2c] er databasestudier, hvor betydning af comorbiditet og involvering af nervus facialis som prognostisk faktor for sygdomsfri overlevelse er undersøgt.

Kliniske prognostiske faktorer er beskrevet i flere oversigtsartikler (65-67) [3b]. Vedrørende anbefaling af kirurgisk behandling af lymfeknuder på halsen er litteraturen sparsom. Retningslinjer ved primær parotiscancer er baseret på to retrospektive opgørelser (68, 69) [3b], mens et databasestudie fra SEER (70) [2c] ligger til grund for anbefaling af behandling af lymfeknuder på halsen ved primær cancer i små spytkirtler.

### Patientværdier og – præferencer

Kirurgisk behandling besluttet altid i samråd med patienten efter grundig information om risici ved indgrebet. Patientpræferencer tilgodeses ved patientsamtale. Almindelige betragtninger er kosmetiske og funktionelle forhold.

### Rationale

Kirurgi er den primære behandling af maligne spytkirteltumorer, og operationen bør foretages på et af de hoved-halskirurgiske centre. Omfanget af den kirurgiske behandling er afhængigt af tumorens lokalisation, histologiske type og tumorstadiet, og radikal fjernelse af tumor og evt. rekonstruktion bør tilstræbes ved det primære indgreb.

### Glandula parotis

Maligne tumorer i glandula parotis behandles oftest med total parotidektomi med bevarelse af nervus facialis hvis muligt. For at kunne foretage et adækvat kirurgisk indgreb er der flere faktorer, der skal tages hensyn til. Det er derfor vigtigt, at der foreligger en grundig præoperativ vurdering med relevant billeddiagnostik og cytologisk udredning samt en klinisk stadiebestemmelse. Lokalisationen af tumor bestemmer delvis omfanget af det kirurgiske indgreb. Total parotidektomi bør foretages ved tumorer lokaliseret i den dybe lap, ved højmaligntumorer, hvor risikoen for intraglandulær adenopati er stor (49, 58), samt hvor der er præoperativ facialisparese (59, 63). Superficiel parotidektomi bør kun foretages hos patienter med små mobile lavmaligntumorer lokaliseret til den superficielle lap (60).

### **Glandula submandibularis**

Behandlingen af maligne tumorer i glandula submandibularis er baseret på tumorstørrelse og sygdomsstadie og histologiske type. Den estimerede risiko for N-sygdom, som er afhængig af T-site og den histologiske type, ligger mellem 33-60% (65). Analogt med resektion af nervus facialis ved maligne parotistumorer bør der kun foretages resektion af de større nerver (ramus marginalis, nervus lingualis og nervus hypoglossus) ved makroskopisk tegn på indvækst i disse.

### **De små spytkirtler**

Kirurgisk behandling af de maligne små spytkirteltumorer er ofte mere simpel. Ca. 45% af de maligne små spytkirteltumorer er lokaliseret i mundhulen og hyppigst i ganen (62). Kirurgisk excision med resektionsmargen på 5 mm eller mere er ofte tilstrækkelig behandling. Ved store tumorer, hvor rekonstruktion er nødvendig, skal dette foretages i forbindelse med det primære indgreb. For de små spytkirtlers vedkommende er metastasering til regionale lymfeknuder sjældent, og der foreligger ingen litteratur vedr. holdninger til behandling af halsens lymfeknuder (64).

### **Nervus facialis**

Ved kirurgisk resektion af maligne tumorer i parotis er beslutningen om resektion af nervus facialis et kontroversielt emne. Overvejelserne er dels relateret til radikaliteten af det operative indgreb, dels af hensyn til en eventuel nerverekonstruktion i forbindelse med det ablative indgreb.

Med hensyn til radikalitet angives i litteraturen (60, 66) involvering af nervus facialis i op til 25% af maligne parotistumorer, og fundet angives som prognostisk faktor for lokalrecidiv og fjernmetastaser (67), om end der ikke findes valide data, der dokumenterer signifikant forskel i lokalrecidiv relateret til involvering af facialisnerven. Involvering af nerven kan ses ved alle histologiske typer af spytkirtelkarcinom, men er hyppigst ved adenoidcystisk karcinom og mucoepidermoidt karcinom (71, 72).

De fleste maligne parotistumorer er - som de benigne - lokaliseret i den superficielle lap af spytkirtlen. Størstedelen af tumorer kan således fjernes makroskopisk "radikalt" uden at foretage resektion af nerven - eller i hvert tilfælde uden at resecere hovedstammen.

Såvel National Comprehensive Cancer Network guidelines ([www.nccn.org](http://www.nccn.org)) som European Institute of Oncology (IEO) guidelines anbefaler en klinisk praksis, hvor man bevarer nervus facialis med mindre:

- 1) der er præoperativ facialisparese
- 2) der er makroskopisk præoperativ involvering af nerven, hvilket umuliggør en "radikal" frilægning af nerven.

Såvel tilfælde henhørende under 1) og 2) som alle tilfælde med mikroskopisk nerveinvolvering indikerer postoperativ radioterapi.

Når der foretages resektion af nerven, er de fleste forfattere (61, 63, 73) fortalere for en nerverekonstruktion i samme seance som den ablative kirurgi. Teknisk er det lettere at foretage nerve-grafting i forbindelse med tumorablationen, hvor nervegrenene er frilagt. I få tilfælde kan der foretages direkte end-to-end anastomose, men ofte foretages grafting med nervevæv. Nervus auricularis magnus, der ligger i operationsfeltet, er i de fleste tilfælde anvendelig hertil.

Postoperativ radioterapi - der altid er indiceret ved involvering af nervus facialis – vil gøre en sekundær rekonstruktionsprocedure vanskelig.

De fleste forfattere er enige om, at postoperativ radioterapi ikke influerer på resultatet af primær nerverekonstruktion, enkelte publikationer argumenterer dog for det modsatte synspunkt (74). Det er vigtigt, at operatøren, der foretager det ablative indgreb, også mestrer den rekonstruktive nervetransplantationskirurgi, eller at indgrebet planlægges i et team, hvor såvel ablation som rekonstruktion beherskes.

### **Halsdissektion**

Behandling af halsens lymfeknuder ved maligne spytkirteltumorer er kontroversiel, og egentlig konsensus vedrørende dette foreligger ikke.

#### ***Glandula parotis***

##### **> N0**

Hvis der er lymfeknudemetastaser på diagnosetidspunktet, bør der foretages modificeret radikal halsdissektion, under hensyntagen til morbiditeten.

##### **N0**

Ved N0-hals er det vanskeligt at få entydigt svar i litteraturen på, hvornår der skal foretages halsdissektion. Ved histologisk lavmaligne karcinomer og klinisk N0 hals finder man lymfeknudemetastaser hos under 10%, hvorimod der ved adenokarcinomer, udifferentierede karcinomer, planocellulært karcinom og salivary duct findes metastaser ved ca. 50% af tilfældene (tabel 4 og 5, bilag 3).

Ekstraparenkymatøs vækst og karcinomatøs lymfangiose synes at øge risikoen for okkulte lymfeknudemetastaser. Udover histologisk type og ekstraparenkymatøs vækst har tumorstørrelsen betydning for okkulte lymfeknudemetastaser. Såfremt tumor er over 4 cm, viser en multivariat analyse, at frekvenser er 20% eller mere sammenlignet med 4% for mindre tumorer (69).

#### Vurdering præoperativt og N0:

Ved T1/T2N0 foretages halsdissektion i forbindelse med tumorresektion såfremt:

- FNA fra spytkirteltumor viser maligne celler og usikker histologisk type
- FNA fra spytkirteltumor viser maligne celler og højmalig type
- Parese/paralyse af nervus facialis

Ved T3/T4 foretages halsdissektion uanset N-stadie

Der foretages modificeret halsdissektion svarende til level I, II og III ved N0 (69).

#### ***Glandula submandibularis***

For glandula submandibularis cancer tilrådes elektiv halsdissektion af region I-III i forbindelse med indgrebet med undtagelse af de lavmaligne T1-tumorer (70). Er der primært kun foretaget resektion af submandibularis, bør et supplerende kirurgisk indgreb foretages, hvis der er klinisk eller radiologisk tegn på restsygdom (65, 68).

*De små spytkirtler inkl. sublingualis*

Ved lavmaligne T1N0 og T2N0 tumorer i gl. sublingualis eller de små spytkirtler er kirurgisk radikal resektion tilstrækkeligt, og elektiv halsdissektion kan undlades (70).

### Bemærkninger og overvejelser

Der er ingen særlige bemærkninger.

## Strålebehandling

### 20. Primær stråleterapi kan være indiceret ved (C):

- Teknisk eller medicinsk inoperable patienter
- Patienter, som ikke ønsker operation
- Bevarelse af funktionalitet

### 21. Postoperativ stråleterapi skal tilbydes ved (B):

- R1/R2 sygdom
- T3/T4 tumorer
- Perineural vækst
- N+ sygdom
- Recidiv
- Højmalig histologi

### 22. Stråledoser (B):

- Ved primær strålebehandling gives 66-68 Gy/33-34 fraktioner mod makroskopisk tumor
- Ved postoperativ strålebehandling gives 66 Gy ved mikroskopisk sygdom
- Ved adjuverende postoperativ strålebehandling gives 60-66 Gy mod højriskoområder
- 46-50 Gy ved elektiv lymfeknudebestråling

### Litteratur og evidensgennemgang

Anbefaling vedrørende primær strålebehandling begrundes i retrospektive opgørelser fra enkelte institutioner (75-77) [4].

Flere studier har lavet opgjort behandlingsresultater af postoperativ strålebehandling (78-84) [4]. Terhaard et al (9, 65) [2c] er databasestudier med data fra 538 patienter. I et stort studie fra SEER-databasen findes signifikant bedre overlevelse efter postoperativ strålebehandling ved high-grade og lokalavanceret cancer i de store spytkirtler (85) [2c].

## Patientværdier og – præferencer

Strålebehandling alene kan være et acceptabelt alternativ til patienter, som ikke ønsker kirurgi eller ved ønske om bevaret funktionalitet.

## Rationale

Strålebehandling kan anvendes alene eller i kombination med kirurgi.

### Primær strålebehandling versus postoperativ strålebehandling

Der findes ingen randomiserede undersøgelser af kirurgi versus primær strålebehandling til maligne spytkirteltumorer. Spytkirteltumorer blev tidligere fejlagtigt anset for relativt ufølsomme for strålebehandling. I langt de fleste opgørelser anvendes kirurgi med eller uden postoperativ strålebehandling.

Der er dog mindre retrospektive undersøgelser og subgruppeanalyser, som viser acceptable resultater efter primær strålebehandling. Chen et al. (75) behandlede fra 1960 til 2004 45 patienter med nydiagnosticeret spytkirtelkræft med primær strålebehandling på grund af teknisk inoperabilitet (38%), resttumor efter resektion eller åben biopsi (29%), medicinsk inoperabilitet (27%), eller patientønske (7%). Man opnåede 5 og 10 års lokalkontrol på 70 og 57%. Mendenhall behandlede fra 1964 til 2003 64 patienter med ikke operable spytkirteltumorer med strålebehandling alene. Af disse opnåede ca. 20% langtids sygdomsfri overlevelse (76). Terhaard behandlede 38 patienter med primær strålebehandling og fandt 50% lokalkontrol efter 5 år hos de, der fik > 66 Gy, versus 0% hos de, der fik mindre dosis (77). Strålebehandling alene kan være et acceptabelt alternativ til patienter, som er teknisk eller medicinsk inoperable eller patienter, som ikke ønsker operation samt ved ønsket om bevarelse af funktionalitet.

### Indikationer for postoperativ strålebehandling

Der findes ingen randomiserede forsøg med kirurgi alene versus postoperativ strålebehandling ved maligne spytkirteltumorer. Tilgængelige data omfatter opgørelser, hvor man har ændret praksis og indført stråleterapi, subgruppeanalyser og matched pair analyser.

Garden et al. (78) analyserede data fra 166 patienter med parotiscancer og positive marginer, ekstraglandulær sygdom, perineural invasion eller lymfeknudemetastaser.

Alle fik postoperativ strålebehandling med median 60 Gy. Median followup var 155 måneder. Syv og fire patienter (29%) fik tilbagefald, af disse havde 25 (18%) metastatisk sygdom, men intet lokoregionalt tilbagefald. Toogtyve procent af patienterne udviklede kronisk morbiditet i form af nedsat hørelse eller bløddels-/knoglenekrose/-bløttelse.

Terhaard et al (9, 65, 77) analyserede 538 patienter med spytkirteltumorer behandlet på hollandske centre. Af disse blev 498 primært opereret, og 386 modtog postoperativ strålebehandling. I gruppen, som modtog postoperativ strålebehandling, var der signifikant større tumorer, flere lymfeknudemetastaser, flere med positiv margin, karinvasion, perineural vækst og knogleinvasion. I gruppen som helhed var 5- og 10-års lokalkontrol 84 og 76% efter operation alene, 94 og 91% efter kombineret behandling. Subgruppeanalyse viste at der ikke var nogen forskel ved +/- postoperativ stråleterapi for T1-T2 tumorer, men for T3-T4 tumorer. Ved frie resektionsrande var der ingen forskel på lokalkontrollen, men ved tætte resektionsrande var lokalkontrolraten 55% efter kirurgi alene og 95% efter kombineret behandling ( $p = 0.003$ ), og for positive marginer var lokalkontrolraten 44% efter kirurgi alene og 82% efter kombineret behandling ( $p < 0.001$ ). Lokalkontrollen efter kombineret behandling var bedre for alle lokalisationer, undtagen cavum oris. For tumorer med perineural

vækst var 10 års lokalkontrolraten 60% efter kirurgi alene, 88% efter kombineret behandling ( $p = 0.01$ ). For N0 sygdom var der ikke signifikant forskel, hvorimod der for N+ var lokalkontrol hos 62% efter kirurgi alene og 86% efter kombineret behandling ( $p = 0.03$ ).

De samme tendenser findes i andre undersøgelser (79-81, 84). Risikofaktorer for lokoregionalt tilbagefald fandtes at være ovenstående samt højmalig histologi (9, 82).

Den største populationsbaserede undersøgelse af værdien af adjuverende stråleterapi til high-grade og lokalavanceret spytkirtelcancer udgående fra de store spytkirtler stammer fra SEER (85). Overlevelsesdata på 3.714 patienter blev analyseret. Tumorernes var lokaliseret i parotis (80%), submandibularis (17%) og sublingualis (1%). Postoperativ stråleterapi reducerede mortaliteten i stort set alle subgruppeanalyser, og i multivariatanalyse fandt man en signifikant reduktion i mortalitet ved både highgrade og lokalavanceret cancer, hazard-ratio henholdsvis 0,65 og 0,77.

Der foreligger retrospektive data for de små spytkirtler, som ligeledes dokumenterer effekten af postoperativ stråleterapi (83). Regionalt recidiv forekom hos 3/13 patienter med lymfeknudemetastaser på diagnose-tidspunktet, mens regional metastasering var sjælden ( $< 5\%$ ) hos N- patienter, uafhængig af elektiv bestråling. Disse opgørelser tyder på, at den lokoregionale kontrol og overlevelsen forbedres af postoperativ strålebehandling til patienter med:

- R1/R2 sygdom (ikke radikal operation)
- T3/T4 tumorer
- Perineural vækst
- N+ sygdom
- Recidiv
- Højmalig histologi (se afsnit om patologi)

Der er ingen evidens for forbedret lokoregional kontrol eller overlevelse ved postoperativ strålebehandling af lavmaligne T1-T2 tumorer (82, 84).

#### *Teknik, dosis og fraktionering*

Forud for strålebehandling bør man foretage tandeftersyn i henhold til DAHANCA's retningslinjer.

Strålebehandling bør gives som 3D-konform strålebehandling eller intensitetsmoduleret strålebehandling (IMRT). IMRT indebærer ofte fordele i form af bedre target-konformitet og lavere dosis til risikoorganer. For en nærmere beskrivelse af teknikker og definitioner henvises til DAHANCA's retningslinjer for strålebehandling af hoved-halscancer ([www.dahanca.dk](http://www.dahanca.dk)).

Ved primær strålebehandling gives 66-68 Gy/33-34 fraktioner mod makroskopisk tumor, 5 fraktioner om ugen. Ved postoperativ strålebehandling gives 66 Gy ved mikroskopisk sygdom. Ved elektiv lymfeknudebestråling gives 46-50 Gy afhængig af teknik.

Adjuverende postoperativ stråleterapi gives på ovenstående indikationer: 60-66 Gy mod højrisiko-områder, 46-50 Gy elektivt.

Den eventuelle gevinst ved accelereret fraktionering eller hyperfraktionering ved primær strålebehandling fremgår ikke klart af litteraturen.

### *Targetdefinitioner*

CTV-Tumor: Indeholder som minimum GTV uden margin. Margin kan tillægges efter onkologens vurdering. Ved postoperativ strålebehandling defineres CTV-T som parotislejet ved parotistumorer, submandibularislogen ved submandibularistumorer og glandula sublingualis ved sublingualistumorer. Ved tumorer i de små spytkirtler udgør CTV-T primærtumorområdet bestemt ud fra præoperativ billeddiagnostik, operationsbeskrivelse og evt. peroperative biopsier.

CTV-Elektiv: Skal indeholde CTV-T med op til 1,0 cm margin, dog ikke gennem intakt knogle. Hvis der er indvækst i huden eller ved superficielt beliggende parotis og submandibularistumorer, skal der pålægges bolus. Ved involvering af kranienerver skal man overveje at bestråle disse til basis cranii.

Ved primær stråleterapi behandles lymfeknuder efter samme principper som beskrevet under kirurgi. Ved postoperativ strålebehandling efter halsdissektion for lymfeknude-negativ (N0) sygdom, behandles elektive lymfeknuderegioner ikke.

Ved parotistumorer behandles minimum level 1b, II og III ipsilateralt og ved submandibularistumorer level I, II og III ipsilateralt. Desuden behandles det nærmeste mere distale level på den involverede side elektivt. Ved de øvrige tumorlokalisationer er tumorsite afgørende for, hvilke lymfeknuderegioner, der inkluderes. Der foretages som hovedregel behandling af ipsilateral hals, men hvis primær tumor involverer midtlinje eller andre områder med bilateral lymfedrænage, behandles begge sider af halsen.

CTV-E(ektiv) højrisiko: Kan anvendes ved IMRT til at angive områder med særlig høj risiko for subklinisk udbredelse, jævnfør den generelle beskrivelse af begrebet.

ITV: Der tillægges ingen indre margin, da den indre bevægelighed er negligeabel.

Risikoorganer: Afhængig af tumorlokalisation.

### *Hypoksisk modifikation*

Ved primær strålebehandling af planocellulære carcinomer kan anvendes hypoksisk strålesensitizer nimorazol (naxogin) efter DAHANCA's retningslinjer.

### *Kemo-strålebehandling*

Kemoterapi har ingen plads i den lokoregionale behandling af maligne spytkirteltumorer.

### *Partikelterapi*

Neutroner er flere steder anvendt til behandling af spytkirteltumorer, bl.a. i en randomiseret undersøgelse omfattende 25 patienter. Undersøgelsen dokumenterede værdien af neutronbehandling ved inoperable eller recidiverende spytkirteltumorer, men man konstaterede en øget forekomst af senbivirkninger, uden at man kunne påvise sikkert forøget overlevelse (86).

Trods den aktive indsats for etablering af partikelcentre, der pågår over hele verden, er der i de nuværende publicerede data endnu ikke holdepunkter for indførelse af partikelterapi til bl.a. spytkirtelcancer (87).

### **Bemærkninger og overvejelser**

Der er ingen særlige bemærkninger.

## Medicinsk behandling af recidiverende og/eller metastatiske spytkirteltumorer

23. **Kemoterapi bør vælges ved sygdomsrelaterede symptomer eller hurtig progression (C).**
24. **Cisplatin, vinorelbine, mitoxantrone og taxol kan tilbydes som kombinationsbehandling eller som enkeltstof (C).**
25. **Ved enkeltstofsbehandling anbefales vinorelbine (C).**
26. **Al behandling af spytkirtelcancer med targeteret terapi bør betragtes som eksperimentel og foregå i protokolleret regi (C).**

### Litteratur og evidensgennemgang

Litteraturen vedrørende kemoterapeutisk behandling af spytkirtelcancer udgøres primært af fase II undersøgelser med få patienter (88, 89) [4] samt oversigtsartikler baseret på studier og retrospektive data fra enkelte institutioner (90-92) [3b]. Et enkelt primærstudie er et randomiseret fase II studie, dog kun med i alt 36 patienter (89) [3b].

Anbefaling vedrørende targeteret terapi er baseret på primærlitteratur i form af seks fase II studier (93-98) [4].

### Patientværdier og – præferencer

Systemisk behandling besluttet altid i samråd med patienten efter grundig information om forventet behandlingseffekt og bivirkninger. Patientpræferencer tilgodeses ved patientsamtale.

### Rationale

#### Kemoterapi

Der findes ingen effektiv, veldokumenteret medicinsk behandling af spytkirtelcancer.

Dette skyldes flere forhold. Spytkirtelcancer er en sjælden cancerform, og på grund af de adskillige histologiske undertyper og ofte meget langsomt progredierende og asymptomatiske forløb (8, 99) har rekrutteringsgrundlaget til større undersøgelser samt pålidelige reponsevurderinger været vanskelige med begrænsede data til følge (90, 91).

Der foreligger ingen randomiserede fase III undersøgelser af systemisk behandling ved avanceret eller metastaserende spytkirtelcancer, hverken over for 'best supportive care' eller over for cytostatika imellem. Det gælder også ift. enkeltstofs- versus kombinationskemoterapi.

Generelt er de publicerede serier små. Fase II undersøgelser af enkeltstofsbehandling med cisplatin, vinorelbine, mitoxantrone og taxol har vist responsrater omkring 20%, med minimal effekt ved ACC (88).

Tilsvarende har kombinationskemoterapi kun i enkelte fase II undersøgelser vist responsrater af betydning.

Airoldi et al (89) randomiserede 16 og 20 patienter til henholdsvis vinorelbine/cisplatin eller vinorelbine og fandt respons hos 7/16 (44%) versus 4/20 (20%) med en median responsvarighed på 6-7,5 måneder. Et andet studie fra samme sted brugte kombination af carboplatin og taxol over for primært ACC med responsrater på 14%.



Responsraterne på kombinationskemoterapi ligger på omkring 25% i serier med mere end 20 patienter og med median responsvarighed på omkring 6 måneder, dog længere afhængig af inklusion af patienter med tumorer med et indolent forløb (90, 92). Under antagelsen af at der foreligger en vis grad af publikationsbias inden for dette forskningsfelt, må man forvente, at de reelle tal er noget mindre.

Dissemineret spytkirtelcancer kan som anført have et langvarigt og indolent forløb. Da den livsforlængende effekt af systemisk behandling er usikker, og bivirkningerne kan være betydelige, er den generelle holdning internationalt, at patienten oftest er bedst tjent med en afventende (wait and see) strategi, hvor der først bør behandles ved sygdomsrelaterede symptomer eller hurtig progression (91). Hvis behandling er aktuelt, kan man tilbyde ovenstående kemoterapeutika i kombination eller som enkeltstof, idet det ikke er sandsynliggjort, at kombinationsbehandling er bedre end enkeltstof. Behandling må i øvrigt afgøres af patientens almentilstand. Hvis der gives enkeltstofsbehandling, har DAHANCA's recidivudvalg skønnet, at vinorelbine kan anvendes.

### **Targeteret behandling af spytkirtelcancer**

På grund af ovennævnte resultater er ny targeteret behandling forsøgt. Dette har været støttet af fund af væsentlige mutationer i spytkirteltumorer. C-kit er en proto-onkogen tyrosinkinase, der behandles med imatinib (Glivec) med særdeles godt resultat ved visse sarkomer og hæmatologiske lidelser. Denne mutation findes hos 80-100% af ACC. Desværre har kliniske studier været skuffende.

Der foreligger ganske få studier med targeteret behandling af spytkirtelcancer. En opgørelse af kliniske studier registreret på [www.clinicaltrials.gov](http://www.clinicaltrials.gov) giver færre end 10 kliniske studier med targeteret behandling - alle fase II og beregnet til den metastatiske/recidiverende situation.

Den targeterede terapi har indtil nu koncentreret sig om hæmning af C-kit tyrosinkinase, EGFr og HER-2.

Der foreligger to fase II studier (93, 94), hvor man har vurderet effekten af imatinib - en hæmmer af C-kit, som er overudtrykt i størstedelen af de adenoidcystiske karcinomer. I alt 25 patienter var evaluerbare i de to studier tilsammen. Ingen patienter havde et objektiv respons (PR eller CR), mens i alt 4 patienter oplevede stabil sygdom (over mere end 6 måneder).

Også EGFr er fundet opreguleret i flere typer maligne spytkirtelcancer, og der er publiceret et studie med såvel gefitinib (90) som cetuximab (95), givet i rekommanderede doser. Fælles for begge studier var ingen med objektiv respons, 12 patienter oplevede dog stabil sygdom over mindst 4 måneder.

HER2 er relativt sjældent opreguleret med undtagelse af salivary duct carcinoma (96), hvilket har gjort det vanskeligt at gennemføre studier med f.eks. trastuzumab (98). Et nyligt publiceret studie (97) behandlede 36 evaluerbare patienter med lapatinib 1500 mg daglig - patienterne var delt i to kohorter af henholdsvis adenoidcystiske karcinomer og ikke-adenoidcystiske karcinomer. Der var dog ikke forskel på resultaterne i de to grupper: Samlet set var der ingen patienter med objektiv respons, men 13 patienter (36%) havde stabil sygdom over en periode på mere end 6 måneder.

Der findes ingen data på targeteret terapi ved primær behandling af spytkirtelcancer og ingen data tyder på objektiv respons ved targeteret terapi i metastatisk/recidiverende spytkirtelcancer. Der er dog argumenteret for en vis cytostatisk effekt af bl.a. lapatinib, men stabil sygdom synes vanskelig at vurdere i denne gruppe af relativt indolente maligne tumorer. Derfor bør al behandling af spytkirtelcancer med targeteret terapi betragtes som eksperimentel og foregå i protokolleret regi.

### Bemærkninger og overvejelser

Der er ingen særlige bemærkninger.

## Opfølgingsforløb

27. **De første år bør patienterne følges for evt. operabelt lokalt eller regionalt recidiv samt afhjælpning af følgevirkninger af canceren og behandlingen heraf (B).**
28. **Lokoregionale recidiver bør i videst muligt omfang, og under hensyntagen til behandlingsmorbiditet, behandles kirurgisk. Indikationen for stråleterapi afhænger af evt. tidligere givet behandling og lokalisation (B).**
29. **Rehabilitering varetages individuelt i samarbejde med relevante tilstødende specialer samt kommunale og regionale instanser (B).**

### Litteratur og evidensgennemgang

Litteratur vedrørende risiko for recidiv ved adenoid cystisk carcinom udgøres af et dansk studie (99) [3b] og et databasestudie med 2611 patienter fra 17 forskellige lande (EUROCARE-databasen) (100) [2c]. Shindo et al (73) [3b] og de Bree et al (101) [3b] er oversigtsartikler, der beskriver behandlingsmuligheder ved henholdsvis facialisrekonstruktion og behandling af Freys syndrom.

### Patientværdier og – præferencer

Opfølgning efter endt behandling for hoved-halskræft er internationalt rekommanderet og velintegreret i det danske opfølgingsprogram for hoved-halskræft (102-104). Hovedparten af patienterne ønsker et fast konsultationsprogram på specialistniveau med periodisk radiologisk undersøgelse (105, 106), skønt anvendelse af rutinemæssig brug af radiologiske undersøgelser ikke er internationalt rekommanderet og kun anbefales ved mistanke om recidiv (104, 107).

### Rationale

Både lokale og fjernrecidiver opstår hyppigst inden for de første år efter diagnosen. Imidlertid kan der opstå sene recidiver, specielt fjernrecidiver ved adenoidcystisk karcinom (ACC) (100). I en dansk undersøgelse af ACC blev der observeret fjernmetastaser op til 10,6 år efter diagnosen med en kumulativ risiko på 27% (18/67) og en 10-års aktuarisk risiko på 37% (95% CI: 21-53%) (99).

Medianoverlevelsen ved primært metastaserende ACC sygdom er ca. 3½ år (100), mens overlevelsen ved recidiverende metastatisk ACC er rapporteret til 8,5-11 måneder (89) og 16 måneder (99). Prognosen er således ringe efter fjernrecidiv, og effektive behandlingsmuligheder er ikke eksisterende. Det er således kontroversielt og et etisk kompleks spørgsmål, om man bør tilbyde patienter med spytktelcancer et opfølgingsforløb ud over 5 år. De første år bør patienterne følges for evt. operabelt lokalt eller regionalt recidiv samt afhjælpning af følgevirkninger af canceren og behandlingen heraf.

### Recidivbehandling

Recidivopsporing og –behandling forløber efter retningslinjer som beskrevet fra DAHANCA's recidivudvalg. Lokoregionale recidiver bør i videst muligt omfang, og under hensyntagen til behandlingsmorbidity, behandles kirurgisk. Indikationen for stråleterapi afhænger af evt. tidligere givet behandling og lokalisation.

Da ACC hyppigt metastaserer til lunger, bør man overveje kirurgi eller stereotaktisk stråleterapi, men kun af lokaliserede symptomgivende metastaser.

Systemisk behandling af recidiverende og/eller metastatisk spytkirtelcancer må betragtes som eksperimentel.

### Rehabilitering og kirurgisk efterbehandling

Fysisk, mental og psykosocial rehabilitering varetages individuelt i samarbejde med relevante tilstødende specialer samt kommunale og regionale instanser. Graden af behandlingsinduceret morbiditet samt følger-virkninger af selve canceren vurderes på de onkologiske centre og registreres iht. DAHANCA's followup-skemaer.

### Facialisrekonstruktion, sekundær

Ved persisterende facialisparese efter parotiskirurgi kan der være indikation for facialisrehabilitering afhængig af patienten subjektive og objektive gener. Der findes såvel statiske som dynamiske procedurer. Hyppigst anvendte er slingprocedure med facia lata eller muskeltransponering med temporalismuskel.

Der findes også mulighed for frie mikrovaskulære procedurer, oftest med m. gracilis, ligesom reinnervationsprocedurer i udvalgte tilfælde kan være behandlingsvalget (73). Der må i de enkelte casus tages stilling til rehabiliteringsproceduren, bl.a. betinget af nervus facialis' integritet efter den primære ablation.

### Frey's syndrom

Frey's syndrom er karakteriseret ved rødme og svedsekretion på kind og i tindingen i forbindelse med fødeindtagelse og tilhørende spyttsekretion. Tilstanden kan opstå efter parotiskirurgi og antages at skyldes fejlinnervation af overskårne parasympatiske, sekretoriske nerver, som vokser over i sympatiske tråde til svedkirtler og kar i huden.

Incidensen af Frey's syndrom efter parotidektomi er tæt ved 100% ved objektive undersøgelser (101). Frey's syndrom kan opstå måneder til år efter parotidektomi. Langt de fleste tilfælde er ikke behandlingskrævende. Frey's syndrom kan behandles med botulinumtoxin-injektion.

### Bemærkninger og overvejelser

Der er ingen særlige bemærkninger

## 4. Referencer

1. Bjorndal K, Krogdahl A, Therkildsen MH, Overgaard J, Johansen J, Kristensen CA, et al. Salivary gland carcinoma in Denmark 1990-2005: a national study of incidence, site and histology. Results of the Danish Head and Neck Cancer Group (DAHANCA). *Oral Oncology*. 2011;47(7):677-82.
2. Pukkala E, Martinsen JI, Lyng E, Gunnarsdottir HK, Sørensen P, Tryggvadottir L, et al. Occupation and cancer - follow-up of 15 million people in five Nordic countries. *Acta Oncologica*. 2009;48(5):646-790.
3. Mortensen KS, Hjortlund J, Bjorndal K, Krogdahl A, Godballe C. [Salivary gland tumors in the County of Funen, 1984-2003]. *Ugeskrift for Læger*. 2008;170(7):545-8.
4. Jepsen O TK, Bretlau P, et al. Øre-, næse-, halssygdomme & hoved-halskirurgi: Munksgaards Forlag; 2006.
5. Barnes L EJ, Reichart P, Sidransky D. Pathology and genetics of head and neck tumours. World Health Organization Classification of Tumours. Lyon: IARC; 2005.
6. Nielsen NH, Mikkelsen F, Hansen JP. Incidence of salivary gland neoplasms in Greenland with special reference to an anaplastic carcinoma. *Acta pathologica et microbiologica Scandinavica Section A, Pathology*. 1978;86(2):185-93.
7. Bjorndal K, Krogdahl A, Therkildsen MH, Overgaard J, Johansen J, Kristensen CA, et al. Salivary gland carcinoma in Denmark 1990-2005: outcome and prognostic factors. Results of the Danish Head and Neck Cancer Group (DAHANCA). *Oral Oncology*. 2012;48(2):179-85.
8. Wahlberg P, Anderson H, Björklund A, Møller T, Perfekt R. Carcinoma of the parotid and submandibular glands--a study of survival in 2465 patients. *Oral Oncology*. 2002;38(7):706-13.
9. Terhaard CH, Lubsen H, Van der Tweel I, Hilgers FJ, Eijkenboom WM, Marres HA, et al. Salivary gland carcinoma: independent prognostic factors for locoregional control, distant metastases, and overall survival: results of the Dutch head and neck oncology cooperative group. *Head & Neck*. 2004;26(8):681-92; .
10. Bjorndal K, Krogdahl A, Therkildsen MH, Charabi B, Kristensen CA, Andersen E, et al. Salivary adenoid cystic carcinoma in Denmark 1990-2005: Outcome and independent prognostic factors including the benefit of radiotherapy. Results of the Danish Head and Neck Cancer Group (DAHANCA). *Oral Oncology*. 2015;51(12):1138-42.
11. Mui S, Li T, Rasgon BM, Hilsinger RL, Rumore G, Puligandla B, et al. Efficacy and cost-effectiveness of multihole fine-needle aspiration of head and neck masses. *The Laryngoscope*. 1997;107(6):759-64.
12. Rimm DL, Stastny JF, Rimm EB, Ayer S, Frable WJ. Comparison of the costs of fine-needle aspiration and open surgical biopsy as methods for obtaining a pathologic diagnosis. *Cancer*. 1997;81(1):51-6.
13. Thomsen JB, Sørensen KB, Krogdahl AS. [Fine-needle aspiration cytology in the evaluation of head and neck tumors. What is the cause of inadequate samples?]. *Ugeskrift for Læger*. 2004;166(40):3497-9.
14. Das DK, Petkar MA, Al-Mane NM, Sheikh ZA, Mallik MK, Anim JT. Role of fine needle aspiration cytology in the diagnosis of swellings in the salivary gland regions: a study of 712 cases. *Medical principles and practice : international journal of the Kuwait University, Health Science Centre*. 2004;13(2):95-106.
15. Seethala RR, LiVolsi VA, Baloch ZW. Relative accuracy of fine-needle aspiration and frozen section in the diagnosis of lesions of the parotid gland. *Head & Neck*. 2005;27(3):217-23.

16. Christensen RK, Bjorndal K, Godballe C, Krogdahl A. Value of fine-needle aspiration biopsy of salivary gland lesions. *Head & Neck*. 2010;32(1):104-8.
17. Hughes JH, Volk EE, Wilbur DC. Pitfalls in salivary gland fine-needle aspiration cytology: lessons from the College of American Pathologists Interlaboratory Comparison Program in Nongynecologic Cytology. *Archives of pathology & laboratory medicine*. 2005;129(1):26-31.
18. Lin AC, Bhattacharyya N. The utility of fine needle aspiration in parotid malignancy. *Otolaryngology--Head and Neck Surgery*. 2007;136(5):793-8.
19. Robinson IA, Cozens NJ. Does a joint ultrasound guided cytology clinic optimize the cytological evaluation of head and neck masses? *Clinical Radiology*. 1999;54(5):312-6.
20. Kraft M, Lang F, Mihaescu A, Wolfensberger M. Evaluation of clinician-operated sonography and fine-needle aspiration in the assessment of salivary gland tumours. *Clinical Otolaryngology*. 2008;33(1):18-24.
21. Westra WH. Diagnostic difficulties in the classification and grading of salivary gland tumors. *International Journal of Radiation Oncology, Biology, Physics*. 2007;69(2 Suppl):S49-51.
22. McGurk M, Hussain K. Role of fine needle aspiration cytology in the management of the discrete parotid lump. *Annals of the Royal College of Surgeons of England*. 1997;79(3):198-202.
23. Bahar G, Dudkiewicz M, Feinmesser R, Joshua BZ, Braslavsky D, Popovtzer A, et al. Acute parotitis as a complication of fine-needle aspiration in Warthin's tumor. A unique finding of a 3-year experience with parotid tumor aspiration. *Otolaryngology--Head and Neck Surgery*. 2006;134(4):646-9.
24. Di Palma S, Simpson RH, Skalova A, Michal M. Metaplastic (infarcted) Warthin's tumour of the parotid gland: a possible consequence of fine needle aspiration biopsy. *Histopathology*. 1999;35(5):432-8.
25. Skalova A, Starek I, Michal M, Leivo I. Malignancy-simulating change in parotid gland oncocytoma following fine needle aspiration. Report of 3 cases. *Pathology, research and practice*. 1999;195(6):399-405.
26. Therkildsen MH, Christensen M, Andersen LJ, Schiodt T, Hansen HS. Salivary gland carcinomas--prognostic factors. *Acta Oncologica*. 1998;37(7-8):701-13.
27. Thoeny HC. Imaging of salivary gland tumours. *Cancer Imaging*. 2007;7:52-62.
28. Gritzmann N, Rettenbacher T, Hollerweger A, Macheiner P, Hubner E. Sonography of the salivary glands. *European Radiology*. 2003;13(5):964-75.
29. Rudack C, Jorg S, Kloska S, Stoll W, Thiede O. Neither MRI, CT nor US is superior to diagnose tumors in the salivary glands--an extended case study. *Head & face medicine*. 2007;3:19.
30. Chikui T, Shimizu M, Goto TK, Nakayama E, Yoshiura K, Kanda S, et al. Interpretation of the origin of a submandibular mass by CT and MRI imaging. *Oral surgery, oral medicine, oral pathology, oral radiology, and endodontics*. 2004;98(6):721-9.
31. de Ru JA, van Benthem PP, Hordijk GJ. The location of parotid gland tumors in relation to the facial nerve on magnetic resonance images and computed tomography scans. *Journal of Oral and Maxillofacial Surgery*. 2002;60(9):992-4; discussion 5.
32. Kurabayashi T, Ida M, Tetsumura A, Ohbayashi N, Yasumoto M, Sasaki T. MR imaging of benign and malignant lesions in the buccal space. *Dento maxillo facial radiology*. 2002;31(6):344-9.
33. Lee YY, Wong KT, King AD, Ahuja AT. Imaging of salivary gland tumours. *Eur J Radiol*. 2008;66(3):419-36.

34. Koyuncu M, Sesen T, Akan H, Ismailoglu AA, Tanyeri Y, Tekat A, et al. Comparison of computed tomography and magnetic resonance imaging in the diagnosis of parotid tumors. *Otolaryngology--Head and Neck Surgery*. 2003;129(6):726-32.
35. Divi V, Fatt MA, Teknos TN, Mukherji SK. Use of cross-sectional imaging in predicting surgical location of parotid neoplasms. *Journal of computer assisted tomography*. 2005;29(3):315-9.
36. Okamura T, Kawabe J, Koyama K, Ochi H, Yamada R, Sakamoto H, et al. Fluorine-18 fluorodeoxyglucose positron emission tomography imaging of parotid mass lesions. *Acta oto-laryngologica Supplementum*. 1998;538:209-13.
37. McGuirt WF, Keyes JW, Jr., Greven KM, Williams DW, 3rd, Watson NE, Jr., Cappellari JO. Preoperative identification of benign versus malignant parotid masses: a comparative study including positron emission tomography. *The Laryngoscope*. 1995;105(6):579-84.
38. Rubello D, Nanni C, Castellucci P, Rampin L, Farsad M, Franchi R, et al. Does 18F-FDG PET/CT play a role in the differential diagnosis of parotid masses. *Panminerva medica*. 2005;47(3):187-9.
39. Roh JL, Ryu CH, Choi SH, Kim JS, Lee JH, Cho KJ, et al. Clinical utility of 18F-FDG PET for patients with salivary gland malignancies. *Journal of Nuclear Medicine*. 2007;48(2):240-6.
40. Jeong HS, Chung MK, Son YI, Choi JY, Kim HJ, Ko YH, et al. Role of 18F-FDG PET/CT in management of high-grade salivary gland malignancies. *Journal of Nuclear Medicine*. 2007;48(8):1237-44.
41. Otsuka H, Graham MM, Kogame M, Nishitani H. The impact of FDG-PET in the management of patients with salivary gland malignancy. *Annals of nuclear medicine*. 2005;19(8):691-4.
42. Cermik TF, Mavi A, Acikgoz G, Houseni M, Dadparvar S, Alavi A. FDG PET in detecting primary and recurrent malignant salivary gland tumors. *Clinical nuclear medicine*. 2007;32(4):286-91.
43. Shah GV, Fischbein NJ, Gandhi D, Mukherji SK. Dynamic contrast-enhanced MR imaging. *Topics in magnetic resonance imaging : TMRI*. 2004;15(2):71-7.
44. Schwentner I, Obrist P, Thumfart W, Sprinzl G. Distant metastasis of parotid gland tumors. *Acta Otolaryngologica*. 2006;126(4):340-5.
45. Ellis GL AP. Atlas of tumor Pathology, Series 4. Tumors of the salivary glands: Armed Forces Institute of Pathology; 2009.
46. Speight PM, Barrett AW. Salivary gland tumours. *Oral diseases*. 2002;8(5):229-40.
47. Szanto PA, Luna MA, Tortoledo ME, White RA. Histologic grading of adenoid cystic carcinoma of the salivary glands. *Cancer*. 1984;54(6):1062-9.
48. Luukkaa H, Laitakari J, Vahlberg T, Klemi P, Grenman R. Morphometric analysis using automated image analysis of CD34-positive vessels in salivary gland acinic cell carcinoma. *Acta oto-laryngologica*. 2007;127(8):869-73.
49. Leverstein H, van der Wal JE, Tiwari RM, Tobi H, van der Waal I, Mehta DM, et al. Malignant epithelial parotid gland tumours: analysis and results in 65 previously untreated patients. *The British Journal of Ssurgery*. 1998;85(9):1267-72.
50. Kokemüller H BN, Swennen G, Eckardt A. Mucoepidermoid carcinoma of the salivary glands--clinical review of 42 cases. *Oral Oncology*. 2005;41:3-10.

51. Kokemüller H SG, Brüggemann N, Brachvogel P, Eckardt A, Hausamen JE. . Epithelial malignancies of the salivary glands: clinical experience of a single institution-a review. *International journal of oral and maxillofacial surgery*. 2004;33:423-32.
52. Wong DS. Frozen section during parotid surgery revisited: efficacy of its applications and changing trend of indications. *Head & Neck*. 2002;24(2):191-7.
53. Layfield LJ, Tan P, Glasgow BJ. Fine-needle aspiration of salivary gland lesions. Comparison with frozen sections and histologic findings. *Archives of pathology & laboratory medicine*. 1987;111(4):346-53.
54. Skalova A, Leivo I. Cell proliferation in salivary gland tumors. *General & diagnostic pathology*. 1996;142(1):7-16.
55. Cheuk W, Chan JK. Advances in salivary gland pathology. *Histopathology*. 2007;51(1):1-20.
56. Leivo I. Insights into a complex group of neoplastic disease: advances in histopathologic classification and molecular pathology of salivary gland cancer. *Acta Oncologica*. 2006;45(6):662-8.
57. Garden AS, Weber RS, Morrison WH, Ang KK, Peters LJ. The influence of positive margins and nerve invasion in adenoid cystic carcinoma of the head and neck treated with surgery and radiation. *International Journal of Radiation Oncology, Biology, Physics*. 1995;32(3):619-26.
58. Boahene DK, Olsen KD, Lewis JE, Pinheiro AD, Pankratz VS, Bagniewski SM. Mucoepidermoid carcinoma of the parotid gland: the Mayo clinic experience. *Archives of otolaryngology--head & neck surgery*. 2004;130(7):849-56.
59. Lim YC, Lee SY, Kim K, Lee JS, Koo BS, Shin HA, et al. Conservative parotidectomy for the treatment of parotid cancers. *Oral Oncology*. 2005;41(10):1021-7.
60. Zbaren P, Schupbach J, Nuyens M, Stauffer E, Greiner R, Hausler R. Carcinoma of the parotid gland. *American journal of surgery*. 2003;186(1):57-62.
61. Nouraei SA, Hope KL, Kelly CG, McLean NR, Soames JV. Carcinoma ex benign pleomorphic adenoma of the parotid gland. *Plastic and reconstructive surgery*. 2005;116(5):1206-13.
62. Paleri V, Robinson M, Bradley P. Polymorphous low-grade adenocarcinoma of the head and neck. *Current opinion in otolaryngology & head and neck surgery*. 2008;16(2):163-9.
63. Terhaard C, Lubsen H, Tan B, Merckx T, van der Laan B, Baatenburg de Jong R, et al. Facial nerve function in carcinoma of the parotid gland. *European Journal of Cancer*. 2006;42(16):2744-50.
64. Terhaard CH, van der Schroeff MP, van Schie K, Eerenstein SE, Lubsen H, Kaanders JH, et al. The prognostic role of comorbidity in salivary gland carcinoma. *Cancer*. 2008;113(7):1572-9.
65. Terhaard CH. Postoperative and primary radiotherapy for salivary gland carcinomas: indications, techniques, and results. *International Journal of Radiation Oncology, Biology, Physics*. 2007;69(2 Suppl):S52-5.
66. Witt RL. Major salivary gland cancer. *Surgical oncology clinics of North America*. 2004;13(1):113-27.
67. Lima RA, Tavares MR, Dias FL, Kligerman J, Nascimento MF, Barbosa MM, et al. Clinical prognostic factors in malignant parotid gland tumors. *Otolaryngology--head and neck surgery*. 2005;133(5):702-8.
68. Kaszuba SM, Zafereo ME, Rosenthal DI, El-Naggar AK, Weber RS. Effect of initial treatment on disease outcome for patients with submandibular gland carcinoma. *Archives of otolaryngology--head & neck*

- surgery. 2007;133(6):546-50.
69. Armstrong JG, Harrison LB, Thaler HT, Friedlander-Klar H, Fass DE, Zelefsky MJ, et al. The indications for elective treatment of the neck in cancer of the major salivary glands. *Cancer*. 1992;69(3):615-9.
  70. Lloyd S, Yu JB, Ross DA, Wilson LD, Decker RH. A prognostic index for predicting lymph node metastasis in minor salivary gland cancer. *International Journal of Radiation Oncology, Biology, Physics*. 2010;76(1):169-75.
  71. Shang J, Sheng L, Wang K, Shui Y, Wei Q. Expression of neural cell adhesion molecule in salivary adenoid cystic carcinoma and its correlation with perineural invasion. *Oncology reports*. 2007;18(6):1413-6.
  72. Luo XL, Sun MY, Lu CT, Zhou ZH. The role of Schwann cell differentiation in perineural invasion of adenoid cystic and mucoepidermoid carcinoma of the salivary glands. *International journal of oral and maxillofacial surgery*. 2006;35(8):733-9.
  73. Shindo M. Management of facial nerve paralysis. *Otolaryngologic clinics of North America*. 1999;32:945-64.
  74. Pillsbury HC, Fisch U. Extratemporal facial nerve grafting and radiotherapy. *Archives of otolaryngology*. 1979;105(8):441-6.
  75. Chen AM, Bucci MK, Quivey JM, Garcia J, Eisele DW, Fu KK. Long-term outcome of patients treated by radiation therapy alone for salivary gland carcinomas. *International Journal of Radiation Oncology, Biology, Physics*. 2006;66(4):1044-50.
  76. Mendenhall WM, Morris CG, Amdur RJ, Werning JW, Villaret DB. Radiotherapy alone or combined with surgery for salivary gland carcinoma. *Cancer*. 2005;103(12):2544-50.
  77. Terhaard CH, Lubsen H, Rasch CR, Levendag PC, Kaanders HH, Tjho-Heslinga RE, et al. The role of radiotherapy in the treatment of malignant salivary gland tumors. *International Journal of Radiation Oncology, Biology, Physics*. 2005;61(1):103-11.
  78. Garden AS, el-Naggar AK, Morrison WH, Callender DL, Ang KK, Peters LJ. Postoperative radiotherapy for malignant tumors of the parotid gland. *International Journal of Radiation Oncology, Biology, Physics*. 1997;37(1):79-85.
  79. North CA, Lee DJ, Piantadosi S, Zahurak M, Johns ME. Carcinoma of the major salivary glands treated by surgery or surgery plus postoperative radiotherapy. *International Journal of Radiation Oncology, Biology, Physics*. 1990;18(6):1319-26.
  80. Pohar S, Gay H, Rosenbaum P, Klish D, Bogart J, Sagerman R, et al. Malignant parotid tumors: presentation, clinical/pathologic prognostic factors, and treatment outcomes. *International Journal of Radiation Oncology, Biology, Physics*. 2005;61(1):112-8.
  81. Renehan AG, Gleave EN, Slevin NJ, McGurk M. Clinico-pathological and treatment-related factors influencing survival in parotid cancer. *British Journal of Cancer*. 1999;80(8):1296-300.
  82. Chen AM, Granchi PJ, Garcia J, Bucci MK, Fu KK, Eisele DW. Local-regional recurrence after surgery without postoperative irradiation for carcinomas of the major salivary glands: implications for adjuvant therapy. *International Journal of Radiation Oncology, Biology, Physics*. 2007;67(4):982-7.
  83. Garden AS, Weber RS, Ang KK, Morrison WH, Matre J, Peters LJ. Postoperative radiation therapy for malignant tumors of minor salivary glands. Outcome and patterns of failure. *Cancer*. 1994;73(10):2563-9.



84. Armstrong JG, Harrison LB, Spiro RH, Fass DE, Strong EW, Fuks ZY. Malignant tumors of major salivary gland origin. A matched-pair analysis of the role of combined surgery and postoperative radiotherapy. *Archives of otolaryngology--head & neck surgery*. 1990;116(3):290-3.
85. Mahmood U GO, Koshy M, Sutharalingam M. . Adjuvant radiation is associated with improved survival in high-grade and locally advanced malignant major salivary gland tumors: A Surveillance, Epidemiology, and End Results analysis. *International Journal of Radiation Oncology, Biology, Physics*. 2009;75:489.
86. Laramore GE, Krall JM, Griffin TW, Duncan W, Richter MP, Saroja KR, et al. Neutron versus photon irradiation for unresectable salivary gland tumors: final report of an RTOG-MRC randomized clinical trial. Radiation Therapy Oncology Group. Medical Research Council. *International Journal of Radiation Oncology, Biology, Physics*. 1993;27(2):235-40.
87. Lodge M P-JM, Stirk L, Munro AJ, De RD, Jefferson T. A systematic literature review of the clinical and cost-effectiveness of hadron therapy in cancer. *Radiother Oncol*. 2007;83:110-22.
88. Gilbert J, Li Y, Pinto HA, Jennings T, Kies MS, Silverman P, et al. Phase II trial of taxol in salivary gland malignancies (E1394): a trial of the Eastern Cooperative Oncology Group. *Head & Neck*. 2006;28:197-204.
89. Airoidi M, Pedani F, Succo G, Gabriele AM, Ragona R, Marchionatti S, et al. Phase II randomized trial comparing vinorelbine versus vinorelbine plus cisplatin in patients with recurrent salivary gland malignancies. *Cancer*. 2001;91(3):541-7.
90. Laurie SA, Licitra L. Systemic therapy in the palliative management of advanced salivary gland cancers. *Journal of Clinical Oncology*. 2006;24(17):2673-8.
91. Vattemi E, Graiff C, Sava T, Pedersini R, Caldara A, Mandara M. Systemic therapies for recurrent and/or metastatic salivary gland cancers. *Expert review of anticancer therapy*. 2008;8(3):393-402.
92. Surakanti SG, Agulnik M. Salivary gland malignancies: the role for chemotherapy and molecular targeted agents. *Seminars in oncology*. 2008;35(3):309-19.
93. Hotte SJ, Winkquist EW, Lamont E, MacKenzie M, Vokes E, Chen EX, et al. Imatinib mesylate in patients with adenoid cystic cancers of the salivary glands expressing c-kit: a Princess Margaret Hospital phase II consortium study. *Journal of Clinical Oncology*. 2005;23(3):585-90.
94. Pfeffer MR, Talmi Y, Catane R, Symon Z, Yosepovitch A, Levitt M. A phase II study of Imatinib for advanced adenoid cystic carcinoma of head and neck salivary glands. *Oral Oncology*. 2007;43(1):33-6.
95. Locati LD, Bossi P, Perrone F, Potepan P, Crippa F, Mariani L, et al. Cetuximab in recurrent and/or metastatic salivary gland carcinomas: A phase II study. *Oral Oncology*. 2009;45(7):574-8.
96. Glisson B, Colevas AD, Haddad R, Krane J, El-Naggar A, Kies M, et al. HER2 expression in salivary gland carcinomas: dependence on histological subtype. *Clinical Cancer Research*. 2004;10(3):944-6.
97. Agulnik M, Cohen EW, Cohen RB, Chen EX, Vokes EE, Hotte SJ, et al. Phase II study of lapatinib in recurrent or metastatic epidermal growth factor receptor and/or erbB2 expressing adenoid cystic carcinoma and non adenoid cystic carcinoma malignant tumors of the salivary glands. *Journal of Clinical Oncology*. 2007;25(25):3978-84.
98. Haddad R, Colevas AD, Krane JF, Cooper D, Glisson B, Amrein PC, et al. Herceptin in patients with advanced or metastatic salivary gland carcinomas. A phase II study. *Oral Oncology*. 2003;39(7):724-7.
99. Johansen J HO, Jørgensen K, et al. . Results of surgery +/- radiotherapy of adenoid cystic carcinoma.

- Clinical otolaryngology. 1995;20:188.
100. Ciccolallo L, Licitra L, Cantu G, Gatta G. Survival from salivary glands adenoid cystic carcinoma in European populations. *Oral Oncology*. 2009;45(8):669-74.
  101. de Bree R, van der Waal I, Leemans CR. Management of Frey syndrome. *Head & Neck*. 2007;29(8):773-8.
  102. Pagh A, Vedtofte T, Lynggaard CD, Rubek N, Lonka M, Johansen J, et al. The value of routine follow-up after treatment for head and neck cancer. A national survey from DAHANCA. *Acta Oncologica* 2013;52(2):277-84.
  103. Digonnet A, Hamoir M, Andry G, Vander Poorten V, Haigentz M, Jr., Langendijk JA, et al. Follow-up strategies in head and neck cancer other than upper aerodigestive tract squamous cell carcinoma. *European archives of oto-rhino-laryngology*. 2013;270(7):1981-9.
  104. Sundhedsstyrelsen. Opfølgingsprogram for hoved- og halskræft. <http://www.sst.dk>. 2015;1.0.
  105. Mueller SA, Riggauer J, Elicin O, Blaser D, Trelle S, Giger R. Patients' preferences concerning follow-up after curative head and neck cancer treatment: A cross-sectional pilot study. *Head & Neck*. 2019.
  106. Mereaglia M, Cairns J, Alfieri S, Favales F, Mazzitelli D, et al. Eliciting Preferences for Clinical Follow-Up in Patients with Head and Neck Cancer Using Best-Worst Scaling. *Value in health*. 2017;20(6):799-808.
  107. Simo R, Homer J, Clarke P, Mackenzie K, Paleri V, Pracy P, et al. Follow-up after treatment for head and neck cancer: United Kingdom National Multidisciplinary Guidelines. *The Journal of laryngology and otology*. 2016;130(S2):S208-s11.
  108. Bardwill JM. Tumors of the parotid gland. *American journal of surgery*. 1967;114(4):498-502.
  109. Spiro RH. Salivary neoplasms: overview of a 35-year experience with 2,807 patients. *Head & neck surgery*. 1986;8(3):177-84.
  110. Byers RM, Piorkowski R, Luna MA. Malignant parotid tumors in patients under 20 years of age. *Archives of otolaryngology*. 1984;110(4):232-5.
  111. Witten J, Hybert F, Hansen HS. Treatment of malignant tumors in the parotid glands. *Cancer*. 1990;65(11):2515-20.
  112. Frankenthaler RA, Byers RM, Luna MA, Callender DL, Wolf P, Goepfert H. Predicting occult lymph node metastasis in parotid cancer. *Archives of otolaryngology--head & neck surgery*. 1993;119(5):517-20.
  113. Kelley DJ, Spiro RH. Management of the neck in parotid carcinoma. *American journal of surgery*. 1996;172(6):695-7.
  114. Regis De Brito Santos I, Kowalski LP, Cavalcante De Araujo V, Flavia Logullo A, Magrin J. Multivariate analysis of risk factors for neck metastases in surgically treated parotid carcinomas. *Archives of otolaryngology--head & neck surgery*. 2001;127(1):56-60.
  115. Stennert E, Kisner D, Jungehuelsing M, Guntinas-Lichius O, Schroder U, Eckel HE, et al. High incidence of lymph node metastasis in major salivary gland cancer. *Archives of otolaryngology--head & neck surgery*. 2003;129(7):720-3.
  116. Spiro RH, Armstrong J, Harrison L, Geller NL, Lin SY, Strong EW. Carcinoma of major salivary glands. Recent trends. *Archives of otolaryngology--head & neck surgery*. 1989;115(3):316-21.

## 5. Metode

Arbejdsprocessen har været forankret i den multidisciplinære cancergruppe DAHANCA (Den Danske Hoved-Hals Cancer Gruppe). Herfra er der nedsat en arbejdsgruppe som repræsenterende alle relevante specialer inden for diagnostik, behandling og opfølgning af patienter med spytktelcancer og således, at alle hoved-halsonkologiske centre i de danske regioner har været repræsenteret.

### Litteratursøgning

Retningslinjen bygger på national og international videnskabelig litteratur. Ved identifikation og udvælgelsen af relevant litteratur har arbejdsgruppen foretaget litteratursøgning via databaser som Medline (<https://www.ncbi.nlm.nih.gov/pubmed/>) og Cochrane-databasen for systematiske oversigter (reviews) og suppleret med lærebøger og retningslinjer, der har været tilgængelig via internettet, universitetsbiblioteker samt kongres- og konferencepublikationer. Der har ikke været nogen tidsafgrænsning for søgning af den videnskabelige litteratur.

### Litteraturgennemgang og formulering af anbefalinger

De indhentede artikler samt andre publikationer har været distribueret arbejdsgruppen imellem på arbejds møder og via elektronisk kommunikation.

For hver anbefaling, er der en kort beskrivelse af de studier, der ligger til grund for anbefalingerne, herunder kvaliteten af studierne ud fra Oxfordskalaen: [http://www.dmcg.dk/siteassets/kliniske-retningslinjer---skabeloner-og-vejledninger/oxford-levels-of-evidence-2009\\_dansk.pdf](http://www.dmcg.dk/siteassets/kliniske-retningslinjer---skabeloner-og-vejledninger/oxford-levels-of-evidence-2009_dansk.pdf)

### Interessentinvolvering

Retningslinjerne er forelagt fag-specialerne i Danmark. Arbejdsgruppen består af repræsentanter fra alle danske hoved-, halsonkologiske centre samt alle fag-specialer indenfor diagnostisk og behandling af spytktelcancer.

### Høring og godkendelse

Retningslinjen har været i høring hos tilgrænsende videnskabelige selskaber og herefter godkendt af DAHANCA-gruppen og af Dansk Selskab for Hoved- og Hals Onkologi.

### Anbefalinger, der udløser betydelig merudgift

Den aktuelle retningslinje for diagnostik, behandling og opfølgning ligger indenfor rammerne af det nuværende sundhedsvæsen, og det vurderes derfor, at ingen af anbefalingerne udløser en betydelig merudgift.

### Behov for yderligere forskning

Spytktelcancer er en sjælden cancerform og udgøres af en heterogen gruppe af undertyper med forskellig malignt potentiale og prognose. Den store variation af histologiske undertyper kombineret med relativt få patienter i alle aldre gør det vanskeligt at opnå tilstrækkelige data vedrørende epidemiologi, histopatologi, behandling og prognose. Prospektive studier med randomiseret behandling med kirurgi versus primær

strålebehandling er ikke udført. Derfor baseres viden om behandling af spytkirtelkræft primært på retrospektive opgørelser. Da der kan opstå sene recidiver, specielt beskrevet ved adenoid cystisk carcinom (100), er det vigtigt med lang opfølgningstid i opgørelse af behandlingsresultater.

Vedrørende kirurgisk behandling er der behov for yderligere forskning omkring den kirurgiske behandling af lymfeknuder på halsen. Der foreligger ikke international konsensus på det område.

Der er desuden behov for yderligere forskning indenfor kemoterapi og targeteret behandling, hvor der mangler randomiserede fase III undersøgelser af cytostatika imellem samt enkeltstofs- versus kombinationsbehandling.

### Forfattere

Navn	Speciale	Hospital
Marie Westergaard-Nielsen	ØNH kirurgi	Odense Universitetshospital
Kristine Bjørndal	ØNH kirurgi	Odense Universitetshospital
Jørgen Johansen Overlæge, ph.d.	Onkologi	Odense Universitetshospital
Karin Lambertsen Overlæge	ØNH kirurgi	Aarhus Universitetshospital
Hanne Primdahl Afdelingslæge, ph.d.	Onkologi	Aarhus Universitetshospital
Marianne Hamilton Therkildsen Overlæge, dr.med.	Patologi	Rigshospitalet
Troels Bundgaard Overlæge, dr.med.	ØNH kirurgi	Aarhus Universitet
Irene Wessel Afdelingslæge, ph.d.	ØNH kirurgi	Rigshospitalet
Helle Døssing Overlæge, ph.d.	ØNH kirurgi	Odense Universitetshospital
Niels Gyldenkerne Overlæge	Onkologi	Odense Universitetshospital
Jesper G. Eriksen Overlæge, ph.d.	Onkologi	Aarhus Universitetshospital
Birgitte Svolgaard Overlæge	Radiologi	Herlev Universitetshospital
Helle Hjorth Johannesen Overlæge	Radiologi	Herlev Universitetshospital
Christian Maare Overlæge, ph.d.	Onkologi	Herlev Universitetshospital

Forfattergruppen har ingen interessekonflikter.

## 6. Monitoreringsplan

### Standarder og indikatorer

Den aktuelle retningslinje monitoreres med de kvalitetsfaktorer, der er aftalt i den Danske Hoved-Hals Cancer Gruppe (DAHANCA) og RKKP.

### Plan for audit og feedback

Der monitoreres på ovenstående kvalitetsindikatorer årligt med udgivelse af årsrapport fra DAHANCA. Data er tilgængelige for de behandlende afdelinger.

## 7. Bilag

### Bilag 1 – Anatomi og stadienddeling

#### Anatomi

Spytkirtlerne inddeles traditionelt i de store og små spytkirtler. De store spytkirtler inkluderer glandula parotis, glandula submandibularis og glandula sublingualis. De små spytkirtler, som er inkluderet i dette program, findes overalt i mucosa i øre-, næse-, halsområdet.

Glandula parotis inddeles i en superficiel og profund del, adskilt af nervus facialis. Tumor fra den dybe del af glandula parotis kan præsentere sig som dumb-bell tumor i det parafaryngeale rum.

#### Stadieinddeling

Primær lokalisation: De store spytkirtler omfatter parotis, submandibularis og sublingualis. Tumorer, der opstår i de små spytkirtler, bliver inddelt i henhold til den anatomiske lokalisation, fx cavum oris eller bihuler.

#### TNM klassifikation (UICC 2002)

##### Primær tumor (T)

TX	Primær tumor kan ikke vurderes
T0	Ingen målbar primær tumor
T1	Tumor 2 cm eller mindre i største udstrækning uden ekstraparenkymatøs udbredning.
T2	Tumor mere end 2 cm, men ikke større end 4 cm i største udstrækning uden ekstraparenkymatøs* udbredning
T3	Tumor mere end 4 cm og/eller tumor med ekstraparenkymatøs* udbredning
T4a	Tumor invaderer hud, mandibel, øregang og/eller nervus facialis
T4b	Tumor invaderer basis cranii og/eller lamina pterygoidea og/eller omskeder a. carotis

T4 kategorien er opdelt i T4a og T4b, hvor T4a er resektabel, mens T4b er en udbredning, der udelukker resektion med frie margener.

\* Ekstraparenkymatøs udbredning er klinisk eller makroskopisk tegn på invasion i bløddele. Mikroskopisk tegn alene betyder ikke ekstraparenkymatøs udbredning for klassifikationsmæssige formål.

##### Regionale lymfeknudemetastaser (N)

NX	Regionale lymfeknuder kan ikke vurderes
N0	Ingen regionale lymfeknudemetastaser
N1	Metastase i en enkelt ipsilateral lymfeknude, 3 cm eller mindre i største udstrækning.
N2a	Metastase i en enkelt ipsilateral lymfeknude større end 3, men ikke større end 6 cm i største udstrækning
N2b	Metastase i multiple ipsilaterale lymfeknuder, ingen større end 6 cm i største udstrækning
N2c	Metastase i bilaterale eller kontralaterale lymfeknuder, ingen mere end 6 cm i største udstrækning
N3	Metastase i en lymfeknude, mere end 6 cm i største udstrækning

**Fjernmetastaser (M)**

MX Fjernmetastaser kan ikke vurderes

M0 Ingen fjernmetastaser

M1 Fjernmetastaser

**Stadieinddeling**

Stadie	T	N	M
I	T1	N0	M0
II	T2	N0	M0
III	T3	N0	M0
	T1	N1	M0
	T2	N1	M0
	T3	N1	M0
IVA	T4a	N0	M0
	T4a	N1	M0
	T1	N2	M0
	T2	N2	M0
	T3	N2	M0
	T4a	N2	M0
IVB	Tb4	Enhver N	M0
	Enhver T	N3	M0
IVC	Enhver T	Enhver N	M1

## Bilag 2 – Patologiske klassifikationer

**Tabel 1. WHO klassifikation af maligne epiteliale spytkirteltumorer**

Acinic cell carcinoma	8550/3
Mucoepidermoid carcinoma	8430/3
Adenoid cystic carcinoma	8200/3
Polymorphous low-grade adenocarcinoma	8525/3
Epithelial-myoepithelial carcinoma	8562/3
Clear cell carcinoma, not otherwise specified	8310/3
Basal cell adenocarcinoma	8147/3
Sebaceous carcinoma	8410/3
Sebaceous lymphadenocarcinoma	8410/3
Cystadenocarcinoma	8440/3
Low-grade cribriform cystadenocarcinoma	
Mucinous adenocarcinoma	8480/3
Oncocytic carcinoma	8290/3
Salivary duct carcinoma	8500/3
Adenocarcinoma, not otherwise specified	8140/3
Myoepithelial carcinoma	8982/3
Carcinoma ex pleomorphic adenoma	8941/3
Carcinosarcoma	8980/3
Metastasizing pleomorphic adenoma	8940/1
Squamous cell carcinoma	8070/3
Small cell carcinoma	8041/3
Large cell carcinoma	8012/3
Lymphoepithelial carcinoma	8082/3
Sialoblastoma	8974/1

<sup>1</sup> Morphology code of International Classification of Diseases for Oncology (ICD-0) and the Systematized Nomenclature of Medicine (<http://snomed.org>). Behaviour is coded /0 for benign tumours, /3 for malignant tumours and /1 for borderline or uncertain behaviour.



**Tabel 2. Gradering af mucoepidermoidt karcinom og point for hver grad (5).**

Parameter	Parameter point value
Intracystic component <20%	+2
Neural invasion present	+2
Necrosis present	+3
Four or more mitosis per 10 HPF	+3
Anaplasia	+4
<b>Grade</b>	<b>Total point score</b>
Low grade	0-4
Intermediate grade	5-6
High grade	7 or more

**Tabel 3.** Et forsøg på at inddele spytkirtelkarcinomer i klinisk relevante prognostiske grupper, men dette må tages med et stort forbehold dels pga. tumorenes sjældenhed dels fordi litteraturen inddeler spytkirtelkarcinomer på forskellig vis.

<b>LAVMALIGNE</b>	Acinic cell
	Polymorphous low-grade adenokarcinom
	Basal celle adenokarcinom
	Epithelialt-myoeptihelialt karcinom
	Højt og middelhøjt differentieret mucoepidermoidt carcinom
	Adenokarcinom NOS højt differentieret
	Non-invasivt og minimalt invasivt karcinom i pleomorft adenom
	Clear celle karcinom NOS (Not Otherwise Specified)
	Sialoblastom
<b>HØJMALIGNE</b>	Adenoidt cystisk karcinom
	Adenokarcinom NOS middelhøjt og lavt differentieret
	Karcinom i pleomorft adenom, invasions dybde >1,5 mm
	Lavt differentieret mucoepidermoidt carcinom
	Salivary duct karcinom
	Primært planocellulært karcinom
	Udifferentieret karcinom (lymfoepithelialt karcinom)
	Storcellet karcinom
	Mucinøst adenokarcinom
	Onkocytært karcinom
	Karcinosarkom
	Småcellet karcinom
	Myoeptihelialt karcinom

## Bilag 3 – Kirurgisk behandling af lymfeknuder på halsen

**Table 4**, Kræft i glandula parotis. Antal patienter med klinisk N0 og okkulte metastaser efter elektiv halsdissektion.

Forfatter	N0 (antal)	Elektiv Halsdiss. (antal)	Metastaser efter halsdiss. (antal)	Metastaser efter halsdiss. (%)
Bradwill (108)	90	34	1	1,1
Spiro et al (109)	249	?	18	7,2
Byers et al (110)	26	21	4	15,4
Witten et al (111)	76	16	6	7,9
Armstrong et al (69)	326	?	30	9,2
Frankenthaler (112)	99	99	12	12,1
Kelley et Spiro (113)	105	21	10	9,5
Regis et al (114)	107	46	17	15,9
Stennart et al (115) (inkl. submandib.)	139	139	63	45

**Table 5**, Procentvis fordeling af okkult lymfeknudemetastaser efter histologisk type.

HISTOLOGISK TYPE	Spiro et al (116) Armstrong et al (69)	Stennart et al (115)
<b>LAVMALIGN</b>		
Low-grade mucoepidermoid carcinoma	<10	
Acinic cell carcinoma	10	47
<b>HØJMALIGN</b>		
Adenoid cystic carcinoma	<10	39
High-grade mucoepidermoid carcinoma	40-60	
Squamous cell carcinoma	40-60	70
Undifferentiated carcinoma	40-60	89
Adenocarcinoma	50	60
Malignant mixed tumors	50	

## Bilag 4 – Historik

Nærværende aktuelle DAHANCA retningslinjer for Udredning og behandling af spytktitelkræfter er oprindeligt udgivet af DAHANCA i 2010 og overført til ny fælles RKKP/DMCG-skabelon i 2018. Ved overførslen er retningslinjerne redigeret i henhold til skabelonen for DMCG retningslinjer.

Ved revision og oprettelse af retningslinjen i RKKP/DMCG-skabelonen er anbefalingerne bibeholdt. Teksten er redigeret i 2018 og korrigeret med taloplysninger, hvor der foreligger relevant litteratur til dokumentation. Der er tilføjet en kort beskrivelse af de studier, der ligger til grund for anbefalingerne, herunder kvaliteten af studierne ud fra Oxfordskalaen, og referencelisten er udvidet iht. dette.