



# Diagnostik og udredning

- af cancer pancreatis

## Version 1.0

### **GODKENDT**

#### **Faglig godkendelse**

01. oktober 2020 (DPCG)

#### **Administrativ godkendelse**

12. oktober 2020 (Sekretariatet for  
Kliniske Retningslinjer på Kræftområdet)

### **REVISION**

Planlagt: 30. april 2021

### **INDEKSERING**

DPCG, bugspytkirtelkræft, diagnostik

# Indholdsfortegnelse

Om denne kliniske retningslinje.....	2
1. anbefalinger (Quick guide).....	3
Diagnostik og udredning.....	3
2. Introduktion .....	4
3. Grundlag .....	5
Diagnostik og udredning.....	5
4. Referencer .....	15
5. Metode .....	21
6. Monitoreringsplan.....	22
7. Bilag .....	23

## Om denne kliniske retningslinje

Denne kliniske retningslinje er udarbejdet i et samarbejde mellem Danske Multidisciplinære Cancer Grupper (DMCG.dk) og Regionernes Kliniske Kvalitetsudviklingsprogram (RKKP). Indsatsen med retningslinjer er forstærket i forbindelse med Kræftplan IV og har til formål at understøtte en evidensbaseret kræftindsats af høj og ensartet kvalitet i Danmark. Det faglige indhold er udformet og godkendt af den for sygdommen relevante DMCG. Sekretariatet for Kliniske Retningslinjer på Kræftområdet har foretaget en administrativ godkendelse af indholdet. Yderligere information om kliniske retningslinjer på kræftområdet kan findes på:

[www.dmcg.dk/kliniske-retningslinjer](http://www.dmcg.dk/kliniske-retningslinjer)

Retningslinjen er målrettet klinisk arbejdende sundhedsprofessionelle i det danske sundhedsvæsen og indeholder systematisk udarbejdede udsagn, der kan bruges som beslutningsstøtte af fagpersoner og patienter, når de skal træffe beslutning om passende og korrekt sundhedsfaglig ydelse i specifikke kliniske situationer.

De kliniske retningslinjer på kræftområdet har karakter af faglig rådgivning. Retningslinjerne er ikke juridisk bindende, og det vil altid være det faglige skøn i den konkrete kliniske situation, der er afgørende for beslutningen om passende og korrekt sundhedsfaglig ydelse. Der er ingen garanti for et succesfuldt behandlingsresultat, selvom sundhedspersoner følger anbefalingerne. I visse tilfælde kan en behandlingsmetode med lavere evidensstyrke være at foretrække, fordi den passer bedre til patientens situation.

Retningslinjen indeholder, udover de centrale anbefalinger (kapitel 1), en beskrivelse af grundlaget for anbefalingerne – herunder den tilgrundliggende evidens (kapitel 3+4). Anbefalinger mærket A er stærkest, anbefalinger mærket D er svagest. Yderligere information om styrke- og evidensvurderingen, der er udarbejdet efter "Oxford Centre for Evidence-Based Medicine Levels of Evidence and Grades of Recommendations", findes her: [http://www.dmcg.dk/siteassets/kliniske-retningslinjer---skabeloner-og-vejledninger/oxford-levels-of-evidence-2009\\_dansk.pdf](http://www.dmcg.dk/siteassets/kliniske-retningslinjer---skabeloner-og-vejledninger/oxford-levels-of-evidence-2009_dansk.pdf)

Generelle oplysninger om bl.a. patientpopulationen (kapitel 2) og retningslinjens tilblivelse (kapitel 5) er også beskrevet i retningslinjen. Se indholdsfortegnelsen for sidehenvielse til de ønskede kapitler.

For information om Sundhedsstyrelsens kræftpakker – beskrivelse af hele standardpatientforløbet med angivelse af krav til tidspunkter og indhold – se for det relevante sygdomsområde: <https://www.sst.dk/>

Denne retningslinje er udarbejdet med økonomisk støtte fra Sundhedsstyrelsen (Kræftplan IV) og RKKP.

# 1. Anbefalinger (Quick guide)

## Diagnostik og udredning

1. **Det anbefales at anvende stadiemdelingssystemet TNM fra American Joint Committee on Cancer, som angiver sygdomsstadie ud fra status af primær tumor ved billeddiagnostik af CP (B)**
2. **Den initiale undersøgelse ved klinisk mistanke om CP er MDCT efter pancreasprotokol (se bilag 1) (B)**
3. **Ved fortsat klinisk mistanke om CP uden fund på CT skal der suppleres med EUS/MR (B)**
4. **Præoperativ vurdering baseres på MDCT eller MR og kan suppleres med EUS/LAP/LUS (B)**
5. **Præterapeutisk vurdering af TNM-stadium og resektabilitet skal afspejle behandlingsmulighederne (B)**
6. **Præoperativ malign diagnose er ikke nødvendig forud for kirurgisk resektion, men kræves hvis onkologisk behandling skal gives (B)**
7. **Verifikation af malign diagnose forud for palliativ onkologisk behandling kan opnås ved UL/CT-vejledt eller EUS-vejledt biopsi fra primær tumor eller metastase (B)**

## 2. Introduktion

### Formål

Det overordnede formål med retningslinjen er at understøtte en evidensbaseret kræftindsats af høj og ensartet kvalitet på tværs af Danmark.

Denne retningslinje omhandler diagnostik af pancreascancer. Billeddiagnostikken spiller en væsentlig rolle i påvisning af cancer pancreaticus (CP). Histologisk eller cytologisk verifikation af diagnosen CP forud for operation er ikke nødvendig, da en operabel patient med en resektabel cancersuspekt tumor i pancreas, vurderet ved MDT, altid vil blive tilbudt operation. Med denne fremgangsmåde vil man hos 6-9 % resekere fokal kronisk pancreatitis eller anden fokal benign lidelse (1, 2). I modsætning hertil kræves altid cytologisk eller histologisk verifikation af malignitet fra enten primær tumor eller metastase forud for onkologisk behandling. I tvivlstilfælde suppleres med ny billeddiagnostik i løbet af kort tid (4 – 12 uger). I relation til at be- eller afkræfte diagnosen For CP spiller de enkelte billedmodaliteters sensitivitet og specificitet samt positive og negative prædiktive værdi (PPV og NPV) en vigtig rolle.

I det følgende angives disse parametre, såfremt de foreligger, for de enkelte undersøgelsesmodaliteter baseret på den aktuelle litteratur.

Overordnet har billeddiagnostikken 3 opgaver:

1. Påvisning af primær tumor
2. Påvisning af eventuelle fjermetastaser
3. Resektabilitetsvurdering af primær tumor

I efterfølgende afsnit vil der blive redegjort for stadietildeling og resektabilitetskriterier.

### Patientgruppe

Patienter, hvor symptomer eller billeddiagnostik giver mistanke om pancreascancer

### Målgruppe for brug af retningslinjen

Denne retningslinje skal primært understøtte det kliniske arbejde og udviklingen af den kliniske kvalitet, hvorfor den primære målgruppe er klinisk arbejdende sundhedsprofessionelle i det danske sundhedsvæsen.

For denne retningslinje især billeddiagnostikere, som arbejder med udredning af patienter, mistænkt for pancreascancer.

## 3. Grundlag

### Diagnostik og udredning

1. **Stadieinddelingsystemet TNM fra American Joint Committee on Cancer, som angiver sygdomsstadie ud fra status af primær tumor bør anvendes i forbindelse med billeddiagnostik af CP (B)**
2. **Der skal ved klinisk mistanke om CP foretages MDCT efter pancreasprotokol (se bilag 1) (B)**
3. **Ved fortsat klinisk mistanke om CP uden fund på CT skal der suppleres med EUS/MR (B)**
4. **Præoperativ vurdering skal baseres på MDCT eller MR og kan suppleres med EUS/LAP/LUS (B)**
5. **Præterapeutisk vurdering af TNM-stadium og resektabilitet skal afspejle behandlingsmulighederne (B)**
6. **Præoperativ malign diagnose er ikke nødvendig forud for kirurgisk resektion, men kræves hvis onkologisk behandling skal gives (B)**
7. **Verifikation af malign diagnose forud for palliativ onkologisk behandling skal opnås med UL/CT-vejledt eller EUS-vejledt biopsi fra primær tumor eller metastase (B)**

### Litteratur og evidensgennemgang

For hurtigt overblik over studier, som underbygger anbefalingerne se tabel 1, bilag 2

#### *TNM stadie og billeddiagnostik*

Det mest anvendte stadieinddelingsystem er TNM fra American Joint Committee on Cancer (3) som angiver sygdomsstadie ud fra status af primær tumor (T), lymfeknuder (N) og metastaser (M).

T <sub>0</sub> : manglende grundlag for primær tumor	N <sub>0</sub> : ingen metastase til regionale lymfeknuder	M <sub>0</sub> : ingen fjernmetastaser
T <sub>x</sub> : ej muligt at bedømme primær tumor	N <sub>x</sub> : ej muligt at vurdere lymfeknude status	M <sub>1</sub> : påvist fjernmetastaser
T <sub>1</sub> : tumorstørrelse ≤ 2 cm og lokaliseret til pancreas	N <sub>1</sub> : metastaser i 1-3 regionale lymfeknuder	
T <sub>2</sub> : tumorstørrelse > 2 cm og ≤ 4 cm	N <sub>2</sub> : metastaser i ≥ 4 regionale lymfeknuder	
T <sub>3</sub> : tumorstørrelse > 4 cm		
T <sub>4</sub> : tumor invovering af truncus coeliacus (TC), arteria mesenterica superior (SMA) eller arteria hepatica communis (CHA)		

Table 1 - Skema fra AJCC, 8th edition, 2017 (3)

T<sub>0</sub>, og T<sub>x</sub> indgår ikke i den "makroskopiske" billeddiagnostiske stadielinddeling.

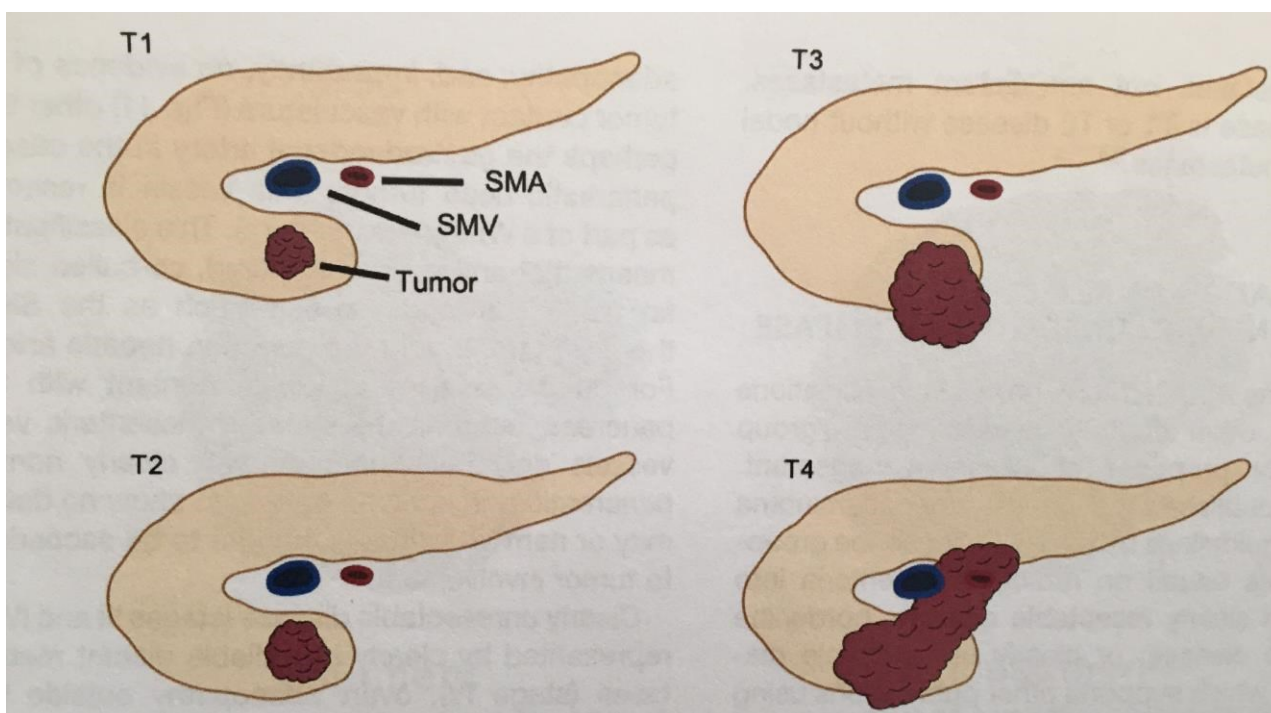


Figure 1 - T-stadier (18)

Stadium I: T<sub>1</sub> eller T<sub>2</sub> tumor uden metastasering til lymfeknuder eller fjernmetastaser

Stadium IIA: T<sub>3</sub> tumor uden metastasering til lymfeknuder eller fjernmetastaser

Stadium IIB: T1-T3 tumor med metastasering til 1 – 3 lymfeknuder men ingen fjernmetastaser

Stadium III: T1-T3 tumor med metastasering til  $\geq 4$  lymfeknuder men ingen fjernmetastaser

T4 tumor med eller uden metastasering til lymfeknuder men ingen fjernmetastaser

Stadium IV: Enhver tumor med fjernmetastaser

TNM klassifikationen kan ikke anvendes til vurdering af resektabilitet. Til dette formål er udviklet flere forskellige guidelines. De amerikanske fra NCCN (4) er en af de mest anvendte klassifikationer. Her inddeles tumor, forudsat der ikke er fjernmetastaser, baseret på CT fund i resektabel, borderline resektabel, eller lokal avanceret sygdom.

Resektabilitet i hht. NCCN vs 1,2020	Arterier	Vener
<b>Resektabel</b>	Ingen kontakt mellem tumor og arterier TC, SMA eller art.hep.comm. (CHA)	Ingen tumorkontakt med vena mesenterica sup (SMV) eller portalvene (PV) eller $\leq 180^\circ$ kontakt uden uregelmæssig venekontur
<b>Borderline resektabel</b>	Caput/processus uncinatus: Tumor kontakt med CHA uden involvering af TC eller leverarteriens delingssted uden involvering af intakt gastroduodenal arterie Tumorkontakt med SMA $\leq 180^\circ$ Tumorkontakt med variant arterie-anatomi (F.eks. accessorisk eller replaceret hø. leverarterie)  Corpus/cauda: Tumorkontakt med TC $\leq 180^\circ$ Tumorkontakt med TC $> 180^\circ$ , uden involvering af aorta eller art. gastroduodenale med mulighed for DP-CAR	Tumorkontakt med SMV eller PV $> 180^\circ$ Kontakt $\leq 180^\circ$ med uregelmæssig kontur eller venetrombose, men med passende kar proximalt og distalt for tumorstedet med mulighed for sikker og komplet resektion og venerekonstruktion  Tumorkontakt med inferiore vena cava (IVC)



<b>Lokal avanceret</b>	Caput/processus uncinatus: Tumorkontakt med SMA > 180° Tumorkontakt med TC > 180°  Corpus/cauda: Tumorkontakt > 180° med SMA eller TC Tumorkontakt med TC og involvering af aorta	Ikke muligt at rekonstruere SMV/PV pga tumorinvolvering eller okklusion, enten pga tumor eller trombose
------------------------	---	---

Table 2 - Skema fra National Comprehensive Cancer Network, USA, 2020 (4)

Den mest omdiskuterede kategori er gruppen af borderline resektable. Definitionen af denne gruppe er ændret over tid og det er fortsat omdiskuteret, hvordan gruppen skal behandles. NCCN anbefaler neoadjuvant kemoterapi, mens den overvejende europæiske International Study Group of Pancreatic Surgery (ISGPS), som anvender samme definition af grupperne, i consensus guidelines fra 2014 anbefaler direkte resektion af borderline resektable, hvis der er tale om isoleret veneindvækst (5).

#### Transabdominal ultralyd

Transabdominal ultralyd (UL) er af og til den undersøgelse, der først giver mistanke om CP. Det er en billig og let tilgængelig undersøgelse, som kan vise lokalisation og størrelse af tumor samt obstruktion af galde- og pancreasgang (6). Undersøgelsen har lav sensitivitet og specificitet (7) derfor anvendes UL ikke til staging af CP.

Perkutan UL-vejledt biopsi anvendes til verificering af CP forud for onkologisk behandling eller mistænkte fjerne metastaser i lever, lymfeknuder eller peritoneum.

#### Computer Tomografi (CT)

##### Detektion

Med indførelse af kræftpakker og diagnostiske enheder i Danmark er CT den mest anvendte primære undersøgelse, hvor CP diagnosticeres. I Danmark og internationalt er CT den mest betydningsfulde og anvendte billedmodalitet til detektion og stadiebestemmelse af CP. Nyere studier viser at CT har en sensitivitet op til 96% (8, 9) og selv før multidetektor CT (MDCT) blev introduceret viste studier en sensitivitet på 88-91%(10). En ny metaanalyse har sammenfattet den diagnostiske sensitivitet af primærtumor for CT, magnetisk resonans (MR) og UL til henholdsvis 93%, 90 % og 88%, mens den tilsvarende specificitet angives til 89 %, 87% og 94 %. Metoderne således ligeværdige til diagnostik (11).

En ældre metaanalyse inkluderede resektabilitetsvurdering og konkluderede, at CT bør foretrækkes til diagnostik og resektabilitetsvurdering blandt disse tre modaliteter (12).

I et prospektivt studie bestemmer MDCT den lokale tumorudbredning (T-stadium) med en sensitivitet på 66% og specificitet 100% (13).

Små tumorer kan være vanskelige at påvise ved CT, hvorfor det er vigtigt at være opmærksom på indirekte tegn som fokal forstørrelse af pancreas, tumorudvækst fra pancreas, "upstream" atrofi (sekundær til obstruktion af ductus pancreaticus) og mest vigtig, dilatation (eller abrupt stop) af ductus pancreaticus og/eller ductus choledochus.

I 5-6 % af tilfældene fremstår tumor på CT ikke som vanligt hypoattenuerende, men i stedet som en isoattenuerende masse i forhold til det omkringliggende normale pancreasvæv (14). I disse tilfælde er enten EUS, MR-skanning eller PET/CT relevante alternative billeddiagnostiske metoder til påvisning af tumor, hvor der for de to sidstnævnte undersøgelsesmodaliteter findes sensitivitet på hhv. 79% og 74% (14).

#### *Spredning til lymfeknuder og fjerne metastaser*

Påvisning af spredning til lymfeknuder er ikke god, uanset hvilken non-invasiv billedmodalitet, der anvendes. Størrelsen af lymfeknuderne vil ofte være kriteriet for adenopati, men studier har vist, at dette er et uspecifikt kriterium, idet blot 17% af forstørrede lymfeknuder indeholder tumorceller (15). Heller ikke morfologien af lymfeknuderne (så som udslettet hilus, lymfeknudens form, hypoekkogenicitet/ hypodensitet) har vist sig at være gode kriterier for malignitet eller ej. PET/CT har en sensitivitet og specificitet for lymfeknudemetastaser på hhv. 21-57% og 63-100% (16, 17).

CP metastaserer oftest til leveren, peritoneum og lunger. Udbredte og store levermetastaser (over 1 cm) findes med stor sikkerhed ved CT og sensitiviteten angives til 75-87% (18). Imidlertid kan levermetastaserne være meget små, hvilket gør detektion vanskelig. Som anført i tabel 2 er der stor variation i den angivne sensitivitet for levermetastaser i nye studier, fra 38 – 70%.

Der findes ikke nogen billedmodalitet som er god til detektering af små peritoneale karcinoselementer, hvorfor laparoskopi anvendes i nogle centre.

#### *Resektabilitet*

CT er den mest udbredte metode til vurdering af resectabilitet, og hvis den indledende billeddiagnostik ikke finder fjernmetastaser, er det afgørende at vurdere tumors relation til de omgivende kar. Kriterier for vurdering af karindvækst ved hjælp af CT blev først udviklet af Lu i 1997 (19). Her medførte tumoromskedning (encasement) på mere end 50% af karrets cirkumferens som kriterium for nonresectabilitet en PPV på 95% og NPV på 93%.

Senere blev kriterierne videreudviklet og for veneindvækst suppleret med konkavitet af tumor mod vene, uregelmæssig væg, stenose/okklusion eller ændring af vene-konturen, det såkaldte "teardrop sign" (20-22).

For arterieindvækst er omskedning med mere end 50% fortsat det mest anvendte kriterium, men der er studier, der definerer arterieindvækst enten som omskedning af mere end 90 grader (23) eller som enhver direkte kontakt mellem tumor og arterie (24, 25).

De første studier af værdien af CT til resectabilitetsvurdering var baseret på spiral CT-skannere, hvor man havde tynde transverselle snit på 2,5 – 3 mm, men ikke mulighed for rekonstruktion i andre planer. Disse skannere er nu erstattet af multidetektor/multislice skannere med nu op til 320 detektorer, hvilket betyder, at i en rotation på under et sekund skannes op til 320 snit på en gang. Skannere med 64 detektorer, som nu er de mest udbredte kan derfor skanne med en snittykkelse på 0,6 mm og det betyder, at de enkelte billedelementer (voxels) i de højopløselige billeder er isotrope, hvilket giver mulighed for rekonstruktion i alle planer uden tab af billedkvalitet. Rekonstruktioner af coronale og sagittale snitbilleder, samt kurvede rekonstruktioner, specielt af karstrukturene gør det nemmere at vurdere relationen mellem tumor og kar.

I et retrospektivt studie, hvor 8 slice CT med kurvet rekonstruktion af karrene havde vurderet 23 patienter resektable uden tegn på karindvækst, blev fundet bekræftet ved resektion og kirurgisk evaluering af 110 kar, med NPV på 100% og accuracy på 99% (26).

Et andet studie sammenlignede resultaterne fra forskellige multislice skannere, fra 4 til 64 slice, i en enkelt afdeling og fandt ingen forskel i resultaterne fra de forskellige skannere (27). Sammenfattende må det pointeres, at CT-skanninger, som udføres mhp. staging og resektabilitet af CP, skal udføres med dedikerede skanningsprotokoller for CP-diagnostik (se bilag 1). CT angives generelt at have en høj PPV på 90–100% for vurdering af nonresektabilitet, mens NPV er lavere, 76–90% (28). Der findes en del nye studier, hvor der er en direkte sammenligning mellem CT-fund og operation/histologi, de bedste af disse er anført i tabel 3. De er baseret på MDCT, men af flere grunde er det vanskeligt at sammenligne studierne. Der er forskel på, hvordan man har udvalgt patienter til operation, i nogle tilfælde er det kun patienter, som er vurderet resektable, i andre tilfælde er der også medtaget patienter, som er blevet opereret med palliativ eller forsøg på "heroisk" kirurgi. Det er også forskelligt, hvilke CT-kriterier, der er lagt til grund for vurdering af karindvækst.

Nogle studier angiver blot antallet af resektable hhv. non-resektable ved kirurgi, mens andre inddrager histologien og medregner patienter med R1 resektioner i gruppen af non-resektable. Endelig er der forskel på, hvilken type kirurgi, der er udført. I de fleste nyere studier er der udført veneresektioner, i et enkelt også arterieresektion, men kriterier for den anvendte kirurgi er ikke altid anført.

I nyere studier af MDCT-skannere (tabel 3) varierer PPV for ikke resektabel tumor mellem 56 og 100%. Det skyldes, at i både pro- og retrospektive studier er der betydelig selektions-bias, idet patienter med klart non-resektable tumorer ikke kommer til kirurgi, hvorfor man ikke kan sammenligne CT fund med operative fund. De laveste værdier for PPV ses i de studier, hvor arterieindvækst defineres som enhver tumor/arteriekontakt (24, 25), hvilket medfører flere falsk positive.

De varierende negative prædiktive værdier, som i de fleste studier ligger mellem 70 og 95%, skyldes dels lokal karindvækst, som ikke har været synlig ved CT, dels fund af små levermetastaser eller små elementer af peritoneal karcinose, som heller ikke har været til at se.

Indførelse af veneresektion som almindelig anvendt metode ved pancreasresektion har ændret forudsætningerne for den anvendte billeddiagnostik og enkelte studier har vurderet, hvorvidt CT kan forudsige behov for veneresektion (23, 29). Et stort retrospektivt studie af 213 patienter, hvor 55 fik udført veneresektion, fandt, at der var dårlig overensstemmelse mellem CT fund og operative fund, idet ethvert CT-tegn på vene/tumor kontakt havde en PPV på 49%, og NPV på 84%. Det mest specifikke tegn var forsnævring af venen, som havde en specificitet på 99%, men kun sensitivitet på 20% (29). Imidlertid er CT kriterierne uklare, den anvendte CT-teknik angives ikke, og data er indsamlet over en lang årrække, så den er formentlig ændret undervejs. Et andet studie med færre inkluderede, baseret på MDCT, fandt lignende resultater, men med en højere PPV på 67%, når veneindvækst, blev defineret som omskedning  $> 180^\circ$  (23).

På trods af de varierende resultater synes CT med den aktuelle teknik at kunne udvælge patienter til operation med kurativt sigte med stor sikkerhed. I amerikanske konsensus guidelines er det CT-kriterier, der ligger til grund for inddelingen af pancreastumorer i hhv. resektable, borderline resektable og lokal avancerede (se NCCN guidelines ovenfor).

### *MDCT efter kemo eller kemo/radioterapi*

Hvis patienter med pancreastumorer forbehandles med kemoterapi eller kemo/radioterapi kan det gøre det vanskeligere at vurdere resektabilitet, fordi terapien kan medføre inflammation eller fibrose, der fejltolkes som tumor i relation til kar.

I et retrospektivt studie af 36 patienter med borderline eller lokalt avanceret tumor, som alle var forbehandlet med Folfirinox kemoterapi (+/- kemoradioterapi) og blev resekeretopnåede<sup>31</sup> R0 resektion på trods af, at kun 6 af disse radiologisk set var downstaged. Aftagende tumorstørrelse var her den eneste indikator for R0 resektion. Aftagende kontakt til arterier eller vener kunne ikke forudsige R0 resektion (30).

I et andet retrospektivt multicenterstudie med 71 patienter, forbehandlet med kemoradioterapi, var den eneste indikator for R0 resektion ligeledes tumorstørrelse. En tumorstørrelse < 25 mm gav 64% sensitivitet og 78% specificitet for R0 resektion (31).

I modsætning til disse resultater tyder et prospektivt studie fra 2014 på, at både ændring i tumorstørrelse og ændring i tumor/karrelationen er de bedste indikatorer for mulig resektion. En partiel regression af tumors kontakt til de peripankreatiske kar havde PPV for R0 resektion på 91% (32).

Nye CT teknikker vil muligvis kunne forbedre respons-evaluering, enten vha CT-perfusion eller dual energy CT (DECT). Et prospektivt studie af 60 patienter i kemoterapi for pancreascancer undersøgte anvendelse af histogramanalyse af iodkoncentrationen ved DECT som mulig biomarkør og fandt denne lovende for responsevaluering (33).

### *Magnetisk Resonans, MR*

MR-skanning er ligeværdig med CT i detektion af CP (34). Således har en nylig metaanalyse vist, at MR-skanning har en høj sensitivitet, specificitet, og accuracy på hhv. 93%, 89% og 90% (11). Fordelene ved MR-skanning er en høj bløddelskontrast og et godt signal-støj forhold. MR skanning er dog, sammenlignet med CT, en dyr undersøgelse, og ofte er der begrænset adgang til undersøgelsen pga. kapacitet. Desuden har MR skanning en lavere spatiel opløsning, og problemer med bevægelsesartefakter.

MR anvendes som alternativ hos patienter, der ikke tåler CT kontrast, eller hos patienter, hvor tumor ikke er synlig (isoattenuerende) på CT, men hvor der er indirekte tegn på CP.

Der er kun få studier, som sammenligner MR vurdering af resektabilitet med operative fund (tabel 3) og nogle af disse anvender utidssvarende MR-teknik med tykke snit i kontrast-serierne. De to nyeste (8, 25) med optimal MR-teknik viser resultater for MR nogenlunde svarende til MDCT.

MR-skanning har en bedre sensitivitet bl.a. til påvisning af levermetastaser sammenlignet med CT, både ved brug af diffusionsvægtede sekvenser og også af sekvenser med leverspecifik kontrast. I et retrospektivt studie, hvor 216 patienter havde fået lavet både CT og MR ændredes resektabilitetsvurderingen fra resektabel til ikke-resektabel ved MR hos 14,4 % af patienterne (35). Man fandt også en højere detektionsrate for levermetastaser med MR i et prospektivt multicenter studie, hvor patienterne var vurderet resektable ved CT. Tilføjelse af MR skanning ændrede behandlingsstrategien hos 10% af patienterne (36).

Diffusionssekvenserne har også været brugt til vurdering af behandlingsrespons for kemoterapi.

Sammenlignet med CT var diffusionssekvenserne bedre til at skelne behandlingsfølsomme tumorer fra ikke følsomme tumorer, også tidligere i forløbet, end RECIST 1.1 kriterierne. Især ændringen af ADC værdien og tumors volumen bedømt på diffusionssekvenserne var anvendelige. Man fandt også at tumorvolumen målt på diffusionssekvenserne var bedre end volumen på T2 sekvenserne (37).

I et lille pilotstudie fra 2019 fandt man også en mulig sammenhæng mellem lav ADC værdi i tumor og dårlig overlevelse.

#### *Positron Emissions Tomografi, PET/CT*

På trods af relativt høj sensitivitet (89%) og accuracy (84%) er FDG PET/CT er ikke egnet til primær diagnostik, da specificiteten er for lav (70%) (11). Dette skyldes formentlig høj FDG optagelse i inflammatoriske celler hos patienter med pancreatitis og der er desuden en relativt lav sensitivitet (ca 50%) til detektion af lokoregionale lymfeknudemetastaser. Der foreligger ingen randomiserede studier om brugen af FDG PET/CT til stadietildeling. Flere studier har fundet at PET/CT ændrer den kliniske behandlingsstrategi hos 16-41%, hvilket især skyldes den høje sensitivitet til påvisning af fjerne metastaser.

Der foreligger for få studier til at vurdere gevinsten af PET til responseevaluering.

Studier, hvor brugen af FDG PET/CT til recidivopsporing, er få og baseret på relativt få patienter, men tyder på, at PET kan påvise flere tilfælde af recidiv sammenlignet med CT eller MR. MR var dog bedst til at påvise levermetastaser, hvor PET var bedst til at påvise ekstrahepatiske metastaser. Tre studier har vist, at PET ændrer behandlingsvalg hos mere end halvdelen af patienter med stigende tumormarkører (CA19-9) og tvivlsomme fund på CT.

Der er kun få studier, der har sammenlignet PET med PET/CT med diagnostisk CT med iv-kontrast, men som ved andre cancertyper synes især accuracy at stige, og det må derfor anbefales, at skanningerne udføres som PET/CT med diagnostisk CT (38).

PET/CT kan anbefales som supplement i den præterapeutiske stadietildeling af CP, især med henblik på vurdering af evt. fjernmetastaser ved usikre fund på anden billeddiagnostisk modalitet.

#### *Endoskopisk ultralyd (EUS)*

Brug af EUS til udredning for CP er velundersøgt og brugen af EUS er valideret i danske materialer (39-43). EUS er en invasiv undersøgelse, men komplikationsfrekvensen er lav ved EUS og EUS-vejledt finnålsaspiration (EUS-FNA) (41, 44-46). Tilstedeværelsen af en stent i ductus choledochus kan påvirke resultaterne ved periampullære tumorer (47), hvorfor EUS bedst udføres inden en eventuel aflastning af galdevejene.

#### *Detektion*

EUS har en høj sensitivitet og specificitet til påvisning af tumorer i pancreas. Kombinationen af EUS og EUS-vejledt finnålsaspirationsbiopsi har en sensitivitet, specificitet, negativ og positiv prædiktiv værdi på 95-100% (45, 46, 48-50). Udsæd af cancer celler synes ikke at være et problem ved EUS-FNA (51-53), ligesom en større amerikansk registerundersøgelse ikke påviste nogen negativ effekt af EUS-FNA forud for kirurgi (54). Risikoen for at overse en tumor ved EUS hos patienter mistænkt for CP er lille (49).

For små tumorer har EUS en højere sensitivitet end andre modaliteter (55, 56), men der mangler nyere sammenlignende studier efter indførelsen af stadig flere slices på CT.

#### *TNM-vurdering*

For de avancerede T-stadier findes i metaanalyser en sensitivitet på 73-85% og specificitet på 90%. Studier har fundet korrekt præterapeutisk vurdering af T-stadiet hos 75-85% af patienterne og tilsvarende 70-75% for N-stadiet (47, 48, 57, 58). Flere metaanalyser rapporterer en sensitivitet og specificitet for T3/T4 på 75-85% og 90-91% (59-61). For N-stadiet rapporteres sensitivitet på 24-69% med en specificitet på 74-88% (59-61). I

forbindelse med evaluering af N-stadiet kan EUS-FNA bekræfte en billedmæssig mistanke om malignitet, men også øge specificiteten signifikant ved sammenligning med data baseret alene på f.eks. størrelsen af lymfeknuden (62). Den fundne sensitivitet og specificitet vil afhænge af, om der samtidig er brugt EUS-FNA til verificering.

#### *Resektabilitet*

Påvisning af karindvækst ved EUS er mulig for truncus coeliacus, grene herfra, arteria mesenterica superior samt vena portae og vena mesenterica superior. Det vil ofte være muligt at verificere affektionen med EUS-FNA. Studier med brug af vene-resektion har rapporteret en positiv prædiktiv værdi for non-resektabilitet (arterieindvækst) på 100% med en negativ prædiktiv værdi på 40-93% (63, 64). En meta-analyse med blandede resektionskriterier rapporterer en overordnet positiv prædiktiv værdi på 86% med en negativ prædiktiv værdi på 88% (59). En stor populationsbaseret undersøgelse fandt, at EUS-evaluering var en uafhængig faktor for et positivt udkomme for patienter med lokaliseret CP (65).

#### *EUS-FNA*

Ved tumorer mindre end 3 cm i diameter har EUS vejledt finnålsbiopsi en signifikant højere diagnostisk sikkerhed end UL og CT vejledt biopsi (66). I en nyere meta-analyse angives en pooled sensitivitet og specificitet for EUS-FNA ved processer i pancreas på henholdsvis 89% (CI: 88-90%) og 96% (CI: 95-97%) (67) og såfremt det er logistisk muligt at foretage mikroskopi på endoskopistuen ("Rapid on-site evaluation", ROSE) er resultaterne endnu bedre (68). Risikoen for peritoneal udsæd i forbindelse med FNA er signifikant højere for den perkutane biopsi sammenlignet med den EUS vejledte transduodenale biopsi (52), og et nyere studie bekræfter i en multivariat analyse, at EUS-FNA af cystiske eller solide tumorer i pancreas ikke er associeret med en øget risiko for gastrisk eller peritoneal udsæd (53) eller påvirket overlevelse ved FNA fra resektable patienter (54). En systematisk gennemgang af litteraturen angiver en risiko for komplikationer ved EUS-FNA af solide pancreastumorer på 0,8% (69).

#### *Endoskopisk retrograd cholangiografi (ERCP)*

ERCP er indiceret med terapeutisk sigte. Stent bør ikke anlægges, før resektabilitetsvurdering med billeddiagnostik. Hvis CP mistænkes i forbindelse med ERCP-proceduren kan der foretages samtidig børstecytologi fra galdevejene, selvom den rapporterede sensitivitet sjældent overstiger 30% (70). En ny dansk opgørelse har dog påvist markant højere sensitivitet på 66% (71). Tidligere ansås ERCP-påvist obstruktion af både ductus choledochus og ductus pancreaticus ("double duct sign") som et indirekte, men sikkert bevis for CP, men data viser op til 15% falsk positive (72).

#### *Laparoskopi og laparoskopisk ultralyd (LUS)*

Der findes kun få data vedrørende brugen af LAP/LUS ved diagnostik af CP, og dette skyldes primært, at diagnosen tumor/ikke-tumor som regel vil kunne afklares med ikke-invasive billedmodaliteter. I et prospektivt materiale gav LUS vejledt biopsi fra pancreas mulighed for at stille en korrekt diagnose (benign/malign) hos 95% af de patienter, hvor øvrige billedmodaliteter og biopsier ikke havde givet diagnosen (73). Med hensyn til T- og N-stadiet synes LAP/LUS på niveau med EUS, mens den samlede TNM-evaluering var korrekt hos knap 70% af patienterne (74).

En ny undersøgelse af laparoskopi fandt kun ikke-resektabilitet hos 2% ved simpel laparoskopi, men yderligere fund hos 9% ved eksploration (75). De ikke-erkendte forandringer var lokaliseret enten dybt i

leveren eller i retroperitoneum/krøsroden, hvilket ville have kunnet ses enten ved udvidet frilægning eller ved brug af LUS. Gevinsten ved laparoskopi afhænger af, hvilken teknik, der er anvendt til den indledende resektabilitetsvurdering. Dette understreges af en amerikansk opgørelse over laparoskopier i perioden 1995 til 2005, hvor "yield" faldt fra 20% i det første femår til 8% i det sidste. Der var desuden forskel mellem patienter udredt lokalt med optimal MDCT teknik og radiologisk ekspertise ved tolkning af undersøgelse, hvilket gav et "yield" på 8%, og patienter udredt eksternt, hvor "yield" var 17% (76).

Tidligere undersøgelser har kunnet vise at LUS i forbindelse med LAP øger detektionsevnen med hensyn til at identificere de ikke-resektable tumorer (77, 78). En meta-analyse af kombinationen af laparoskopi og LUS angiver "True yield" for CP til 25% (95 % CI 24-27) (79). En kombination af EUS og LAP/LUS eller CT og LAP/LUS kan forudsige muligheden for R0-resektion med mere end 90% sikkerhed (42, 80). Der synes ikke at være risiko for udvikling af portmetastaser og peritonealt recidiv ved laparoskopi (81). Hvis man kombinerer LAP/LUS med EUS er det muligt at foretage en signifikant prognostisk stratificering af patienterne ud fra både stadium og resektabilitet inden der er påbegyndt nogen form for behandling (82).

### Patientværdier og – præferencer

Diagnostik og udredning af patienter mistænkt for CP synes ikke patientfølsom.

### Rationale

I gennemgang af litteraturen er der lagt vægt på at bruge resultater fra de bedste sammenlignende studier af billeddiagnostiske undersøgelsemetoder, fortrinsvis prospektive. Når der i anbefalingerne anvendes ordet "skal" afspejler det den kliniske virkelighed med anvendelse af de aktuelt bedste billeddiagnostiske teknikker, vel vidende, at teknikken på dette område er under konstant udvikling.

### Bemærkninger og overvejelser

Da den præoperative diagnostik og resektabilitetsvurdering af pancreascancer baseres på billeddiagnostik, primært MDCT er det vigtigt, at skanningerne udføres med optimal teknik, efter pancreasprotokol, se bilag 3

## 4. Referencer

1. van Gulik TM, Moojen TM, van Geenen R, Rauws EA, Obertop H, Gouma DJ. Differential diagnosis of focal pancreatitis and pancreatic cancer. *Ann Oncol.* 1999;10 Suppl 4:85-8.
2. van Heerde MJ, Biermann K, Zondervan PE, Kazemier G, van Eijck CH, Pek C, et al. Prevalence of autoimmune pancreatitis and other benign disorders in pancreatoduodenectomy for presumed malignancy of the pancreatic head. *Dig Dis Sci.* 2012;57(9):2458-65.
3. Amin MBE, S.B.; Greene, F.L. . AJCC cancer staging manual. 8th ed. New York, NY: Springer,. 2017.
4. Network NCC. NCCN Guidelines Version 1 Pancreatic Adenocarcinoma. 2020.
5. Bockhorn M, Uzunoglu FG, Adham M, Imrie C, Milicevic M, Sandberg AA, et al. Borderline resectable pancreatic cancer: a consensus statement by the International Study Group of Pancreatic Surgery (ISGPS). *Surgery.* 2014;155(6):977-88.
6. Takhar AS, Palaniappan P, Dhingsa R, Lobo DN. Recent developments in diagnosis of pancreatic cancer. *BMJ.* 2004;329(7467):668-73.
7. Clarke DL, Thomson SR, Madiba TE, Sanyika C. Preoperative imaging of pancreatic cancer: a management-oriented approach. *J Am Coll Surg.* 2003;196(1):119-29.
8. Koelblinger C, Ba-Ssalamah A, Goetzinger P, Puchner S, Weber M, Sahara K, et al. Gadobenate dimeglumine-enhanced 3.0-T MR imaging versus multiphasic 64-detector row CT: prospective evaluation in patients suspected of having pancreatic cancer. *Radiology.* 2011;259(3):757-66.
9. Motosugi U, Ichikawa T, Morisaka H, Sou H, Muhi A, Kimura K, et al. Detection of pancreatic carcinoma and liver metastases with gadoxetic acid-enhanced MR imaging: comparison with contrast-enhanced multi-detector row CT. *Radiology.* 2011;260(2):446-53.
10. Horton KM, Fishman EK. Adenocarcinoma of the pancreas: CT imaging. *Radiol Clin North Am.* 2002;40(6):1263-72.
11. Toft J, Hadden WJ, Laurence JM, Lam V, Yuen L, Janssen A, et al. Imaging modalities in the diagnosis of pancreatic adenocarcinoma: A systematic review and meta-analysis of sensitivity, specificity and diagnostic accuracy. *Eur J Radiol.* 2017;92:17-23.
12. Bipat S, Phoa SS, van Delden OM, Bossuyt PM, Gouma DJ, Lameris JS, et al. Ultrasonography, computed tomography and magnetic resonance imaging for diagnosis and determining resectability of pancreatic adenocarcinoma: a meta-analysis. *J Comput Assist Tomogr.* 2005;29(4):438-45.
13. Soriano A, Castells A, Ayuso C, Ayuso JR, de Caralt MT, Gines MA, et al. Preoperative staging and tumor resectability assessment of pancreatic cancer: prospective study comparing endoscopic ultrasonography, helical computed tomography, magnetic resonance imaging, and angiography. *Am J Gastroenterol.* 2004;99(3):492-501.
14. Kim JH, Park SH, Yu ES, Kim MH, Kim J, Byun JH, et al. Visually isoattenuating pancreatic adenocarcinoma at dynamic-enhanced CT: frequency, clinical and pathologic characteristics, and diagnosis at imaging examinations. *Radiology.* 2010;257(1):87-96.
15. Valls C, Andia E, Sanchez A, Fabregat J, Pozuelo O, Quintero JC, et al. Dual-phase helical CT of pancreatic adenocarcinoma: assessment of resectability before surgery. *AJR Am J Roentgenol.* 2002;178(4):821-6.



16. Wang XY, Yang F, Jin C, Fu DL. Utility of PET/CT in diagnosis, staging, assessment of resectability and metabolic response of pancreatic cancer. *World J Gastroenterol*. 2014;20(42):15580-9.
17. Kauhanen SP, Komar G, Seppanen MP, Dean KI, Minn HR, Kajander SA, et al. A prospective diagnostic accuracy study of 18F-fluorodeoxyglucose positron emission tomography/computed tomography, multidetector row computed tomography, and magnetic resonance imaging in primary diagnosis and staging of pancreatic cancer. *Ann Surg*. 2009;250(6):957-63.
18. Tamm EP, Balachandran A, Bhosale PR, Katz MH, Fleming JB, Lee JH, et al. Imaging of pancreatic adenocarcinoma: update on staging/resectability. *Radiol Clin North Am*. 2012;50(3):407-28.
19. Lu DS, Reber HA, Krasny RM, Kadell BM, Sayre J. Local staging of pancreatic cancer: criteria for unresectability of major vessels as revealed by pancreatic-phase, thin-section helical CT. *AJR Am J Roentgenol*. 1997;168(6):1439-43.
20. Hough TJ, Raptopoulos V, Siewert B, Matthews JB. Teardrop superior mesenteric vein: CT sign for unresectable carcinoma of the pancreas. *AJR Am J Roentgenol*. 1999;173(6):1509-12.
21. Li H, Zeng MS, Zhou KR, Jin DY, Lou WH. Pancreatic adenocarcinoma: the different CT criteria for peripancreatic major arterial and venous invasion. *J Comput Assist Tomogr*. 2005;29(2):170-5.
22. Phoa SS, Reeders JW, Stoker J, Rauws EA, Gouma DJ, Lameris JS. CT criteria for venous invasion in patients with pancreatic head carcinoma. *Br J Radiol*. 2000;73(875):1159-64.
23. Bao PQ, Johnson JC, Lindsey EH, Schwartz DA, Arildsen RC, Grzeszczak E, et al. Endoscopic ultrasound and computed tomography predictors of pancreatic cancer resectability. *J Gastrointest Surg*. 2008;12(1):10-6; discussion 6.
24. Park HS, Lee JM, Choi HK, Hong SH, Han JK, Choi BI. Preoperative evaluation of pancreatic cancer: comparison of gadolinium-enhanced dynamic MRI with MR cholangiopancreatography versus MDCT. *J Magn Reson Imaging*. 2009;30(3):586-95.
25. Lee JK, Kim AY, Kim PN, Lee MG, Ha HK. Prediction of vascular involvement and resectability by multidetector-row CT versus MR imaging with MR angiography in patients who underwent surgery for resection of pancreatic ductal adenocarcinoma. *Eur J Radiol*. 2010;73(2):310-6.
26. Vargas R, Nino-Murcia M, Trueblood W, Jeffrey RB, Jr. MDCT in Pancreatic adenocarcinoma: prediction of vascular invasion and resectability using a multiphasic technique with curved planar reformations. *AJR Am J Roentgenol*. 2004;182(2):419-25.
27. Zamboni GA, Kruskal JB, Vollmer CM, Baptista J, Callery MP, Raptopoulos VD. Pancreatic adenocarcinoma: value of multidetector CT angiography in preoperative evaluation. *Radiology*. 2007;245(3):770-8.
28. Callery MP, Chang KJ, Fishman EK, Talamonti MS, William Traverso L, Linehan DC. Pretreatment assessment of resectable and borderline resectable pancreatic cancer: expert consensus statement. *Ann Surg Oncol*. 2009;16(7):1727-33.
29. Porembka MR, Hawkins WG, Linehan DC, Gao F, Ma C, Brunt EM, et al. Radiologic and intraoperative detection of need for mesenteric vein resection in patients with adenocarcinoma of the head of the pancreas. *HPB (Oxford)*. 2011;13(9):633-42.
30. Wagner M, Antunes C, Pietrasz D, Cassinotto C, Zappa M, Sa Cunha A, et al. CT evaluation after neoadjuvant FOLFIRINOX chemotherapy for borderline and locally advanced pancreatic adenocarcinoma. *Eur Radiol*. 2017;27(7):3104-16.

31. Belev A, Calabrese A, Rizzo G, Capelli P, Bellini N, Caloggero S, et al. Preoperative Imaging Evaluation after Downstaging of Pancreatic Ductal Adenocarcinoma: A Multi-Center Study. *Cancers (Basel)*. 2019;11(2).
32. Cassinotto C, Mouries A, Lafourcade JP, Terrebonne E, Belleanne G, Blanc JF, et al. Locally advanced pancreatic adenocarcinoma: reassessment of response with CT after neoadjuvant chemotherapy and radiation therapy. *Radiology*. 2014;273(1):108-16.
33. Noda Y, Goshima S, Miyoshi T, Kawada H, Kawai N, Tanahashi Y, et al. Assessing Chemotherapeutic Response in Pancreatic Ductal Adenocarcinoma: Histogram Analysis of Iodine Concentration and CT Number in Single-Source Dual-Energy CT. *AJR Am J Roentgenol*. 2018;211(6):1221-6.
34. Chen FM, Ni JM, Zhang ZY, Zhang L, Li B, Jiang CJ. Presurgical Evaluation of Pancreatic Cancer: A Comprehensive Imaging Comparison of CT Versus MRI. *AJR Am J Roentgenol*. 2016;206(3):526-35.
35. Kim HJ, Park MS, Lee JY, Han K, Chung YE, Choi JY, et al. Incremental Role of Pancreatic Magnetic Resonance Imaging after Staging Computed Tomography to Evaluate Patients with Pancreatic Ductal Adenocarcinoma. *Cancer Res Treat*. 2019;51(1):24-33.
36. Marion-Audibert AM, Vullierme MP, Ronot M, Mabrut JY, Sauvanet A, Zins M, et al. Routine MRI With DWI Sequences to Detect Liver Metastases in Patients With Potentially Resectable Pancreatic Ductal Carcinoma and Normal Liver CT: A Prospective Multicenter Study. *AJR Am J Roentgenol*. 2018;211(5):W217-W25.
37. Bali MA, Pullini S, Metens T, Absil J, Chao SL, Marechal R, et al. Assessment of response to chemotherapy in pancreatic ductal adenocarcinoma: Comparison between diffusion-weighted MR quantitative parameters and RECIST. *Eur J Radiol*. 2018;104:49-57.
38. Yoneyama T, Tateishi U, Endo I, Inoue T. Staging accuracy of pancreatic cancer: comparison between non-contrast-enhanced and contrast-enhanced PET/CT. *Eur J Radiol*. 2014;83(10):1734-9.
39. Mortensen MB, Hovendal CP, Pedersen SA. [Endoscopic ultrasonography of malignant tumors in the upper abdomen]. *Ugeskr Laeger*. 1993;155(28):2186-91.
40. Mortensen MB, Ainsworth AP, Langkilde LK, Scheel-Hincke JD, Pless T, Hovendal C. Cost-effectiveness of different diagnostic strategies in patients with nonresectable upper gastrointestinal tract malignancies. *Surg Endosc*. 2000;14(3):278-81.
41. Mortensen MB, Frstrup C, Holm FS, Pless T, Durup J, Ainsworth AP, et al. Prospective evaluation of patient tolerability, satisfaction with patient information, and complications in endoscopic ultrasonography. *Endoscopy*. 2005;37(2):146-53.
42. Mortensen MB, Frstrup CW, Ainsworth AP, Pless T, Nielsen HO, Hovendal C. Combined preoperative endoscopic and laparoscopic ultrasonography for prediction of R0 resection in upper gastrointestinal tract cancer. *Br J Surg*. 2006;93(6):720-5.
43. Frstrup CW, Mortensen MB, Pless T, Durup J, Ainsworth A, Hovendal C, et al. Combined endoscopic and laparoscopic ultrasound as preoperative assessment of patients with pancreatic cancer. *HPB (Oxford)*. 2006;8(1):57-60.
44. Eloubeidi MA, Tamhane A. EUS-guided FNA of solid pancreatic masses: a learning curve with 300 consecutive procedures. *Gastrointest Endosc*. 2005;61(6):700-8.
45. Harewood GC, Wiersema MJ. Endosonography-guided fine needle aspiration biopsy in the evaluation of pancreatic masses. *Am J Gastroenterol*. 2002;97(6):1386-91.

46. Wittmann J, Kocjan G, Sgouros SN, Deheragoda M, Pereira SP. Endoscopic ultrasound-guided tissue sampling by combined fine needle aspiration and trucut needle biopsy: a prospective study. *Cytopathology*. 2006;17(1):27-33.
47. Cannon ME, Carpenter SL, Elta GH, Nostrant TT, Kochman ML, Ginsberg GG, et al. EUS compared with CT, magnetic resonance imaging, and angiography and the influence of biliary stenting on staging accuracy of ampullary neoplasms. *Gastrointest Endosc*. 1999;50(1):27-33.
48. DeWitt J, Devereaux B, Chriswell M, McGreevy K, Howard T, Imperiale TF, et al. Comparison of endoscopic ultrasonography and multidetector computed tomography for detecting and staging pancreatic cancer. *Ann Intern Med*. 2004;141(10):753-63.
49. Klapman JB, Chang KJ, Lee JG, Nguyen P. Negative predictive value of endoscopic ultrasound in a large series of patients with a clinical suspicion of pancreatic cancer. *Am J Gastroenterol*. 2005;100(12):2658-61.
50. Mitsuhashi T, Ghafari S, Chang CY, Gu M. Endoscopic ultrasound-guided fine needle aspiration of the pancreas: cytomorphological evaluation with emphasis on adequacy assessment, diagnostic criteria and contamination from the gastrointestinal tract. *Cytopathology*. 2006;17(1):34-41.
51. Kahl S, Malfertheiner P. Role of endoscopic ultrasound in the diagnosis of patients with solid pancreatic masses. *Dig Dis*. 2004;22(1):26-31.
52. Micames C, Jowell PS, White R, Paulson E, Nelson R, Morse M, et al. Lower frequency of peritoneal carcinomatosis in patients with pancreatic cancer diagnosed by EUS-guided FNA vs. percutaneous FNA. *Gastrointest Endosc*. 2003;58(5):690-5.
53. Ngamruengphong S, Xu C, Woodward TA, Raimondo M, Stauffer JA, Asbun HJ, et al. Risk of gastric or peritoneal recurrence, and long-term outcomes, following pancreatic cancer resection with preoperative endosonographically guided fine needle aspiration. *Endoscopy*. 2013;45(8):619-26.
54. Ngamruengphong S, Swanson KM, Shah ND, Wallace MB. Preoperative endoscopic ultrasound-guided fine needle aspiration does not impair survival of patients with resected pancreatic cancer. *Gut*. 2015;64(7):1105-10.
55. Hanada K, Okazaki A, Hirano N, Izumi Y, Teraoka Y, Ikemoto J, et al. Diagnostic strategies for early pancreatic cancer. *J Gastroenterol*. 2015;50(2):147-54.
56. Gonzalo-Marin J, Vila JJ, Perez-Miranda M. Role of endoscopic ultrasound in the diagnosis of pancreatic cancer. *World J Gastrointest Oncol*. 2014;6(9):360-8.
57. Gress FG, Hawes RH, Savides TJ, Ikenberry SO, Cummings O, Kopecky K, et al. Role of EUS in the preoperative staging of pancreatic cancer: a large single-center experience. *Gastrointest Endosc*. 1999;50(6):786-91.
58. Tio TL, Sie LH, Kallimanis G, Luiken GJ, Kimmings AN, Huibregtse K, et al. Staging of ampullary and pancreatic carcinoma: comparison between endosonography and surgery. *Gastrointest Endosc*. 1996;44(6):706-13.
59. Nawaz H, Fan CY, Kloke J, Khalid A, McGrath K, Landsittel D, et al. Performance characteristics of endoscopic ultrasound in the staging of pancreatic cancer: a meta-analysis. *JOP*. 2013;14(5):484-97.
60. Puli SR, Singh S, Hagedorn CH, Reddy J, Olyae M. Diagnostic accuracy of EUS for vascular invasion in pancreatic and periampullary cancers: a meta-analysis and systematic review. *Gastrointest Endosc*. 2007;65(6):788-97.
61. Li JH, He R, Li YM, Cao G, Ma QY, Yang WB. Endoscopic ultrasonography for tumor node staging and vascular invasion in pancreatic cancer: a meta-analysis. *Dig Surg*. 2014;31(4-5):297-305.

62. Wiersema MJ, Vilmann P, Giovannini M, Chang KJ, Wiersema LM. Endosonography-guided fine-needle aspiration biopsy: diagnostic accuracy and complication assessment. *Gastroenterology*. 1997;112(4):1087-95.
63. Tellez-Avila FI, Chavez-Tapia NC, Lopez-Arce G, Franco-Guzman AM, Sosa-Lozano LA, Alfaro-Lara R, et al. Vascular invasion in pancreatic cancer: predictive values for endoscopic ultrasound and computed tomography imaging. *Pancreas*. 2012;41(4):636-8.
64. Virtue MA, Mallery S, Li R, Sielaff TD. Clinical utility of endoscopic ultrasound in solid pancreatic mass lesions deemed resectable by computer tomography. *JOP*. 2008;9(2):167-71.
65. Ngamruengphong S, Li F, Zhou Y, Chak A, Cooper GS, Das A. EUS and survival in patients with pancreatic cancer: a population-based study. *Gastrointest Endosc*. 2010;72(1):78-83, e1-2.
66. Volmar KE, Vollmer RT, Jowell PS, Nelson RC, Xie HB. Pancreatic FNA in 1000 cases: a comparison of imaging modalities. *Gastrointest Endosc*. 2005;61(7):854-61.
67. Chen G, Liu S, Zhao Y, Dai M, Zhang T. Diagnostic accuracy of endoscopic ultrasound-guided fine-needle aspiration for pancreatic cancer: a meta-analysis. *Pancreatology*. 2013;13(3):298-304.
68. Schmidt RL, Witt BL, Matynia AP, Barraza G, Layfield LJ, Adler DG. Rapid on-site evaluation increases endoscopic ultrasound-guided fine-needle aspiration adequacy for pancreatic lesions. *Dig Dis Sci*. 2013;58(3):872-82.
69. Wang KX, Ben QW, Jin ZD, Du YQ, Zou DW, Liao Z, et al. Assessment of morbidity and mortality associated with EUS-guided FNA: a systematic review. *Gastrointest Endosc*. 2011;73(2):283-90.
70. Fogel EL, deBellis M, McHenry L, Watkins JL, Chappo J, Cramer H, et al. Effectiveness of a new long cytology brush in the evaluation of malignant biliary obstruction: a prospective study. *Gastrointest Endosc*. 2006;63(1):71-7.
71. Eiholm S, Thielsen P, Kromann-Andersen H. Endoscopic brush cytology from the biliary duct system is still valuable. *Dan Med J*. 2013;60(7):A4656.
72. Menges M, Lerch MM, Zeitz M. The double duct sign in patients with malignant and benign pancreatic lesions. *Gastrointest Endosc*. 2000;52(1):74-7.
73. Mortensen MB, Fristrup C, Ainsworth A, Pless T, Larsen M, Nielsen H, et al. Laparoscopic ultrasound-guided biopsy in upper gastrointestinal tract cancer patients. *Surg Endosc*. 2009;23(12):2738-42.
74. Durup Scheel-Hincke J, Mortensen MB, Qvist N, Hovendal CP. TNM staging and assessment of resectability of pancreatic cancer by laparoscopic ultrasonography. *Surg Endosc*. 1999;13(10):967-71.
75. Schnelldorfer T, Gagnon AI, Birkett RT, Reynolds G, Murphy KM, Jenkins RL. Staging laparoscopy in pancreatic cancer: a potential role for advanced laparoscopic techniques. *J Am Coll Surg*. 2014;218(6):1201-6.
76. White R, Winston C, Gonen M, D'Angelica M, Jarnagin W, Fong Y, et al. Current utility of staging laparoscopy for pancreatic and peripancreatic neoplasms. *J Am Coll Surg*. 2008;206(3):445-50.
77. Stefanidis D, Grove KD, Schwesinger WH, Thomas CR, Jr. The current role of staging laparoscopy for adenocarcinoma of the pancreas: a review. *Ann Oncol*. 2006;17(2):189-99.
78. Thomson BN, Parks RW, Redhead DN, Welsh FK, Madhavan KK, Wigmore SJ, et al. Refining the role of laparoscopy and laparoscopic ultrasound in the staging of presumed pancreatic head and ampullary tumours. *Br J Cancer*. 2006;94(2):213-7.

79. Hariharan D, Constantinides VA, Froeling FE, Tekkis PP, Kocher HM. The role of laparoscopy and laparoscopic ultrasound in the preoperative staging of pancreatico-biliary cancers--A meta-analysis. *Eur J Surg Oncol*. 2010;36(10):941-8.
80. John TG, Greig JD, Carter DC, Garden OJ. Carcinoma of the pancreatic head and periampullary region. Tumor staging with laparoscopy and laparoscopic ultrasonography. *Ann Surg*. 1995;221(2):156-64.
81. Velanovich V. The effects of staging laparoscopy on trocar site and peritoneal recurrence of pancreatic cancer. *Surg Endosc*. 2004;18(2):310-3.
82. Mortensen MB, Fristrup C, Ainsworth A, Nielsen HO, Pless T, Hovendal C. Combined pretherapeutic endoscopic and laparoscopic ultrasonography may predict survival of patients with upper gastrointestinal tract cancer. *Surg Endosc*. 2011;25(3):804-12.
83. Soriano A, Castells A, Ayuso C, Ayuso JR, de Caralt MT, Gines MA, et al. Preoperative staging and tumor resectability assessment of pancreatic cancer: prospective study comparing endoscopic ultrasonography, helical computed tomography, magnetic resonance imaging, and angiography. *AmJGastroenterol*. 2004;99(3):492-501.
84. DeWitt J, Devereaux B, Chriswell M, McGreevy K, Howard T, Imperiale TF, et al. Comparison of endoscopic ultrasonography and multidetector computed tomography for detecting and staging pancreatic cancer. *AnnInternMed*. 2004;141(10):753-63.
85. Bipat S, Phoa SS, van Delden OM, Bossuyt PM, Gouma DJ, Lameris JS, et al. Ultrasonography, computed tomography and magnetic resonance imaging for diagnosis and determining resectability of pancreatic adenocarcinoma: a meta-analysis. *JComputAssistTomogr*. 2005;29(4):438-45.
86. Buchs NC, Frossard JL, Rosset A, Chilcott M, Koutny-Fong P, Chassot G, et al. Vascular invasion in pancreatic cancer: evaluation of endoscopic ultrasonography, computed tomography, ultrasonography, and angiography. *Swiss Med Wkly*. 2007;137(19-20):286-91.
87. Kala Z, Valek V, Hlavsa J, Hana K, Vanova A. The role of CT and endoscopic ultrasound in pre-operative staging of pancreatic cancer. *Eur J Radiol*. 2007;62(2):166-9.
88. Klauss M, Mohr A, von Tengg-Kobligk H, Friess H, Singer R, Seidensticker P, et al. A new invasion score for determining the resectability of pancreatic carcinomas with contrast-enhanced multidetector computed tomography. *Pancreatology*. 2008;8(2):204-10.
89. Kaneko OF, Lee DM, Wong J, Kadell BM, Reber HA, Lu DS, et al. Performance of multidetector computed tomographic angiography in determining surgical resectability of pancreatic head adenocarcinoma. *J Comput Assist Tomogr*. 2010;34(5):732-8.
90. Holzapfel K, Reiser-Erkan C, Fingerle AA, Erkan M, Eiber MJ, Rummeny EJ, et al. Comparison of diffusion-weighted MR imaging and multidetector-row CT in the detection of liver metastases in patients operated for pancreatic cancer. *Abdom Imaging*. 2011;36(2):179-84.
91. Asagi A, Ohta K, Nasu J, Tanada M, Nadano S, Nishimura R, et al. Utility of contrast-enhanced FDG-PET/CT in the clinical management of pancreatic cancer: impact on diagnosis, staging, evaluation of treatment response, and detection of recurrence. *Pancreas*. 2013;42(1):11-9.

## 5. Metode

### Litteratursøgning

Der er søgt ad hoc mhp opdateret litteratur i forhold til referencerne i de eksisterende retningslinjer fra 2015. Herudover er søgt generel på Pubmed, se søgestrategi i bilag 1.

### Litteraturgennemgang

Litteraturen er gennemgået af Eva Fallentin og Caroline Ewertsen og der er lagt vægt på kliniske studier af den diagnostiske metode, sammenholdt med operative fund eller anden histologisk verifikation.

### Formulering af anbefalinger

Anbefalingerne er ikke ændret fra den tidligere retningslinje fra 2015.

### Interessentinvolvering

Der har ikke været involvering af andre interessenter.

### Høring og godkendelse

Retningslinjen er gennemlæst og kommenteret i den diagnostiske gruppe i DPCGs styregruppe og godkendt af hele styregruppen.

### Anbefalinger, der udløser betydelig merudgift

Ingen

### Behov for yderligere forskning

Der mangler prospektive studier af radiologisk karindvækst, sammenholdt med operative fund, både uden og med neoadjuvant kemoterapi.

### Forfattere

- Eva Fallentin, Radiolog, Overlæge, Rigshospitalet  
Ingen interessekonflikter
- Caroline Ewertsen, Radiolog, Overlæge, Rigshospitalet  
Ingen interessekonflikter
- Claus Fristrup, Kirurg, Overlæge, Odense Universitetshospital  
Ingen interessekonflikter
- Lars Peter Larsen, Radiolog, Overlæge, Aarhus Universitetshospital  
Ingen interessekonflikter

## 6. Monitoreringsplan

### Standarder og indikatorer

Aktuelt indgår radiologiske fund ikke i databasen, men planen er at finde en metode for monitorering af de radiologiske fund sammenlignet med operative fund, ved at indtaste de radiologiske fund i DPCD.

## 7. Bilag

### Bilag 1 – Søgestrategi

Søgning Pubmed pancreas:

1. ("diagnosis"[Subheading] OR "diagnosis"[All Fields] OR "diagnosis"[MeSH Terms]) AND ("pancreatic neoplasms"[MeSH Terms] OR ("pancreatic"[All Fields] AND "neoplasms"[All Fields]) OR "pancreatic neoplasms"[All Fields] OR ("pancreatic"[All Fields] AND "cancer"[All Fields]) OR "pancreatic cancer"[All Fields])
2. ("J Comput Tomogr"[Journal] OR "Commun Theory"[Journal] OR "Cancer Ther"[Journal] OR "ct"[All Fields]) AND ("Bildgebung"[Journal] OR "imaging"[All Fields]) AND ("pancreatic neoplasms"[MeSH Terms] OR ("pancreatic"[All Fields] AND "neoplasms"[All Fields]) OR "pancreatic neoplasms"[All Fields] OR ("pancreatic"[All Fields] AND "cancer"[All Fields]) OR "pancreatic cancer"[All Fields])
3. samme som ovenfor, MR i stedet for CT
4. ("pancreas"[MeSH Terms] OR "pancreas"[All Fields] OR "pancreatic"[All Fields]) AND ("liver"[MeSH Terms] OR "liver"[All Fields]) AND ("neoplasm metastasis"[MeSH Terms] OR ("neoplasm"[All Fields] AND "metastasis"[All Fields]) OR "neoplasm metastasis"[All Fields] OR "metastases"[All Fields]) AND ("Bildgebung"[Journal] OR "imaging"[All Fields])



## Bilag 2

Tabel 1: Oversigt over udvalgte studier

Forfatter / ref. nr	Årstal	Modalitet	Antal pt.	Design	Gold standard	Evidens-niveau
Soriano (83)	2004	EUS, CT,MR, angiografi	62	P	OP	1b
DeWitt(84)	2004	EUS, CT	53	P	OP	3b
Li(21)	2005	MDCT	54	P	OP	2b
Bipat(85)	2005	UL, CT, MR	Helical CT: 959 CT: 1473 MR: 583 UL: 2909	Metaanalyse	Op,B,EUS,FU	2a
Fristrup(43)	2006	EUS, LUS	146	R	OP, FU	3b
Buchs(86)	2007	EUS, CT	153	R	OP	3b
Zamboni(27)	2007	MDCT	114	R	OP	3b
Kala(87)	2007	EUS, CT	86	R	OP	3b
Puli(60)	2007	EUS	1308	Meta-analyse	OP	2a
Klauss(88)	2008	MDCT	28	P	OP	3b
Bao(23)	2008	EUS, MDCT	76/63	R	OP	2b
Virtue(64)	2008	EUS	33	R	OP	2b
Park(24)	2009	MDCT, MR	54	R	OP	3b
Kauhanen(17)	2009	PET-CT, MDCT,MR	38	P	OP, B, FU	3b
Lee(25)	2010	MDCT, MR	56	R	OP	3b
Kaneko(89)	2010	MDCT	109	R	OP	2b
Kim (14)	2010	MR, PET-CT	30	R	OP, B	3b
Holzappel(90)	2011	CT, MR	31	P	OP, B, FU	3b
Koelblinger(8)	2011	MDCT, MR	23	P	OP, FU	3b
Motosugi(9)	2011	MDCT, MR	100	R	OP, FU	3b
Tellez-Avila(63)	2012	EUS, CT	50	P	OP	2b
Asagi(91)	2013	PET-CT	31	R	OP, FU, B	2b
Nawaz(59)	2013	EUS, CT	1330	Meta-analyse	-	2a
Wang(16)	2014	PET-CT, MDCT		Meta-analyse	-	2a
Li(61)	2014	EUS	726	Meta-analyse	-	2a

Design: P=Prospektiv, R=Retrospektiv

Gold standard: FU=Follow Up, OP=Operation, B=Biopsi

Tabel 2: Studier af detektion / TNM vurdering

Forfatter / ref. nr	Modalitet	Antal pt.	Detektion		N		M		TNM version
			Sens	Spec	Sens	Spec	Sens	Spec	
Koelblinger(8)	CT	43	93-98	96			70		
	MR	43	95-98	96			100		
Motosugi(9)	CT	100	94-96	98			60	95-97	
	MR	100	96	98			73-87	95-100	
Bipat(85)	UL	2909	76	75					
	Helical CT	959	91	85					
	Singel-CT	1473	86	79					
	MR	583	84	82					
Kim(14)	MR	24*	79,2						
	Pet-ct	19 *	73,7						
Asagi(91)	PET-CT	31			0,42		0,94		JPS 5.version
	MDCT 16-sl	31			0,35				JPS 5. ed
Kauhanen(17)	PETCT	38	85	94	88 (6/7)		38 (3/8)		UICC 6.ed
	MDCT 64-sl	38	85	67	43 (3/7)		38 (3/8)		UICC 6.ed
	MR	38	85	72	43 (3/7)		25 (2/8)		UICC 6.ed
Forfatter / ref. nr	Modalitet	Antal pt.	T		N		M		TNM version
			Sens	Spec	Sens	Spec	Sens	Spec	
DeWitt (T3/T4)(84)	EUS	49	93%	44%	-	-	-	-	
	CT	49	53%	44%	-	-	-	-	
Soriano(83)	EUS	62	44%	100%	36%	87%	-	-	
	CT	62	66%	100%	37%	79%	55%	96%	
	MR	62	53%	100%	15%	93%	30%	95%	
Buchs (arterieindvækst / T4)(86)	EUS	90	42%	-	-	-	-	-	
	CT	153	67%	-	-	-	-	-	
Puli (T3/T4)(60)	EUS	1308	73%	90%	-	-	-	-	
Li (T3/T4)(61)	EUS	726	80%	90%	62%	74%	-	-	

Nawaz (T3/T4)(59)	EUS	512-886	85%	91%	69%	81%	-	-	
	CT	272-431	58%	95%	24%	88%	-	-	

\* Isoattenuerende på CT skanning

**Tabel 3: Studier af resektabilitet**

Forfatter / ref. nr.	Modalitet	Antal pt.	Non-resektabilitet		Kar-resektion	Kriterier anført
			PPV	NPV		
Lu(19)	CT single 2,5-3 mm	25	95%	93%	Ingen	ja
Soriano(83)	MDCT 4 sl 3/5 mm	59	77% 89% *	95% 80% *	Vene	ja
	MR 1,0 T, 5 mm	62	73% 72% *	81% 74% *	Vene	ja
	EUS	62	64%	100%	Vene-patch	Ja
DeWitt(84)	MDCT 4 sl 1,3/3,2 mm	53	90%	70%	Vene	nej
Li (grad af omskedning)(21)	MDCT 4 sl 2,5 mm	54	89%	94%	Ingen	ja
Fristrup(43)	EUS	146	100%	53%	Nej	Ja
	LUS	78	100%	79%	Nej	Ja
Buchs(86)	CT single	108	44%**	84%**	Arterie	Ja
	MDCT 4 sl	45	67%	86%		
	EUS	90	61%	88%	Arterie	Ja
Zamboni(27)	MDCT 4 – 64 sl, 0,5- 1,2 mm	114	100%	89%	Vene	ja
Klauss(88)	MDCT 16 sl 0,7 mm	28	86%	100%	Ingen	nej
Bao(23)	MDCT 3mm	63	100% #	67% # 58%	Vene	ja
Park(24)	MDCT 4-64 sl, 0,6-2,5 mm	54	56% §	92%	Vene	ja
	MR 1,5T 5 mm	54	53% §	90%	Vene	ja
Lee(25)	MDCT 4 sl 1,25 mm	56	71-73% §	83-85%	Vene	ja
	MR + MRA 3 mm	56	56-64% §	74-77%	Vene	ja

Kaneko(89)	MDCT 16 + 64 slice	109	100% 100%	77% §§ 85%	Ingen	nej
Koelblinger(8)	MDCT 64 sl 0,6 mm	23	71-75%	81-87%	Ingen	nej
	MR 3T 1,7mm	23	80-85%	78-87%	Ingen	nej
Kala(87)	EUS	36	95%	92%	Nej	Ja
	CT	49	90%	50%	Nej	Ja
Virtue(64)	EUS	33	100%	40%	Vene	Ja
Tellez-Avila(63)	EUS	50	100%	93%	Vene	Ja
	CT (16/64 slice)	50	60%	92%	Vene	Ja
Puli(60)	EUS	1308	9,1 <sup>□</sup>	0,3 <sup>□</sup>	-	-
Li(61)	EUS	726	7,2 <sup>□</sup>	0,2 <sup>□</sup>	-	-
Nawaz(59)	EUS	250	86%	88%	-	-
	CT	260	72%	87%	-	-

PPV: Positiv prædiktiv værdi for non-resektabilitet

NPV: Negativ prædiktiv værdi for non-resektabilitet

Kar-resektion: Vene: Veneindvækst ikke kontraindikation for resektion

Arterie: Arterieindvækst ikke kontraindikation for resektion

Ingen: Ingen brug af kar-resektion, karindvækst i både vene og arterie blev betragtet som non-resektabilitet

Kriterier anført: Er der opgivet nøjagtige kriterier for non-resektabilitet

Bemærkninger:

□Positive/Negative Likelihood Ratio

\*Soriano: nederste linje er værdier for karindvækst

\*\*Buchs: PPV og NPV for kar-indvækst. Ptt. med påvist arterieindvækst blev ikke opereret

# Bao: Vurdering af kar-indvækst, R1-res regnet som nonresektabel, Tumor/venekontakt > 180°, tumor/arterie kontakt > 90°, NPV for hhv. veneindvækst og arterieindvækst

§ Park, Lee: Tumor/arterie kontakt defineret som indvækst

§§ Kaneko: NPV når tvivlsomt resektabel ved CT tolkes som hhv. resektabel og non-resektabel

## Bilag 3

## CT Protokol for cancer pancreatis

Parameter	Detaljer
Skanningstype <sup>1)</sup>	Helical
Snittykkelse	0,5 – 1 mm
Interval	50-75 % overlap
kV <sup>2)</sup>	120-140
mAs/slice <sup>2)</sup>	200 - 300
Peroral kontrast	Neutral eller med lav HU (f.eks. vand)
Intravenøs (i.v.) kontrast	Iodkoncentration: > 300 mg I/ml Injektionshastighed: 4-5 ml/sek. Volume: 1,7 ml/kg (min. 85 ml, max. 153 ml)
Threshold (HU)	150
I.v. kontrastfase <sup>3)</sup>	Pankreas-parenkymfase af øvre abdomen: 20 – 30 sek efter trigger Porto-venøsfase: 65 – 70 sek. fra start af inj. Skal dække hele abdomen <sup>4)</sup>
Billedrekonstruktion	Multiplan reformatering: 2-3 mm hhv. Coronal og saggital. Eventuel suppleret med Maximum-intensity projektion(MIP), "curved planar rekonstruktion" eller "Volume rendering"

1.  $\geq 16$ -slice MDCT
2. Dosis modulering/ reduktion bør undgås, p.g.a. behovet for optimal billedrekonstruktion i flere planer
3. I.v. kontrastfase kan eventuel være forudgået af ikke – kontrastfase ("tomskanning") over pankreasregionen. Der bør bemærkes, at den første kontrastfase, er en "sen" arteriel fase, som er tidspunktet for den maksimale kontrastopladning i det normale pankreasparenkym. Således også tidspunkt for maksimale kontrast mellem tumor og det normale pankreasparenkym
4. Thorax medskannes enten i venefase eller sen arteriefase

**MR Protokol for cancer pancreatic**

<b>Sekvenser</b>	<b>Plan</b>	<b>Snittykkelse</b>
T2 vægtet singleshot fast spin ekko	Coronal + axial	< 6 mm
T1 vægtet in og out of phase gradient ekko	Axial	< 6 mm
T2 vægtet fedtsupprimeret fast spin ekko	Axial	< 6 mm
Diffusions vægtet, b 50 og 800	Axial	< 6 mm
Præ og dynamisk post iv kontrast (Gadolinium) 3D T1 vægtet gradient ekko fedtsupprimeret, gerne Dixon (3 faser, sen arteriel, portovenøs og ækvilibrium)	Axial	Så tynd som mulig 2-3 mm, 4 mm præ-ZIP
T2 vægtet 3D MRCP	Coronal	< 2 mm

1. Skanningsparametre afhænger af skannerfabrikat, model og feltstyrke, varierer derfor mellem skannere.
2. Pt. bør være fastende min. 4 timer før undersøgelsen
3. Standard dosis Gadolinium kontrast (0,1 mmol/kg, alternativt leverspecifik kontrast)
4. Ved leverspecifik kontrast suppleres med T1 3D sekvens i hepatobiliær fase
5. Antiperistaltikum (iv Buscopan eller Glucagon) anbefales umiddelbart før iv kontrastindgift