



Solitære enkondromer og osteokondromer

– Udredning og opfølgning med henblik på malignisering

Version 1.1

GODKENDT

Faglig godkendelse

8. januar 2020 (DSG)

Administrativ godkendelse

21. december 2020 (Sekretariatet for
Kliniske Retningslinjer på Kræftområdet)

REVISION

Planlagt: 8. januar 2023

INDEKSERING

Dansk Sarkom Gruppe, kondrogene
tumorer, kræftsygdom, enkondromer,
osteokondromer

Indholdsfortegnelse

Om denne kliniske retningslinje	2
Nyt siden sidst (ændringslog).....	3
1. Anbefalinger (Quick guide).....	3
Solitære enkondromer i lange rørknogler, bækken og thoraxskelet, inklusiv skapula	3
Solitære enkondromer i hænder og fødder	4
Solitære osteokondromer (exostoser)	4
English Quick guide.....	4
Solitary enchondromas in long bones, pelvis and thoracic skeleton, including scapula	4
Solitary enchondromas in hands and feet	5
Solitary osteochondromes (exostoses)	6
2. Introduktion	7
3. Grundlag.....	9
Solitære enkondromer i lange rørknogler, bækken og thoraxskelet, inklusiv skapula	9
Solitære enkondromer i hænder og fødder	10
Solitære osteokondromer (exostoser)	14
4. Referencer	16
5. Metode.....	19
6. Monitoreringsplan.....	20
7. Bilag	21

Om denne kliniske retningslinje

Denne kliniske retningslinje er udarbejdet i et samarbejde mellem Danske Multidisciplinære Cancer Grupper (DMCG.dk) og Regionernes Kliniske Kvalitetsudviklingsprogram (RKKP). Indsatsen med retningslinjer er forstærket i forbindelse med Kræftplan IV og har til formål at understøtte en evidensbaseret kræftindsats af høj og ensartet kvalitet i Danmark. Det faglige indhold er udformet og godkendt af den for sygdommen relevante DMCG. Sekretariatet for Kliniske Retningslinjer på Kræftområdet har foretaget en administrativ godkendelse af indholdet. Yderligere information om kliniske retningslinjer på kræftområdet kan findes på:

www.dmcg.dk/kliniske-retningslinjer

Retningslinjen er målrettet klinisk arbejdende sundhedsprofessionelle i det danske sundhedsvæsen og indeholder systematisk udarbejdede udsagn, der kan bruges som beslutningsstøtte af fagpersoner og patienter, når de skal træffe beslutning om passende og korrekt sundhedsfaglig ydelse i specifikke kliniske situationer.

De kliniske retningslinjer på kræftområdet har karakter af faglig rådgivning. Retningslinjerne er ikke juridisk bindende, og det vil altid være det faglige skøn i den konkrete kliniske situation, der er afgørende for beslutningen om passende og korrekt sundhedsfaglig ydelse. Der er ingen garanti for et succesfuldt behandlingsresultat, selvom sundhedspersoner følger anbefalingerne. I visse tilfælde kan en behandlingsmetode med lavere evidensstyrke være at foretrække, fordi den passer bedre til patientens situation.

Retningslinjen indeholder, udover de centrale anbefalinger (kapitel 1), en beskrivelse af grundlaget for anbefalingerne – herunder den tilgrundliggende evidens (kapitel 3+4). Anbefalinger mærket A er stærkest, anbefalinger mærket D er svagest. Yderligere information om styrke- og evidensvurderingen, der er udarbejdet efter "Oxford Centre for Evidence-Based Medicine Levels of Evidence and Grades of Recommendations", findes her: http://www.dmcg.dk/siteassets/kliniske-retningslinjer---skabeloner-og-vejledninger/oxford-levels-of-evidence-2009_dansk.pdf

Generelle oplysninger om bl.a. patientpopulationen (kapitel 2) og retningslinjens tilblivelse (kapitel 5) er også beskrevet i retningslinjen. Se indholdsfortegnelsen for sidehenvisning til de ønskede kapitler.

For information om Sundhedsstyrelsens kræftpakker – beskrivelse af hele standardpatientforløbet med angivelse af krav til tidspunkter og indhold – se for det relevante sygdomsområde: <https://www.sst.dk/>

Denne retningslinje er udarbejdet med økonomisk støtte fra Sundhedsstyrelsen (Kræftplan IV) og RKKP.

Nyt siden sidst (ændringslog)

Nyt siden version 1.0 (2020)

Retningslinjen er kritisk gennemlæst af arbejdsgruppen og anbefalinger og indhold er vurderet gældende. Der er udelukkende foretaget ændringer af versionsnummer og opdateringsdato.

1. Anbefalinger (Quick guide)

Solitære enkondromer i lange rørknogler, bækken og thoraxskelet, inklusiv skapula

- 1. Patienter med følgende forandring skal henvises til et sarkomcenter med henblik på behandling, da disse forandringer betragtes som tegn på aggressiv brusktumor, ACT eller CS forandringer:**
 - endosteal scalloping >2/3 af den kortikale knogle ved røntgen og/eller MR-/CT-skanning
 - knogledestruktion
 - kortikal remodellering/fortykkelse
 - knogleekspansion og bløddelsproces (B).
- 2. Hvis der ses en vækst >6 mm over 12 måneder er det udtryk for aktiv tumor, og patienten skal henvises til et sarkomcenter (C).**
- 3. Enkondromer med kortikal kontakt og evt. kortikal påvirkning eller omgivende knoglemarvsødem fundet ved MR-skanning skal kontrolleres med MR-skanning uanset størrelse.**
 - Første kontrol efter 12 mdr.
 - Efterfølgende kontrolinterval bør afhænge af det billeddiagnostiske udseende, hvor specielt kortikalis udtynding og tumorstørrelse over 4 cm giver behov for årlig kontrol indtil forandringerne er vurderet stabile eller progredierer så der er behov for henvisning til et sarkomcenter (C).
- 4. Enkondromer uden kortikal kontakt/påvirkning eller omgivende knoglemarvsødem, som er større end 2 cm ved MR-skanning eller røntgenundersøgelse skal kontrolleres med MR-skanning efter 12 mdr. og ved**

uændret tumor afsluttende kontrol med MR-skanning efter yderligere 2 år med mindre der er vækst eller andet som indikerer aggressivitet (C).

5. Enkondromer uden kortikal kontakt/påvirkning eller omgivende knoglemarvsødem, som er mindre end 2 cm ved MR-skanning eller røntgenundersøgelse bør ikke kontrolleres billeddiagnostisk(B).

Solitære enkondromer i hænder og fødder

6. Ved vækst af enkondrom i hænder eller fødder er røntgenundersøgelse ofte tilstrækkeligt med henblik på tegn på malignisering såvel som frakturrisiko (B).
7. Enkondrom større end 5 cm² ved røntgenundersøgelse samt kortikal destruktion og bløddelsmasse er malignitetssuspekt og kan indikere supplerende MR-skanning, hvis det får behandlingsmæssige konsekvenser (B). Patienter med sådanne forandringer skal henvises til et sarkomcenter.
8. Der er ikke behov for billeddiagnostisk kontrol af tilfældigt fundne benigt udseende enkondromer (B).

Solitære osteokondromer (exostoser)

9. Malignitet skal mistænkes ved en bruskkappe ≥ 2 cm ved MR/CT-skanning, bløddelskomponent, knogledestruktion, nytilkomne smerter eller hurtig vækst (C). Patienter med sådanne forandringer skal henvises til et sarkomcenter.
10. Nyopdagede solitære osteokondromer skal udredes med MR-skanning (alternativt CT), hvis der er tvivl om den benigne diagnose ved røntgenundersøgelse (B).
11. Der er ikke behov for kontrol af benigt udseende solitære osteokondromer i de lange rørknogler, men kontrol skal i udvalgte tilfælde overvejes ved større tumorer i bækkenet (C).

English Quick guide

Solitary enchondromas in long bones, pelvis and thoracic skeleton, including scapula

1. Patients with the following imaging signs should be referred to a sarcoma center for treatment as the signs indicate aggressive cartilage tumor, ACT or CS changes:

- endosteal scalloping >2/3 of the cortical bone on radiographs and/or MRI / CT
 - bone destruction
 - cortical remodeling / thickening
 - bone expansion and soft tissue mass (B).
2. Growth >6 mm over 12 months indicates active tumor necessitating referral to a sarcoma center (C).
 3. Enchondromas with cortical contact and possibly cortical impact or surrounding bone marrow edema by MRI should be controlled by MRI regardless of size.
 - First control after 12 months.
 - Subsequent control intervals should depend on the imaging features, where in particular, cortical thinning and tumor size above 4 cm requires annual control until the changes are deemed stable or are progressing and thereby requiring referral to a sarcoma center (C).
 4. Enchondromas larger than 2 cm without cortical contact / impact or surrounding bone marrow edema by MRI should be controlled by MRI after 12 months. Is the enchondroma unchanged, a final control by MRI should be performed after 2 years unless there is growth or other features indicating aggressiveness (C).
 5. Enchondromas less than 2 cm by MRI or radiography without cortical contact / impact or surrounding bone marrow edema by MRI need no imaging follow-up (B).

Solitary enchondromas in hands and feet

6. In case of increasing size of enchondromas in the hands and feet radiography is often sufficient for evaluating signs of malignancy in addition to fracture risk.
7. Enchondromas with a size exceeding 5 cm² by radiography as well as cortical destruction and soft tissue mass are suspect for malignancy signs and may indicate supplementary MRI, if it has therapeutic consequences (B). Patients with such changes should be referred to a sarcoma center.
8. There is no need for imaging control of incidentally found enchondromas with benign imaging appearance (B).

Solitary osteochondromes (exostoses)

9. **Malignancy must be suspected with a cartilage sheath ≥ 2 cm by MRI / CT, soft tissue mass, bone destruction and newly pain or rapid growth (C). Patients with such changes should be referred to a sarcoma center.**
10. **Newly discovered solitary osteochondromas should be investigated by MRI (alternatively CT) if there is doubt about the benign diagnosis by radiography (B).**
11. **There is no need for imaging control of benign-appearing solitary osteochondromas at long tubular bones, but control should be considered in selected cases with major pelvic tumors (C).**

2. Introduktion

Solitære enkondromer (EC) og osteokondromer (OC) er hyppige, benigne, ofte asymptomatiske brusk tumorer. EC er estimeret til at udgøre 3-17% af alle knogletumorer (1, 2) og ca. 20% af alle brusk tumorer (2), OC omkring 12% af alle knogletumorer og ca. 30% af brusk tumorer (2). Både EC og OC har et potentiale for malign transformering, men hvor hyppigt dette sker ved solitære tumorer vides ikke med sikkerhed, bla. fordi det kan være vanskeligt sikkert at afgøre om et sarkom er opstået i et allerede tilstedeværende EC eller OC. Estimeret hyppighed af malign transformation af EC har varieret fra 0 til 4,2% (3, 4) og ved OC fra 1 til 4,2% (4, 5). For enkondromers vedkommende synes det alt overvejende at dreje sig om transformering til lavmalign / grad 1 kondrosarkom (CS), der i den nuværende World Health Organization (WHO) klassifikation 2013 blev tildelt synonymet "atypisk brusk tumor" (ACT), idet lavmalign CS/ACT trods lokal aggressivitet ekstremt sjældent metastaserer (6).

Et af de store problemer aktuelt er, at der ved MR-skanning, f.eks. med henblik på ledpatologi kan findes EC forandringer. Dette er specielt observeret ved de hyppigt udførte MR-skanninger af knæ- og skulderled, hvor der er fundet EC forandringer ved 2,3-2,9% af knæleds MR-skanninger (7-9) og 2,1% af skulderleds MR-skanninger (10).

Vurdering af hvorvidt sådanne tilfældigt fundne tumorer repræsenterer EC med potentiale for transformering til ACT / CS er overvejende blevet baseret på billeddiagnostisk udseende. Differentieringen mellem EC og ACT kan dog være vanskelig og trods mange studier er der ikke fundet metode til sikker differentiering. Det er ikke kun ved røntgen- og MR-undersøgelser det kan det være vanskeligt at skelne mellem EC og ACT, men også histologisk, bla. da brusk tumorer ofte er inhomogene, således at biopsien ikke med sikkerhed er repræsentativ. Hertil kommer en velkendt interobserver variation selv mellem erfarne patologer såvel som mellem erfarne radiologer (11). En biopsi kan derfor være inkonklusiv ved disse tumorer, hvorimod et højmalignt kondrosarkom ofte potentielt kan diagnosticeres billeddiagnostisk og verificere histologisk. EC og ACT vil derfor ofte blive observeret over tid med henblik på ændring i malign retning.

Vækst af et enkondrom eller et osteokondrom hos voksne personer og evt. smerter har typisk været kriterier for mistanke om ændring i malign retning, men dette kan ikke anvendes ved intraossøse kondrogene tumorer, der er fundet tilfældigt ved MR-skanning med henblik på anden patologi og det samme gælder OC, som dog oftest findes tilfældigt ved røntgenundersøgelse, f.eks. på mistanke om traumatiske lidelser.

Der har ikke været konsensus om, hvordan sådanne tilfældigt opdagede brusk tumorer, specielt enkondromerne, bør håndteres og evt. kontrolleres med henblik på evt. malignisering.

Med udgangspunkt i en litteraturgennemgang gives i denne retningslinje en anbefaling for håndtering og kontrolopfølgning af solitære enkondromer og osteokondromer.

Der tages ikke stilling til tumorer i columna og hoved-hals regionen i denne retningslinje.

Formål

Det overordnede formål med retningslinjen er at understøtte en evidensbaseret kræftindsats af høj og ensartet kvalitet på tværs af Danmark.

Patientgruppe

Anbefalingerne gælder for voksne personer (alder \geq 18 år) med solitært enkondrom eller osteokondrom.

Målgruppe for brug af retningslinjen

Denne retningslinje skal primært understøtte det kliniske arbejde og udviklingen af den kliniske kvalitet, hvorfor den primære målgruppe er klinisk arbejdende ortopædkirurger og radiologer samt alle sundhedsprofessionelle på de to danske sarkomcentre.

3. Grundlag

Solitære enkondromer i lange rørknogler, bækken og thoraxskelet, inklusiv skapula

1. **Patienter med følgende forandring skal henvises til et sarkomcenter med henblik på behandling, da disse forandringer betragtes som tegn på aggressiv brusktumor, ACT eller CS forandringer:**
 - endosteal scalloping >2/3 af den kortikale knogle ved røntgen og/eller MR-/CT-skanning
 - knogledestruktion
 - kortikal remodellering/fortykkelse
 - knogleekspansion og bløddelsproces (B).
2. **Hvis der ses en vækst >6 mm over 12 måneder er det udtryk for aktiv tumor, og patienten skal henvises til et sarkomcenter (C).**
3. **Enkondromer med kortikal kontakt og evt. kortikal påvirkning eller omgivende knoglemarvsødem fundet ved MR-skanning skal kontrolleres med MR-skanning uanset størrelse.**
 - Første kontrol efter 12 mdr.
 - Efterfølgende kontrolinterval bør afhænge af det billeddiagnostiske udseende, hvor specielt kortikalis udtynding og tumorstørrelse over 4 cm giver behov for årlig kontrol indtil forandringerne er vurderet stabile eller progredierer så der er behov for henvisning til et sarkomcenter (C).
4. **Enkondromer uden kortikal kontakt/påvirkning eller omgivende knoglemarvsødem, som er større end 2 cm ved MR-skanning eller røntgenundersøgelse skal kontrolleres med MR-skanning efter 12 mdr. og ved uændret tumor afsluttende kontrol med MR-skanning efter yderligere 2 år med mindre der er vækst eller andet som indikerer aggressivitet (C).**
5. **Enkondromer uden kortikal kontakt/påvirkning eller omgivende knoglemarvsødem, som er mindre end 2 cm ved MR-skanning eller røntgenundersøgelse bør ikke kontrolleres billeddiagnostisk(B).**

Solitære enkondromer i hænder og fødder

6. Ved vækst af enkondrom i hænder eller fødder er røntgenundersøgelse ofte tilstrækkeligt med henblik på tegn på malignisering såvel som frakturrisiko (B).
7. Enkondrom større end 5 cm² ved røntgenundersøgelse samt kortikal destruktion og bløddelsmasse er malignitetssuspekt og kan indikere supplerende MR-skanning, hvis det får behandlingsmæssige konsekvenser (B). Patienter med sådanne forandringer skal henvises til et sarkomcenter.
8. Der er ikke behov for billeddiagnostisk kontrol af tilfældigt fundne benignt udseende enkondromer (B).

Litteratur og evidensgennemgang

Billeddiagnostiske tegn på benign versus atypisk og malign intraossøs brusk tumor

Intramedullære brusk tumorer formodes at dannes ud fra rester af hyalin brusk i knoglemarven, som kan vokse og fortrænge normal knoglemarv. EC er sædvanligvis lokaliseret relativt centralt i tubulære knogler og er hyppigst i korte tubulære knogler, proximale femur og proximale humerus. EC i lange rørknogler er hyppigst lokaliseret metafysært og ofte beliggende relativt tæt på den tidligere epifysebruskskive, men EC kan dog også forekomme epifysært (12).

Ved røntgenundersøgelse viser EC sig sædvanligvis som en intramedullær lobuleret proces med spættet mineralisering og evt. en sklerotisk perifer begrænsning. Ved MR-skanning har EC et relativt karakteristisk udseende, idet matrixen af hyalin brusk udviser homogent højt signal i en lobuleret konfiguration på vandfølsomme sekvenser, såsom STIR (short tau inversion recovery) og T2 fedt-undertrykt sekvens. Bruskørerne er sædvanligvis omgivet af septæ med lavt signal, som har ring- og/eller buet formet konfiguration på de vandfølsomme sekvenser og svarer til matrix-mineraliseringer foruden at der kan være små punktformet mineraliseringer. På T1-vægtet billeder udviser bruskområderne relativt lavt signal sv. signalet fra skeletmuskulatur, men ofte blandet med områder, der udviser højt signal, som udtryk for spredt marvfedt imellem bruskområder. MR-skanning har i forhold til almindelig røntgenundersøgelse diagnostisk værdi ved bedømmelse af intramedullære brusk tumorer. I et studie af DeBuckleer et al. 1996 (13) blev diagnosen EC og CS bestyrket med supplerende MR-skanning ved 5 af 16 EC-tumorer og 14 af 16 lavmaligne CS-tumorer (13).

Der er stadig divergerende meninger om risikoen for malign transformering af EC. I et enkelt studie vurderedes risikoen til 4,2% (4), men ved gennemgang af Mayo klinikkens 157 sekundære CS var der ingen som havde et dokumenteret forudgående EC (3). Det er vanskeligt at få et validt risikoestimat, idet det kræver at der foreligger en tidligere undersøgelse, der viser EC. Man har derfor anbefalet at se efter histologiske EC forandringer ved CS-diagnostik for evt. at vurdere tilstedeværelse af et forudgående EC (2), hvilket potentielt kan bidrage til for højt estimat vedr. malignisering.

Medens et enkondrom mikroskopisk består af øer af hyalin brusk omgivet af knoglemarvsvæde vil en malign brusk tumor udviser permeativ vækst hvor malignt bruskvæv erstatter knoglemarvsvæv. Differentiering mellem

EC og grad 2-3 CS er sædvanligvis uden større billeddiagnostiske problemer, men differentieringen mellem EC og lavmalign CS/ACT er ofte vanskelig og er stadig en stor diagnostisk udfordring. Det differentialdiagnostiske problem er accentueret gennem de sidste år med den hyppige anvendelse af MR-skanning til leddiagnostik medførende mange tilfældigt fundne brusk tumorer. Bruskrester eller regulære brusk tumorer er således hyppigt tilfældige fund ved MR-skanning af knæ- og skulderled. Prævalensen af tilfældigt fundne brusk tumorer ved skulderleds MR-skanning er rapporteret at være 2,1% (10) og prævalensen af tilfældigt fundne brusk tumorer ved knæleds MR-skanning udført på smerteindikation har varieret mellem 2,3 og 2,9% (7-9), medens prævalensen kun var 0,8% ved undersøgelse af 601 raske personer (7). Tilfældigt fundne brusk tumorer ved knæleddet er hyppigst i distale femur (ca. 2%) fulgt af proximale tibia (0,5-0,7%) og proximale fibula (0,1-0,2%) og er generelt små (8, 9). I studiet af Walden et al. var 57% af 23 tumorer mindre end 1 cm og i studiet af Stomp et al. var 86% af 49 tumorer mindre end 2 cm. Tumorerne lå ofte i tæt relation til den tidligere vækstplade. I det største prævalensstudie (8) var 29 af de 48 tumorer i tubulære knogler i kontakt med vækstpladen, 9 krydsede denne og kun 10 var >2 cm fra vækstpladen; i studiet af Walden et al. lå 72% af tumorer <1,5 cm fra fyseskiven (9). I prævalensstudiet vedr. skulderled, omfattende 477 skanninger, var 7 af de 10 tilfældigt fundne enkondromer <1 cm og de 3 der var større målte maksimalt 1,2 cm; 8 af 9 EC i humerus lå i tæt relation til fyseskiven og en <1,5 cm fra denne; 5 var i epifysen og 4 metafysært. Et lille (max 0,8 cm) EC i scapula lå øjensynlig i glenoidet (10). Den hyppige tætte relation til fyseskiven understøtter at de tilfældigt fundne EC kan repræsentere persisterende hyaline bruskrester, som er displaceret ind i knoglemarven under væksten. De antages typisk at være mindre en 2 cm og lokaliseret indenfor 2 cm fra den tidligere epifysebrusk skive (14). Hvis det drejer sig om rene bruskrester uden tumorøs vækst vil der sandsynligvis ikke være synlige matrixmineralisering ved røntgenundersøgelse (14).

MR-undersøgelser, der danner basis for tilfældigt fundne brusk tumorer består ofte kun af vandfølsomme sekvenser samt T1-vægtet sekvens. MR-signalerne på sådanne standard sekvenser giver sjældent mulighed for en sikker differentiering mellem EC og ACT/CS, men der er dog evidens for billeddiagnostiske tegn tydende på aggressiv brusk tumor via talrige sammenlignende undersøgelser (1, 15-22). Tegn på aggressiv brusk tumor varierer lidt afhængig af anatomisk lokalisation:

I lange tubulære knogler er der følgende billeddiagnostiske karakteristika som tegn på aggressiv brusk tumor, ACT eller CS forandringer: endosteal scalloping >2/3 af den kortikale knogle ved røntgen og/eller MR-/CT-skanning, knogledestruktion, kortikal remodulering/fortykkelse, knogleekspansion og bløddelsproces. Desuden ødem og evt. opladning omkring tumor samt evt. ring-/sejlformet opladning i tumorprocessen (15).

Evidensen for de fleste af disse karakteristika baseres på en initial undersøgelse af Murphey et al., publiceret i 1998 (1), omfattende 187 patienter, 92 med EC og 95 med CS, hvor endosteal scalloping over 2/3 af cortex-dybden eller udbredning af scalloping sv. >2/3 af tumors relation til cortex, kortikal destruktion, bløddelsproces (ved CT/MR) og periostal reaktion ved røntgenundersøgelse samt markant øget traceroptag ved knogleskintigrafi gav mulighed for at skelne mellem EC og CS i 90% af tilfældene. Ved de talrige efterfølgende sammenligningsstudier er endosteal scalloping såvel i dybde som i tumors intraossøse udbredning sv. mere en 2/3 af cortex-tykkelsen eller 2/3 af tumors udbredning i relation til cortex det mest gennemgående dokumenteret tegn på aggressivitet/malignisering. Evidens vedr. størrelsen af brusk tumorforandringerne i knoglemarven til at differentiere EC fra ACT er svag, selvom middellængden var <5 cm for EC og >5 cm for

ACT/CS i Murphey's studie (1). Ret generelt synes $>4-5$ cm at karakterisere ACT/CS-tumorer, men EC kan også have denne størrelse (23).

Tegn på scalloping ved MR-skanning er dog ikke et sikkert malignitetstegn. I et lille studie omfattende 11 EC (verificeret ved histologi hos 9 og 4-7 års opfølgning hos 2) beliggende ekscentrisk i lange rørknogler var prævalensen af scalloping 100% med udbredning svt. 50-100% (middel 75%) (24). Dette kan skyldes læsionernes cortexnære beliggenhed som bla. kan medføre partielt volumen effekt ved MR-skanning. I sådanne tilfælde kan CT-skanning være til hjælp med henblik på korrekt visualisering af cortex (14).

Peritumoralt ødem er også beskrevet som tegn på aggressivitet i enkelte studier (20, 22), men er øjensynlig ikke et konstant fund. Tilsvarende er peritumoral opladning eller opladning i tumor rapporteret at være tegn på aggressivitet (15, 18).

I små tubulære knogler i hænder og fødder er maligne karakteristika bløddelsmasse, kortikal destruktion/udtalt scalloping samt involvering af falangesender (25, 26). Enkondromer lokaliseret til hænder og fødder kan sædvanligvis vurderes suffcient ved almindelig røntgenundersøgelse. En tumorstørrelse >5 cm², kortikal destruktion og/eller bløddelsmasse er tegn på en evt. malignisering (26), som kan indicere supplerende MR-skanning, hvis det får behandlingsmæssige konsekvenser.

Enkondromer i fibula, der er en ikke vægtbærende lang tubulær knogle, har EC karakteristika som mest svarer til karakteristika for EC i små tubulære knogler (27). Der er beskrevet 5 tegn tydende på malignisering ved rtg. undersøgelse: størrelse >4 cm, kortikal brud, kortikal fortykkelse, periostal reaktion og bløddelsmasse. Ved MR-skanning gælder de samme karakteristika, men der er ved benigne tumorer ofte en generelt udtalt endostal scalloping (23).

Der er lavet flere studier med anvendelse af mere avanceret MR-teknik en standardsekvenser uden det store gennembrud vedr. differentiering mellem EC og ACT/CS. MR-skanning omfattende intravenøst kontrast er i enkelte studier fundet værdifuld til differentiering mellem EC og lav-malignt CS, idet der fandtes kontrastoplading svt. signalfattige septæ ved CS (28), men postkontrast sekvenser har ikke vundet indpas i klinikken. Nyere MR-metoder såsom diffusions- og perfusionsvægtet skanning (DWI = Diffusion-weighted imaging og PWI = Perfusion-weighted imaging) er testet med henblik på værdi til differentiering mellem benign og aggressiv/malign brusktumor, men har ikke kunnet bidrage til en sikker differentiering mellem EC og ACT/CS (18, 21).

Knogleskintigrafi synes at have ringe diagnostisk værdi ved differentiering mellem EC og ACT. I studiet af Ferrer-Santacreu et al. (16) fandtes skintigrafisk optag ved begge tilstande og kun ved at relatere optaget til det fysiologiske optag i crista iliaca anterior superior fandtes en statistisk signifikant forskel mellem EC og ACT. PET-CT med kvantificering i form af bestemmelse af SUVmax (maximum standardized uptake value) synes at kunne differentiere relativt sikkert mellem benigne og maligne brusktumorer. Således havde kun 1 af 17 patienter med SUVmax <2.0 CS medens 18 af 19 patienter med CS havde SUVmax >2 (29). Data i en systematisk review af Subhawong et al., 2017 (30), understøtter dette, men det er dog uvist om PET-CT med

sikkerhed kan differentiere mellem EC og ACT og der er ikke basis for at anbefale PET-CT ved standardudredning af kondrogene tumorer (30).

Generelt er det vigtigt kun at bruge de nødvendige billeddiagnostiske procedurer, så der ikke bruges sundhedsressourcer unødvendigt. Wilson et al. har med dette for øjet foreslået udredningsalgoritmer, der varierer afhængig af initial undersøgelse og/eller om patienten har smerter, som kan tilskrives brusk tumor (31).

Opfølgning af enkondromer

Der er ikke valid evidens vedr. behov for opfølgning af EC forandringer, bortset fra at tumorer <1 cm med lokalisation nær den tidligere epifysebruskskive må betragtes som bruskrester uden behov for opfølgning med mindre der er atypiske forandringer (8-10).

For tilfældigt fundne tumorer >2 cm var atypiske/aggressive tumorer relativt hyppige fund i studiet af Stromp et al. (8); 3 ud af 8 tumorer var ACT, hvilket indikerer behov for opfølgning med henblik på vækst ved tumorer >2 cm.

Ved kontrolundersøgelse kan vækst >6 mm over 12 måneder tolkes som tegn på aktiv tumor (32) foruden evt. tilkommet eller progredierende kortikal scalloping.

Det er ikke valid evidens for hvor længe enkondromer bør følges med henblik på evt. vækst. De fleste brusk tumorer uden aggressive billeddiagnostiske eller kliniske fund forbliver uændret og det er i et nyligt studie vist at 11 ud af 21 EC/ACT i lange tubulære knogler regredierede under en mindst 12 måneder lang opfølgningsperiode (33) med aftagende størrelse af bruskør, som blev erstattet af fedtmarv. Det er dog et lille retrospektivt studie, som kun omfattede histologisk konfirmation ved 2 patienter. I et nyligt studie omfattende 347 patienter med EC er der ikke rapporteret regression (23) og regressionspotentialet er således usikkert.

For de relativt hyppigt forekommende enkondromer opdaget ved MR-skanning af knæ- og skulderled er der i Birmingham udarbejdet en MR-opfølgning-algoritme, som er valideret (23). Denne algoritme er overvejende udarbejdet med henblik på hvilke patienter, der bør visiteres til tumorspecialist. Dette gælder uanset størrelse alle tumorer med generaliseret endostal scalloping, hvilket er defineret til mere end 10% af den tubulære knogles cirkumferens. Det er dog også beskrevet hvorledes tumorer, som håndteres decentralt anbefales kontrolleret. Der anbefales her opfølgning af tumorer >4 cm med endosteal scalloping <10% af den tubulære knogles cirkumferens efter 1 og 3 år mhp. ændringer der indikerer henvisning til specialist (23). For tumorer >4 cm uden endostal scalloping anbefales 3 års kontrol mhp. ændringer, der indikerer henvisning til specialist, hvis ikke afsluttes patienten. Der anbefales ikke opfølgning af tumorer <4 cm hvis der ikke er endostal scalloping og ved fokal scalloping anbefales 3 års kontrol. Er der da ændringer henvises patienten til specialist og hvis ikke afsluttes patienten. Det er en besnærende algoritme, som bør efterprøves i det danske sundhedsvæsen, idet det er alt afgørende at tumorerne klassificeres korrekt medførende en korrekt visitering til tumorspecialist. Der er dog desværre ikke taget hensyn til dybden af scalloping, som i næsten alle andre studier siden Murphey's studie fra 1998 (1) er vist at have prognostisk betydning.

Patientværdier og – præferencer

Generelt er en MR-skanning uden anvendelse af intravenøst kontrast en patientvenlig undersøgelse, som kan give patienten en større sikkerhed for korrekt diagnose hvis røntgenundersøgelse viser mulige maligne forandringer i enkondromet.

Rationale

Der er enighed i litteraturen om, at enkondromer har et potentiale for malign transformering og at endosteal scalloping >2/3 af cortex tykkelse varsler mulig transformering. Der er generelt enighed om at enkondromer <2 cm ikke har betydning, hvis de er uden kontakt til cortex, men der er ikke enighed om hvilken størrelsesgrænse der evt. kan anvendes som suspekt tegn på malignitet. Der er enighed om, at suspekterede enkondromer skal følges mhp. udvikling af kondrosarkom, men ikke hvor hyppigt og hvor længe. MR-skanning betragtes generelt som den bedste metode til kontrol af enkondromer.

Bemærkninger og overvejelser

Ovenstående anbefalinger forudsætter, at der ved tilstedeværelsen af malignitetssuspekterede forandringer i et enkondrom enten visiteres til sarkomcenter mhp. biopsi eller monitorering i specialiseret regi. Desuden at enkondromer, som ikke har tegn på aggressivitet kontrolleres i regionalt regi med MR-skanning. Det er uvist i hvor høj grad dette er rutine i klinisk praksis.

Der findes umiddelbart ingen logistiske udfordringer i at efterleve anbefalingerne, som dog kan betyde flere MR-skanninger på de radiologiske afdelinger.

Solitære osteokondromer (exostoser)

9. **Malignitet skal mistænkes ved en bruskkappe ≥ 2 cm ved MR/CT-skanning, bløddelskomponent, knogledestruktion, nytilkomne smerter eller hurtig vækst (C). Patienter med sådanne forandringer skal henvises til et sarkomcenter.**
10. **Nyopdagede solitære osteokondromer skal udredes med MR-skanning (alternativt CT), hvis der er tvivl om den benigne diagnose ved røntgenundersøgelse (B).**
11. **Der er ikke behov for kontrol af benigt udseende solitære osteokondromer i de lange rørknogler, men kontrol skal i udvalgte tilfælde overvejes ved større tumorer i bækkenet (C).**

Litteratur og evidensgennemgang

Billeddiagnostiske tegn på benign versus malignisering af solitære osteokondromer

OC er ofte asymptomatisk og opdages tilfældigt, f.eks. i forbindelse med undersøgelse for traumatisk forandringer. Billeddiagnostik består et OC af to komponenter: en ossøs stilk, som er i kontinuitet med den underliggende knogle og en tynd bruskkappe. Den typiske lokalisation er ved metafysen af lange rørknogler, især knæært, men OC findes også trunkusært (f.eks. i bækkenet og på skapula), hvor brusktumorer dog hyppigere er maligne.

OC, som har benignt udseende ved røntgenundersøgelse kræver ikke supplerende MR-skanning. I et studie af DeBuckleer et al. 1996 (13) omfattende 30 osteokondromer fandtes ingen diagnostisk værdi af MR-skanning i forhold til røntgenundersøgelse, hvorfor supplerende MR-skanning ved osteokondromer kun anbefales hvis der er mistanke om malign transformering.

Risikoen for malign transformering er rapporteret til 1-1,7% (5, 34). Der foreligger kun sparsom litteratur vedrørende opfølgning af osteokondromer samt tegn på malign transformering. Ved gennemgang af litteraturen er der identificeret fem publikationer med relevans for emnet. Det drejer sig om tre retrospektive patientserier samt to reviews.

Tsuda et al. (35) undersøgte retrospektiv 51 patienter med sekundært CS udgående fra OC, dog var 47% af patienterne kendt med multiple kartilaginøse exostoser (MHE). Den hyppigste lokalisation for sekundært CS var bækkenet (59%), og alle fire patienter som døde af sygdommen havde bækkentumorer. Alle patienter som havde fået foretaget MR-skanning, havde en bruskkappe >2 cm, og følgende karakteristika beskrives som malignsuspekter: bruskkappe >2 cm på MR, bløddelskomponent, knogledestruktion, nyttilkomne smerter eller hurtig vækst [3b].

Bernard et al. (36) undersøgte retrospektivt MR-skanninger på 101 patienter (67 OC, 34 sek. CS) for tykkelsen af bruskkappen og fandt ved MR høj sensitivitet (100%) og specificitet (98%) med cut-off for bruskkappen på ≥ 2 cm indikerende CS [3b].

Ahmed et al. (36) undersøgte retrospektivt 107 patienter med sekundære kondrosarkomer, 61 udgået fra solitære osteokondromer, 46 ved MHE. Der var radiologiske undersøgelser tilgængelige til review for 71 patienters vedkommende, røntgen for 69, CT 29 og MR 6 patienters vedkommende. I overensstemmelse med Tsuda et al. fandt de følgende radiologiske tegn på malignisering: 1) Uregelmæssig overflade (var den bedste prædikator for sarkomatøs degenerering, 2) Inhomogen mineralisering med lytiske områder i eksostosen og 3) Ledsagende bløddelsproces, ofte indeholdende spættet forkalkninger. Der angives data vedr. bruskkappe tykkelse for 39 tumorer vedkommende; var middel 3,9 cm (spredning 0.5-15 cm).

Lin et al. samler i deres review 7 studier med i alt 181 patienter med sekundært CS udgående fra solitære OC, inkluderende Ahmed-studiet (37, 38). Risikoen for udvikling af sekundært CS i solitær OC estimeres til <1%, og generelt fandt man en god prognose for denne type CS med lav metastaseringsgrad og 5-års-overlevelse på ca. 90% [3a]. En bruskkappe på >1cm beskrives som suspekt, især ved vækst af bruskkappen. Der anbefales at overveje almindelig røntgenkontrol ved store solitære OC i bækkenet. CT og MR er dog rapporteres værdifuld til vurdering forandringer i anatomisk komplekse områder såsom bækken, ribben og columna, og må vurderes som alternativer afhængig af tumorudseende og beliggenhed.

Patientværdier og – præferencer

Generelt er en MR-skanning en patientvenlig undersøgelse, som kan give patienten en større sikkerhed for en korrekt diagnose hvis røntgenundersøgelse viser mulige maligne forandringer i osteokondromet.

Rationale

Der er enighed i litteraturen om, at bruskkappen har en afgørende betydning for at afgrænse benigne OC fra sekundære CS. Der konkluderes derfor at en MR- eller CT-skanning er nødvendigt for korrekt bestemmelse af bruskkappen i tvivlstilfælde.

Risikoen for malignisering i de lange rørknogler estimeres til at være minimal. Dog er sekundær CS udgående fra solitær OC overrepræsenteret i bækkenet, hvorfor der må overvejes kontrol af disse.

Bemærkninger og overvejelser

Ovenstående anbefalinger forudsætter, at der ved malignitetssuspekterede forandringer ved røntgenundersøgelse suppleres med MR-skanning, specielt i anatomisk komplekse regioner for at udelukke malignitetstegn. Det er uvist i hvor høj grad dette er rutine i klinisk praksis.

Der findes umiddelbart ingen logistiske udfordringer i at efterleve anbefalingerne, som dog kan betyde flere MR-skanninger på de radiologiske afdelinger.

4. Referencer

1. Murphey MD, Flemming DJ, Boyea SR, Bojescul JA, Sweet DE, Temple HT. Enchondroma versus chondrosarcoma in the appendicular skeleton: differentiating features. *Radiographics*. 1998;18(5):1213-37; quiz 44-5.
2. Brien EW, Mirra JM, Kerr R. Benign and malignant cartilage tumors of bone and joint: their anatomic and theoretical basis with an emphasis on radiology, pathology and clinical biology. I. The intramedullary cartilage tumors. *Skeletal Radiol*. 1997;26(6):325-53.
3. Horvai A, Unni KK. Premalignant conditions of bone. *J Orthop Sci*. 2006;11(4):412-23.
4. Altay M, Bayrakci K, Yildiz Y, Ereku S, Saglik Y. Secondary chondrosarcoma in cartilage bone tumors: report of 32 patients. *J Orthop Sci*. 2007;12(5):415-23.
5. Murphey MD, Choi JJ, Kransdorf MJ, Flemming DJ, Gannon FH. Imaging of osteochondroma: variants and complications with radiologic-pathologic correlation. *Radiographics*. 2000;20(5):1407-34.
6. Doyle LA. Sarcoma classification: an update based on the 2013 World Health Organization Classification of Tumors of Soft Tissue and Bone. *Cancer*. 2014;120(12):1763-74.
7. Grainger R, Stuckey S, O'Sullivan R, Davis SR, Ebeling PR, Wluka AE. What is the clinical and ethical importance of incidental abnormalities found by knee MRI? *Arthritis Res Ther*. 2008;10(1):R18.
8. Stomp W, Reijniere M, Kloppenburg M, de Mutsert R, Bovee JV, den Heijer M, et al. Prevalence of cartilaginous tumours as an incidental finding on MRI of the knee. *Eur Radiol*. 2015;25(12):3480-7.
9. Walden MJ, Murphey MD, Vidal JA. Incidental enchondromas of the knee. *AJR Am J Roentgenol*. 2008;190(6):1611-5.
10. Hong ED, Carrino JA, Weber KL, Fayad LM. Prevalence of shoulder enchondromas on routine MR imaging. *Clin Imaging*. 2011;35(5):378-84.
11. Skeletal Lesions Interobserver Correlation among Expert Diagnosticians Study G. Reliability of histopathologic and radiologic grading of cartilaginous neoplasms in long bones. *J Bone Joint Surg Am*. 2007;89(10):2113-23.
12. Potter BK, Freedman BA, Lehman RA, Jr., Shawen SB, Kuklo TR, Murphey MD. Solitary epiphyseal enchondromas. *J Bone Joint Surg Am*. 2005;87(7):1551-60.
13. De Beuckeleer LH, De Schepper AM, Ramon F. Magnetic resonance imaging of cartilaginous tumors: is it useful or necessary? *Skeletal Radiol*. 1996;25(2):137-41.
14. Mulligan ME. How to Diagnose Enchondroma, Bone Infarct, and Chondrosarcoma. *Curr Probl Diagn Radiol*. 2019;48(3):262-73.

15. Douis H, Parry M, Vaiyapuri S, Davies AM. What are the differentiating clinical and MRI-features of enchondromas from low-grade chondrosarcomas? *Eur Radiol.* 2018;28(1):398-409.
16. Ferrer-Santacreu EM, Ortiz-Cruz EJ, Diaz-Almiron M, Pozo Kreilinger JJ. Enchondroma versus Chondrosarcoma in Long Bones of Appendicular Skeleton: Clinical and Radiological Criteria -A Follow-Up. *J Oncol.* 2016;2016:8262079.
17. Crim J, Schmidt R, Layfield L, Hanrahan C, Manaster BJ. Can imaging criteria distinguish enchondroma from grade 1 chondrosarcoma? *Eur J Radiol.* 2015;84(11):2222-30.
18. Douis H, Jeys L, Grimer R, Vaiyapuri S, Davies AM. Is there a role for diffusion-weighted MRI (DWI) in the diagnosis of central cartilage tumors? *Skeletal Radiol.* 2015;44(7):963-9.
19. Herget GW, Strohm P, Rottenburger C, Kontry U, Krauss T, Bohm J, et al. Insights into Enchondroma, Enchondromatosis and the risk of secondary Chondrosarcoma. Review of the literature with an emphasis on the clinical behaviour, radiology, malignant transformation and the follow up. *Neoplasma.* 2014;61(4):365-78.
20. Choi BB, Jee WH, Sunwoo HJ, Cho JH, Kim JY, Chun KA, et al. MR differentiation of low-grade chondrosarcoma from enchondroma. *Clin Imaging.* 2013;37(3):542-7.
21. De Coninck T, Jans L, Sys G, Huysse W, Verstraeten T, Forsyth R, et al. Dynamic contrast-enhanced MR imaging for differentiation between enchondroma and chondrosarcoma. *Eur Radiol.* 2013;23(11):3140-52.
22. Janzen L, Logan PM, O'Connell JX, Connell DG, Munk PL. Intramedullary chondroid tumors of bone: correlation of abnormal peritumoral marrow and soft-tissue MRI signal with tumor type. *Skeletal Radiol.* 1997;26(2):100-6.
23. Davies AM, Patel A, James SL, Botchu R. A retrospective validation of an imaging protocol for the management of solitary central cartilage tumours of the proximal humerus and around the knee. *Clin Radiol.* 2019;74(12):962-71.
24. Bui KL, Ilaslan H, Bauer TW, Lietman SA, Joyce MJ, Sundaram M. Cortical scalloping and cortical penetration by small eccentric chondroid lesions in the long tubular bones: not a sign of malignancy? *Skeletal Radiol.* 2009;38(8):791-6.
25. Fayad LM, Ahlawat S, Khan MS, McCarthy E. Chondrosarcomas of the hands and feet: A case series and systematic review of the literature. *Eur J Radiol.* 2015;84(10):2004-12.
26. Gajewski DA, Burnette JB, Murphey MD, Temple HT. Differentiating clinical and radiographic features of enchondroma and secondary chondrosarcoma in the foot. *Foot Ankle Int.* 2006;27(4):240-4.
27. Kendell SD, Collins MS, Adkins MC, Sundaram M, Unni KK. Radiographic differentiation of enchondroma from low-grade chondrosarcoma in the fibula. *Skeletal Radiol.* 2004;33(8):458-66.
28. De Beuckeleer LH, De Schepper AM, Ramon F, Somville J. Magnetic resonance imaging of cartilaginous tumors: a retrospective study of 79 patients. *Eur J Radiol.* 1995;21(1):34-40.
29. Jesus-Garcia R, Osawa A, Filippi RZ, Viola DC, Korukian M, de Carvalho Campos Neto G, et al. Is PET - CT an accurate method for the differential diagnosis between chondroma and chondrosarcoma? *Springerplus.* 2016;5:236.
30. Subhawong TK, Winn A, Shemesh SS, Pretell-Mazzini J. F-18 FDG PET differentiation of benign from malignant chondroid neoplasms: a systematic review of the literature. *Skeletal Radiol.* 2017;46(9):1233-9.

31. Wilson RJ, Zumsteg JW, Hartley KA, Long JH, Mesko NW, Halpern JL, et al. Overutilization and Cost of Advanced Imaging for Long-Bone Cartilaginous Lesions. *Ann Surg Oncol*. 2015;22(11):3466-73.
32. Sampath Kumar V, Tyrrell PN, Singh J, Gregory J, Cribb GL, Cool P. Surveillance of intramedullary cartilage tumours in long bones. *Bone Joint J*. 2016;98-B(11):1542-7.
33. Chung BM, Hong SH, Yoo HJ, Choi JY, Chae HD, Kim DH. Magnetic resonance imaging follow-up of chondroid tumors: regression vs. progression. *Skeletal Radiol*. 2018;47(6):755-61.
34. Florez B, Monckeberg J, Castillo G, Beguiristain J. Solitary osteochondroma long-term follow-up. *J Pediatr Orthop B*. 2008;17(2):91-4.
35. Tsuda Y, Gregory JJ, Fujiwara T, Abudu S. Secondary chondrosarcoma arising from osteochondroma: outcomes and prognostic factors. *Bone Joint J*. 2019;101-B(10):1313-20.
36. Bernard SA, Murphey MD, Flemming DJ, Kransdorf MJ. Improved differentiation of benign osteochondromas from secondary chondrosarcomas with standardized measurement of cartilage cap at CT and MR imaging. *Radiology*. 2010;255(3):857-65.
37. Ahmed AR, Tan TS, Unni KK, Collins MS, Wenger DE, Sim FH. Secondary chondrosarcoma in osteochondroma: report of 107 patients. *Clin Orthop Relat Res*. 2003(411):193-206.
38. Lin PP, Moussallem CD, Deavers MT. Secondary chondrosarcoma. *J Am Acad Orthop Surg*. 2010;18(10):608-15.

5. Metode

Litteratursøgning

Litteratursøgningen er primært baseret på PubMed databasen med anvendelse af MeSH terms og brede søgestrategier med henblik på at finde relevante videnskabelige publikationer og evt. systematiske reviews publiceret efter 1990 og engelsksproget. Der er initialt lavet en grov selektion baseret på publikationernes titler efterfulgt af abstrakt gennemlæsning resulterende i inklusion af relevante publikationer til finlæsning foruden nyere reviews (se bilag 1 – søgestrategi; bilag 2 – flowcharts). Dette er suppleret med gennemgang af relevante referencer i de gennemlæste artikler samt for valide studiers vedkommende opfølgning via søgning efter citeringer med anvendelse af Web of Science.

Der er også søgt efter guidelines, men der findes ikke guidelines med relevans for emnet.

Litteraturgennemgang

Litteraturgennemgang er foretaget af Kolja Weber og Anne Grethe Jurik. Det er primært original videnskabelig litteratur, der danner grundlaget for denne retningslinje. Der er udarbejdet evidensstabeller, som opsummerer publikationernes evidensgrundlag (se bilag 3 - evidensstabeller). Evidensniveauer og gradering af anbefalingens styrke er baseret på skema iht. Oxford 2009.

Formulering af anbefalinger

Anbefalingerne er udformet og formuleret i samarbejde mellem Kolja Weber, Anne Grethe Jurik og Bjarne Hauge Hansen. Retningslinjen vil blive forelagt øvrige medlemmer af Dansk Sarkom Gruppe (DSG) i januar 2020 til endelig godkendelse. Hvor der ikke har været evidens bygger anbefalingerne på ekspertkonsensus.

Interessentinvolvering

Der har ikke været patienter, andre ikke-DSG medlemmer eller andre ikke-DMCG'er involveret i udarbejdelsen af denne retningslinje.

Høring og godkendelse

Retningslinjen vil blive sendt til høring blandt DSG's medlemmer forud for DSG's årsmøde primo januar 2020. Retningslinjen vil blive forelagt og diskuteret ved DSG's årsmøde og forventes efterfølgende godkendt af DSG's medlemmer og bestyrelse.

Anbefalinger, der udløser betydelig merudgift

Ingen af ovenstående anbefalinger vurderes at udløse betydelige merudgifter.

Behov for yderligere forskning

Der er i høj grad behov for yderligere undersøgelser inden for udredning og opfølgning af kondrogene tumorer. Der er behov for studier med større og mere homogene patientpopulationer, hvor patienterne standardmæssig bliver kontrolleret, så den reelle maligniseringsrisiko ved enkondromer og osteokondromer kan klarlægges.

Desuden mangler der bedre evidens for tegn på malignitet i intraossøse brusk tumorer. Dette vil også lette beslutningen og rådgivningen af patienter mhp. eventuel operativt indgreb betydeligt.

Forfattere

- Kolja Weber, tumorortopædi, afdelingslæge, Rigshospitalet
- Anne Grethe Jurik, muskuloskeletal radiologi, professor, overlæge, Aarhus Universitetshospital
- Bjarne Hauge Hansen, tumorortopædi, overlæge, Aarhus Universitetshospital

Der er ingen af forfattere der har nogen interessekonflikter.

6. Monitoreringsplan

Standarder og indikatorer

Efter implementering af retningslinjen ville det være relevant at monitorere, hvor ofte der bliver konstateret tumorvækst, hvornår dette sker i forløbet, og hvor ofte en billeddiagnostisk malignitetsmistanke bliver bekræftet af histologien.

Plan for audit og feedback

Retningslinjen skal med passende intervaller opdateres ud fra nationale og internationale publicerede data.

7. Bilag

Bilag 1 – Søgestrategi

Søgeprotokol

Titel (på retningslinje)	<i>Solitære enkondromer og osteokondromer Udredning og opfølgning med henblik på malignisering</i>
DMCG	DSG
Kontakt med metodespecialist	Nej
Senest udfyldt	20/12/2019

<i>Afgrænsning af emne</i>	
Baggrund	<i>Solitære enkondromer og osteokondromer Udredning og opfølgning med henblik på malignisering</i>
Inklusions- og eksklusionskriterier	Publikationsdato (periode): 1990-2019 Sprog: Engelsk <i>Publikationstyper: Guidelines, reviews, originale artikler</i>

Emneord	Populationen¹	Intervention¹	Sammenligningsintervention¹	Outcomes¹
Engelsk <i>Alle tænkelige søgeord bør indsættes.</i>	<i>Chondroma, enchondroma, osteochondroma, exostosis chondrosarcoma diagnostic imaging magnetic resonance imaging</i>	<i>Diagnose, diagnosis, control, follow-up, follow up</i>	<i>Clinical trials</i>	<i>Findings in favor of malignancy, method of follow up, interval of follow up.</i>

¹ Se vejledning for Valg af tema for yderligere eksempler og beskrivelse af 'Population', 'Intervention', 'Sammenligningsintervention' og 'Outcome'. Der er ikke søgt på outcome.

Søgning efter guidelines

Databaser (Guidelines)	Dato for søgning	Ansvarlig for søgningen
G-I-N International http://www.g-i-n.net/library/international-guidelines-library	12/12/2019 No relevant hits	KW
NICE (UK) https://www.nice.org.uk/guidance/	12/12/2019 No relevant hits	KW
Scottish Intercollegiate Guidelines Network (SIGN) http://www.sign.ac.uk/our-guidelines.html	12/12/2019 No relevant hits	KW
Cochrane	12/12/2019 No relevant hits	KW

Søgning efter systematiske reviews

Databaser (systematiske reviews)	Dato for søgning	Ansvarlig for søgningen
Pubmed	12+13/11/2019 10/12/2019	KW/AGJ

Søgning efter primærlitteratur (fx randomiserede kontrollerede forsøg)

Databaser (primær litteratur)	Dato for søgning (dd/mm/åååå)	Ansvarlig for søgningen (navn(e))
Pubmed	12+13/11/2019	KW/AGJ
Web of Science	10/12/2019	

Søgestrategier

Guidelines søgning: Søgning på de forskellige guidelines blev foretaget d. 12.12.2019.

Pubmed søgning: Søgestreng anvendt til at søge reviews og original artikler.

Enkondromer:

Søgning er sidst foretaget d. 13.11.2019 og 10.12.2019:

("Chondroma"[Mesh]) OR (Enchondroma) OR (Chondroma)) AND ("1990/01/01"[Date - Publication]: "3000"[Date - Publication]) AND (diagnosis OR follow up OR control)

Søgninger er sidst foretaget d. 10.12.2019:

1: ("Chondroma"[Mesh]) AND "Chondrosarcoma"[Mesh] AND (("1990/01/01"[PDat] : "2019/12/10"[PDat]) AND (Humans[Mesh] AND English[lang]))

2: ("Chondroma"[Mesh]) AND "Diagnostic Imaging"[Mesh] AND (("1990/01/01"[PDat] : "2019/12/10"[PDat]) AND Humans[Mesh] AND English[lang]))

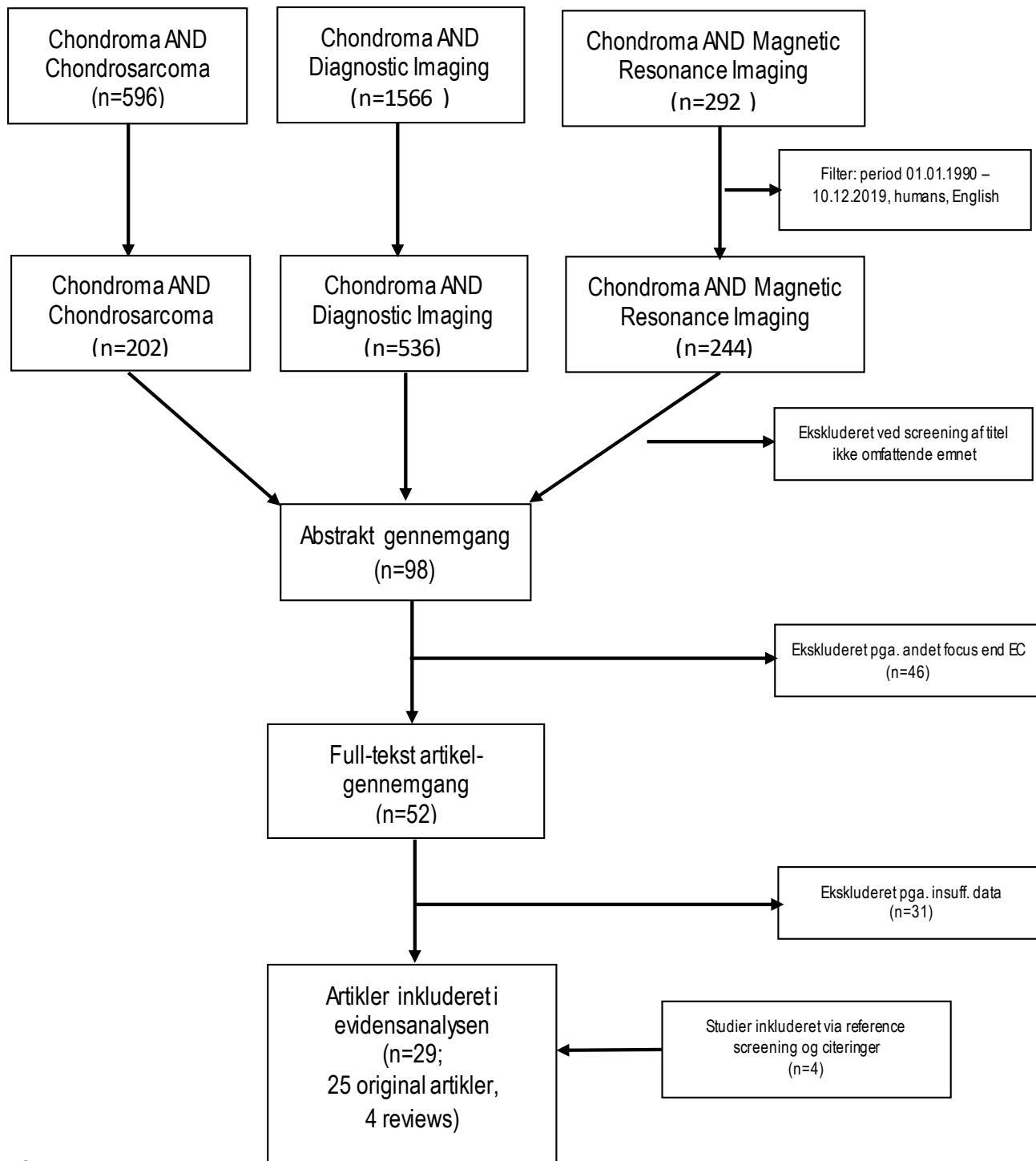
3: ("Chondroma"[Mesh]) AND "Magnetic Resonance Imaging"[Mesh] AND (("1990/01/01"[PDat] : "2019/12/10"[PDat]) AND Humans[Mesh] AND English[lang]))

Osteokondromer: Søgning sidst foretaget d. 13.11.2019

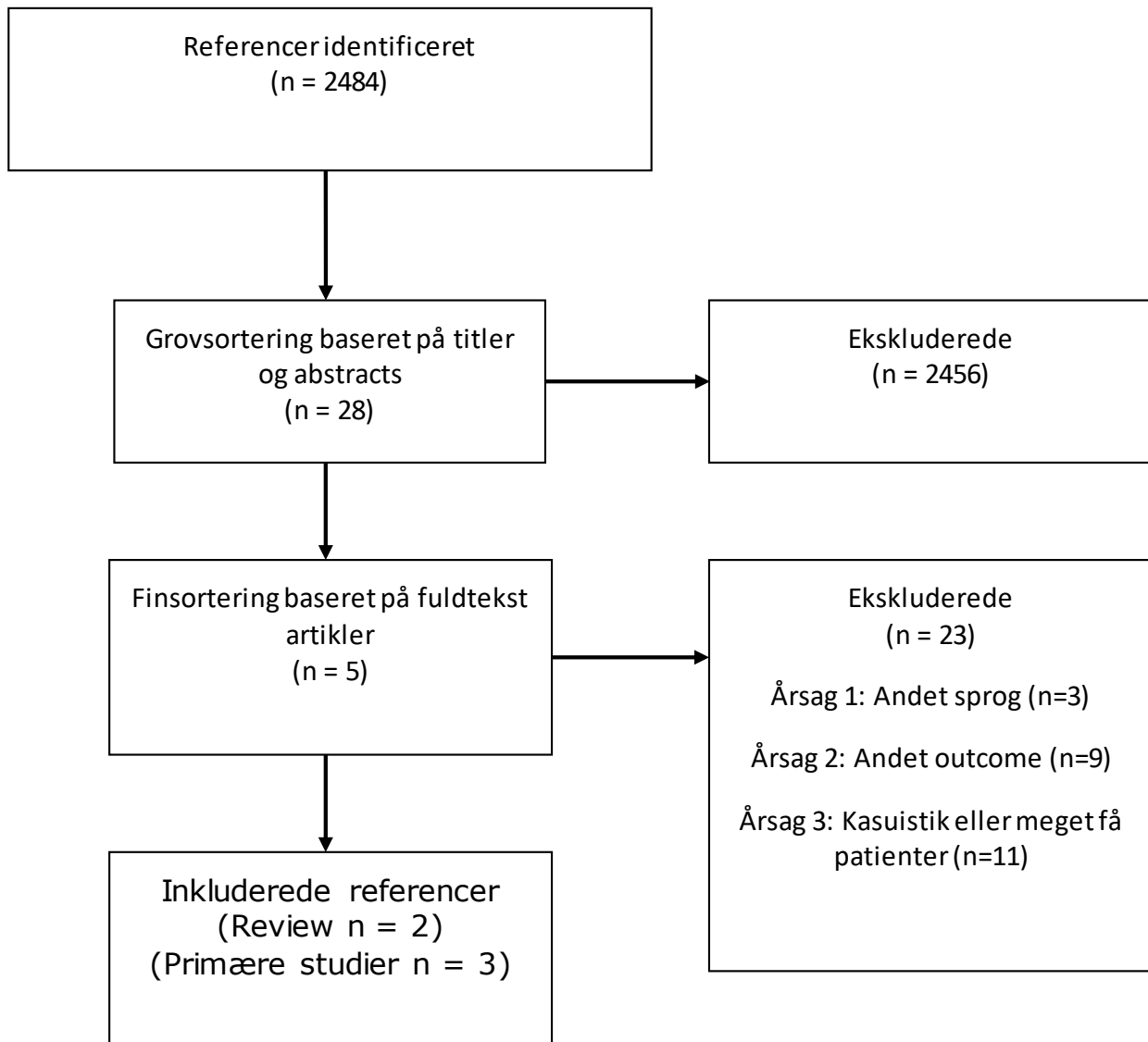
("osteochondroma"[Mesh]) OR osteochondroma[Title/Abstract] OR exostosis[Title/Abstract] AND (diagnosis OR follow up OR control) AND ("1990/01/01"[Date - Publication] : "3000"[Date - Publication])

Pubmed søgningerne er suppleret med gennemgang af relevante referencer i de gennemlæste artikler samt for valide studiers vedkommende opfølgning via søgning efter citeringer med anvendelse af Web of Science.

Bilag 2 – Flowcharts
Enkondromer



Osteokondromer



Bilag 3 – Evidenstabeller

Evidenstabel solitære enchondromer

DMCG: DSG		Retningslinjens emnetitel: Solitære enchondromer og osteochondromer. Udredning og opfølgning med henblik på malignisering						
Forfatter/ kilde	År	Undersøgelses-type/design	Under-søgelses kvaliteten jf. Oxford	Intervention	Sammenlignings intervention	Patient-population	Resultater (outcome)	Kommentarer
Davis et al. (1)	2019	Retrospektiv	3a	Differentiering EC og ACT/CS	Opfølgning	347 patienter	Algoritme mhp. opfølgning	
Afonso et al. (2)	2019	Review	3a	Differentiering EC og ACT samt opfølgning	Ingen	Ingen	Identificeret flere malignitetstegn.	Anbefaler MR efter 6-12 måneder, herefter årlig MR eller rtg. afhængig af udseende, >5 cm årligt, <5 cm hvert andet år
Mulligan et al. (3)	2019	Review	3a	Differentiering EC og ACT	Ingen	Ingen	tumorer <1 cm kræver ikke kontrol. CT kan bruges ved tvivl om scalloping.	Gennemgår alle billeddiagnostiske modaliteter
Douis et al. (4)	2018	Retrospektiv, case-kontrol us.	3b	Differentiering EC, ACT og CS	Histopatologi af CS tumorer	60 patienter, 27 EC, 15 grad 1 CS, 8 high grade CS, 10 ukendt grad	Dyb endosteal scalloping >2/3 er det mest sensitive radiologiske tegn på CS	Kun endosteal scalloping, kortikal destruktion, knogleekspansion og bløddelsproces kunne differentiere mellem EC og CS. Dynamic contrast-enhanced MR havde ingen værdi
Chung (5)	2018	Retrospektiv observationsstudie	4	Kontrol af EC og ACT	Opfølgning min. 12 mdr. Histologi af 2 EC	21 EC eller ACT	52% regredierer, 24% progredierer, 26% er stationære	Kun histologisk konfirmation ved 2 EC
Subhawong et al. (6)	2017	Review	3a	Differentiering EC/ACT fra grad 2/3 CS		166 patienter; 65 benigne EC/OC, 101 maligne	SUVmax significant lavere for benigne end for maligne tumorer.	SUVmax under 2 understøtter benign diagnose medens højere SUVmax indikerer malign tumor
Jesus-Carcia et al. (7)	2016	Prospektivt studie	3b	Differentiering EC fra CS	Opfølgning 14-76 mdr., middel 38 mdr.	36 patienter, 17 EC, 19 CS	SUVmax significant lavere for benigne end for maligne tumorer.	SUVmax under 2 understøtter benign diagnose medens højere SUVmax indikerer malign tumor

(8)	Deckers et al.	2016	Retrospektivt studie	3b	Opfølgning af EC og ACT. 8 pts. opereret	Opfølgning 20-76 mdr. (middel 41 mdr.) med klinik, MR, rtg +histologi ved 8 opereret	49 patienter, 2ACT, 47 EC	Kun 2 tumorer vokser, er ACT som måler 3,8 og 4,6 cm. Kun 1 tumor < 2 cm, som var et hæmangiom.	Anbefaler MR kontrol årligt uanset tumorstørrelse. Hvis ingen ændring efter mindst to år, kontrol hver 2.-3. år. 47% af tumorerne er 2-5 cm.
(9)	Sampath Kumar et al.	2016	Retrospektivt studie	3b	Opfølgingsstudie	ACT versus latent tumor (EC) ved MR/CT, rtg. og skintigrafi ved 11, histologi ved 7 af 46 fulgt min. 3 år	98 patienter fulgt 1 år, 46 fulgt min. 3 år	En tumor vækst >6mm er tegn på aktiv/aggressiv tumor	Anbefaler MR kontrol efter 1 år. Ved stationære forhold yderligere kontrol efter yderligere 2 år
(10)	Ferrer-Santacreu et al.	2016	Prospektivt studie	3b	Differentiering EC og ACT. Point system for tumor aggressivitet	EC versus LGCS ved klinik, MR, rtg, CT, skintigrafi. Histologi på alle Opfølgning 3 år	133 patienter	Behandlings-flowchart iht. point system. Identificerer flere malignitetstegn.	Arbejder med en aggressivitetsscore hvor smerter/smerter ved palpation, kortikal involvering ved Rtg, CT, MR og Tc99 traceroptag ved skintigrafi \geq iliaca ant sup. Ved en score >5 havde 50% malignitet
(11)	Stomp et al.	2015	Kohorte-/prævalensstudie	2b	MR af knæ mhp. prævalens af EC og ACT	46 EC versus ACT ved 2 års opfølgning / eller dynamisk MR 3 af 8 tumorer >2 cm var ACT	1285 patienter	49 kartilaginøse tumorer / 44 patienter (estimeret prævalens 2,8%)	Anbefaler ikke kontrol til tumorer under 2 cm uden kortikal involvering eller deep endosteal scalloping
(12)	Crim et al.	2015	Retrospektivt studie	3b	Differentiering EC og ACT.	EC versus borderline CS versus CS Opfølgning min. 5 år	53 patienter, 32 EC; 6 borderline CS, 12 CS	Kortikal fortykkelse og knogleekspansion var sjældne men specifikke tegn på ACT	Billederne læst uafhængigt af to radiologer. Der var lav rate af korrekte diagnoser og høj inter-rater variabilitet
(13)	Douis et al.	2015	Tværsnitsundersøgelse	3b	Differentiering EC, ACT og CS.	Vurdering af radiologisk metode	52 tumorer, 24 EC, 5 ACT, 15 grad 1 CS, 3 grad 2, 2 grad 3 og 3 dedif. CS	DWI med ADC kvantificering kan ikke skelne EC, ACT og højmaligne tumorer	Et radiologisk metodestudie
(14)	Wilson et al.	2015	Retrospektivt studie	3b	Klinik og rtg med vurdering af behov for MR/CT og/eller skintigrafi	Opfølgning min. 2 år	121 patienter, 105 EC, 19 CS	Der er overforbrug af avanceret radiologisk diagnostik	Beskriver algoritmer for hensigtsmæssig udredningsstrategi
(15)	Fajad et al.	2015	Retrospektivt studie	4	Deskriptiv karakteristik af CS perifert	Ingen	24 perifere CS	Maligne karakteristika: bløddelsmasse, ekspansivt udseende, kortikal destruktion, udtalt scalloping samt	

							involvering af falangesender	
Hergert et al. (16)	2014	Review	3a	Differentiering EC, ACT og CS	Ingen	Ingen	Behandlings-flowchart iht. klassifikationen	Anbefaler årlig kontrol klinisk og med MR af enchondromer i femur, humerus, skapula og bækken eller >6 cm størrelse.
Choi et al. (17)	2013	Retrospektivt studie	3b	Differentiering EC og ACT	Diagnoseme verificeret histologisk	34 patienter, 16 EC, 18 ACT	Maligne karakteristika: omgivende ødem/opladning, multilokulær opladning, epifysær involvering eller lokalisation til flade knogler, kortikal destruktion og bløddelsproces/opladning.	
De Coninck et al. (18)	2013	Retrospektivt studie	3b	Differentiering EC versus CS ved MR, DCE-MR og histologi	Opfølgning ca. 5 år	84 patienter, 67 EC, 17 CS	DCE kan øge den diagnostiske sikkerhed ved differentiering mellem EC og CS	Er et radiologisk metodestudie
Hong et al. (19)	2011	Kohorte-/prævalensstudie	3a	MR af skulderled mhp. prævalens af EC	Ingen	477 MR af skulderled, 10 EC svt. 2,1%	Alle EC er mindre end 2 cm og befinder sig <1,5 cm fra fysen	
Bui et al. (20)	2009	Case-serie	4	Deskriptiv karakteristik af ekscentrisk beliggende EC	Kun 2 fulgt; alle er benigne histologisk	11 ekscentrisk beliggende EC	Der kan være kortikal udynding ved benignt ekscentrisk beliggende EC	
Grainger et al. (21)	2008	Kohorte-/prævalensstudie	2b	MR af knæ mhp. prævalens af EC mm.	Ingen	MR af 132 patienter med knæledsartrose; 601 raske	Prævalens af EC ved artrose patienter på 2.3% og 0.8% ved raske	
Walden et al. (22)	2008	Kohorte-/prævalensstudie	2b	MR af knæ mhp. prævalens af EC	Ingen opfølgning	449 knæ, 434 patienter	Prævalensen af EC 2,9%; 23 EC, 57% <1 cm og 72% <1,5 cm fra fysen	

Altay et al. (23)	2007	Retrospektivt studie			Fulgt gennemsnitlig 57,3 mdr.	32 (ud af 627 patienter) har sekundært CS konfirmeret histologisk, 6 EC, 5 var grad 1	Verificeres malignt potentiale	
Gajewski et al. (24)	2006	Retrospektivt studie	3b	Differentiering EC versus CS i føddeme	Alle tumorer histologisk konfirmeret	34 EC, 14 sek. CS		Fodtumor over 5 cm ² på røntgen, kortikal destruktion og bløddelsmasse er malignitetssuspekte
Kendell et al. (25)	2004	Retrospektivt studie	3b	Differentiering EC versus CS i fibula	Alle tumorer histologisk konfirmeret	54 EC, 39 CS. Kun fibula	5 malignitets-suspekte tegn ved rtg.us: størrelse >4 cm, kortikalt brud, kortikal fortykkelse, periostal reaktion og bløddelsmasse	Tilstedeværelse af mere end et tegn styrker malignitetssuspicio
Murphy et al. (26)	1998	Retrospektivt studie	3b	Differentiering EC versus CS	EC ikke fulgt, 15 CS fulgt 5 år	187 patienter; 92 EC, 95 CS	Maligne karakteristika: endostal scalloping over 2/3 af cortex dybden og/eller udbredning af scalloping >2/3 af tumors udstrækning, kortikal desruktion, bløddelsproces og periostal reaktion	
Janzen et al. (27)	1997	Retrospektivt studie	4	Differentiering EC versus CS	Tumorene er histologisk verificeret	10 EC, 13 CS	Peritumoralt ødem ses ved CS ikke ved EC	
De Beuckleer et al. (28)	1996	Retrospektivt studie	3b	Radiologisk sammenligning af MR i forhold til rtg.		68 patienter; 30 OC, 17 EC, 16 ACT, 5 CS	MR adderer diagnostisk værdi ved EC men ikke ved OC	
De Beuckleer et al. (29)	1995	Retrospektivt studie		Differentiering EC versus ACT		79 patienter; 32 OC, 16 EC, 23 CS,	Ring og buetformet kontrastopladning er relateret til CS	sensitivitet 92,3%, specificitet 76,5%

Forkortelser: ACT = atypisk brusk tumor; CS = kondrosarkom; EC = enkondrom; dedif. = dedifferentieret; LGCS = lav malignt kondrosarkom; OC = osteokondrom; rtg = røntgenundersøgelse.

Evidenstabel solitære osteokondromer

DMCG: DSG		Retningslinjens emne/titel: <i>Solitære encondromer og osteokondromer</i> Udredning og opfølgning med henblik på malignisering						
Forfatter/ kilde	År	Undersøgelses-type/design	Under-søgelses kvalitets jf. Oxford	Intervention	Sammenlignings intervention	Patent-population	Resultater (outcome)	Kommentarer
Afonso et al. (2)	2019	Review	3a	Differentialdiagnose OC og CS	Ingen	Ikke angivet	Diagnose bedst på MR. Tegn på malignisering: Bruskklappe over 1,5-2cm i voksne, bløddelskomponent, knogledestruktion, smerter eller hurtig vækst.	Ingen anbefaling om opfølgning
Tsuda et al. (30)	2019	Retrospektiv	3b	Differentialdiagnose OC og CS	Ingen	51	Alle CS havde bruskklappe over 2cm. Øvrige tegn på malignisering: Bløddelskomponent, nyttilkomne smerter eller hurtig vækst	Biopsi var ikke pålidelig
Bernard et al. (31)	2010	Retrospektiv	3b	Differentialdiagnose OC og CS	CT og MR mhp måling af bruskappetykkelse	101; 67 EC og 34 sek. CS	Teknik til måling af bruskklappe. Med 2cm som cut-off var sens. og spec. hhv 100% og 98% på MR og 100% og 95% på CT	Interobserver agreement mellem 2 radiologer 88% for MR og 80% for CT
Lin et al. (32)	2010	Review	3a	Differentialdiagnose OC og CS	Ingen	7 studier med solitær OC med i alt 355 pt.	Risiko for sek. CS under 1%. God prognose for sek. CS	Anbefaler kun rtg. kontrol af store solitære OC i pelvis efter 1-2 år
Ahmed et al. (33)	2003	Kohortestudie		Beskrivelse af malignitets-karakteristika		(107) 61 sekundære CS	Uregelmæssig overflade, inhomogenitet og bløddelsproces maligne karakteristika	Anbefaler MR/CT i anatomisk komplekse områder