



Vulvacancer

Kirurgisk behandling - primær og recidiv
Patologisk anatomisk procedure

Version 1.2

GODKENDT

Faglig godkendelse

2. juni 2022 (DGCG)

Administrativ godkendelse

26. september 2022 (Sekretariatet for Kliniske Retningslinjer på Kræftområdet)

REVISION

Planlagt: 1. juni 2024

INDEKSERING

Vulvacancer, kirurgisk behandling

Indholdsfortegnelse

1. Anbefalinger (Quick guide).....	2
Kirurgisk behandling - Vulva	2
Kirurgisk behandling – Sentinel Node og radikal lymfadenektomi i lysken	2
Recidivkirurgi.....	3
Bivirkninger til kirurgisk behandling - rehabilitering.....	4
2. Introduktion	6
3. Grundlag	7
Kirurgisk behandling - Vulva	7
Kirurgisk behandling – Sentinel Node og radikal lymfadenektomi i lysken	9
Recidivkirurgi.....	17
Bivirkninger til kirurgisk behandling - rehabilitering.....	20
4. Referencer	22
5. Metode	29
6. Monitorering	30
7. Bilag	30
8. Om denne kliniske retningslinje.....	42

Nyt siden sidst (ændringslog)

Nyt siden version 1.0 og 1.1

Retningslinjeafsnit	Beskrivelse af ændring
Anbefalinger (Quick guide)	Figur 1. Stadie II tilføjet
Anbefalinger	Anbefaling 8 ændres til: Metastasesuspekterede lymfeknuder bør grovnålsbioperes præoperativt (D) Anbefaling 19 er tilføjet

1. Anbefalinger (Quick guide)

Kirurgisk behandling - Vulva

1. Der anbefales radikal lokal resektion af tumor i vulva med kirurgisk resektionsmargin på mindst 1 cm og en mikroskopisk margin på mindst 3 mm både i dybden og i alle sideflader. Mindre margin ved klitoris- og anusnære tumorer kan dog accepteres (D)
2. Ved resektion af tumor i vulva bør dVIN forandringer med-reseceres så vidt det er muligt (B)
3. Ved mikroskopisk tumor i resektionsmargin, anbefales re-resektion, under hensyntagen til vitale strukturer (D)
4. Ved dVIN i resektionsmargin, bør re-resektion overvejes under hensyntagen til de vitale strukturer hvis muligt, ellers bør patienten følges tæt og re-bioperes ved første kliniske kontrol (D)

Kirurgisk behandling – Sentinel Node og radikal lymfadenektomi i lysken

5. Lyske kirurgi bør udføres hos alle patienter, undtaget patienter med stadie IA, patienter hvor resektion i vulva ikke kan gøres radikalt, og patienter med dissemineret sygdom, hvor behandlingen i højere grad individualiseres (C)

6. Ved tumorer i midtlinjen eller < 1 cm fra midtlinjen, bør der foretages bilateral lyske kirurgi (C)
7. Ved unifokal tumor < 4 cm, uden klinisk suspekter lymfeknuder anbefales uni- eller bilateral Sentinel Node (B)
8. Metastasesuspekter lymfeknuder bør grovnålsbiopteres præoperativt (D)
9. Ved tumorer \geq 4 cm eller multifokale tumorer, anbefales uni- eller bilateral radikal inguinal lymfadenektomi(C)
10. Ved non-detektion af Sentinel Node eller ved makrometastase(r) i Sentinel Node, bør udføres radikal inguinal lymfadenektomi i den pågældende lyske (C)
11. Ved præoperativ positiv finnålsbiopsi fra en lymfeknude i lysken, anbefales uni- eller bilateral radikal inguinal lymfadenektomi(C)
12. Ved lateraliserede tumorer \geq 4 cm og ipsilaterale lymfeknudemetastaser, bør kontralateral lymfadenektomi overvejes (D)
13. Ved peroperativ mistanke om metastase i Sentinel Node, bør frysemikroskopi foretages. Hvis metastase i lysken bekræftes, bør radikal lymfadenektomi foretages i samme indgreb (D)
14. Når der udføres lymfadenektomi i lysken skal både de overfladiske og de dybe lymfeknuder fjernes (D)
15. Det anbefales at bevare vena saphena magna, hvis muligt (C)
16. I tilfælde af "bulky nodes" bør der foretages fuld lymfadenektomi i lysken (D)
17. Såfremt der er fjernet < 6 lymfeknuder ved lymfadenektomi, bør der foretages billeddiagnostik af lysken og patient diskuteres på MDT* (D)

*Der henvises til Figur 4.

Recidivkirurgi

Behandling af lokalt recidiv i vulva

18. Ved teknisk operabelt lokalt recidiv bør der foretages radikal lokal excision, hvor der tilstræbes 3 mm mikroskopisk tumorfri margen(C)

19. Hvis invasionsdybden er > 1 mm eller tumorstørrelse ≥ 2 cm men < 4 cm anbefales SN, såfremt dette ikke er udført tidligere på samme indikation, som ved primær kirurgi (se anbefaling 6 og 7) (D)
20. Ved lokalt recidiv med invasionsdybde på > 1 mm, hos patienter som tidligere kun har fået udført SN, udføres uni- eller bilateral lymfadenektomi (D)
21. Indikationer for postoperativ strålebehandling i vulva ved lokalt recidiv er de samme, som ved primær tumor, dog hos tidligere bestrålede patienter, kan opfølgning være eneste mulighed (D)
22. Forud for exenteration hos en tidligere bestrålet patient, bør der foretages grundig udredning og individuel vurdering med hensyntagen til patientens alder, komorbiditet og recidivets lokalisation og evt. spredning (B)

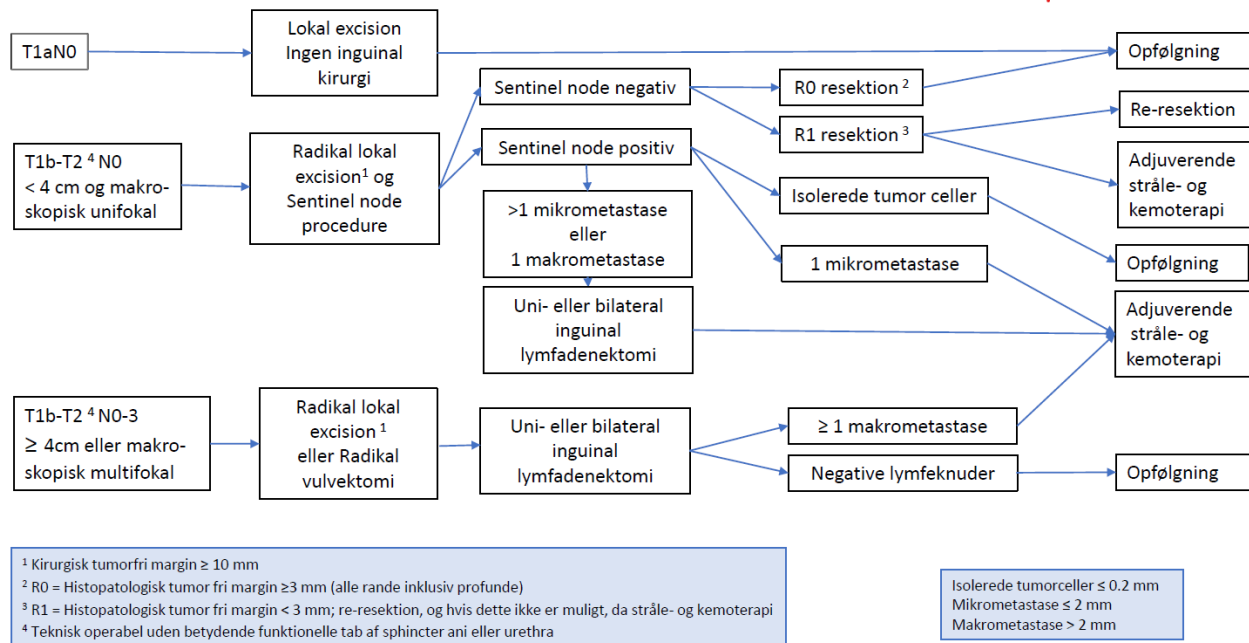
Behandling af recidiv i lysken

23. Man bør overveje radikal inguinal lymfadenektomi ved recidiv i lysken, hos patienter, som ikke tidligere har fået foretaget lymfadenektomi, så vidt det er teknisk muligt, efterfulgt af adjuverende strålebehandling hos strålenaive patienter (D)
24. Fjernelse af de metastatiske lymfeknuder bør overvejes ved recidiv i lysken, hos patienter, som tidligere har fået foretaget lymfadenektomi, så vidt det er teknisk muligt, efterfulgt af adjuverende strålebehandling hos strålenaive patienter (D)

Bivirkninger til kirurgisk behandling - rehabilitering

25. Ved lægefagligt begrundet behov skal der udarbejdes en genoptræningsplan til enten 'almen genoptræning', 'genoptræning på specialiseret niveau' eller 'rehabilitering på specialiseret niveau' (D)

Figur 1. Behandlingsstrategi ved lokaliseret vulvacancer



2. Introduktion

Denne retningslinje omfatter patienter med vulvacancer. Der forekommer ca. 120 nye tilfælde af vulvacancer årligt, svarende til 4-5% af alle gynækologiske cancers i Danmark. Den aldersstandardiserede incidens rate er 2 tilfælde per 100.000 kvinder per år og 39 ud af 100.000 kvinder lever med vulvacancer. Livstidsrisikoen er ca. 0,5 % og ca. 1 ud af 5 kvinder vil dø af deres sygdom. Vulvacancer rammer oftest ældre ko-morbide kvinder (medianalderen for sygdomsdebut er 65 år). Incidensen af vulvacancer er stigende blandt yngre kvinder under 50 år, hvilket tilskrives stigningen i infektioner med højrisiko human papillomvirus (HR-HPV) verden over.

Behandlingen af vulvacancer afhænger af primærtumors størrelse, lateralitet (afstand til midtlinjen), involvering af organer som klitoris, urethra, analsphincter, lymfeknudemetastaser i lysken og fjerne metastaser.

Standardbehandlingen af lokaliseret vulvacancer er radikal lokal excision af tumor i vulva samt undersøgelse af lymfeknuder i lysken enten ved Sentinel Node (SN) procedure eller radikal inguinal lymfadenektomi (IL).

Patienter, der har lokalavanceret, inoperabel vulvacancer med ikke-resektabel tumorindvækst i analsphincter, vagina eller urethra, tilbydes primær kemostrålebehandling med kurativ intention. Behandling af vulvacancer er behæftet med væsentlig risiko for komplikationer og senfølger.

Formål

Det overordnede formål med retningslinjen er at understøtte en evidensbaseret kræftindsats af høj og ensartet kvalitet på tværs af Danmark.

Patientgruppe

Patienter med nydiagnosticeret vulvacancer FIGO stadium I-III, undtaget inoperable patienter med lokal avanceret sygdom med tumorindvækst i analsphincter, vagina eller urethra.

Patienter med lokalt- og regionalt recidiverende vulvacancer. Alder og komorbiditet vil sjældent være kontraindikation for operation.

Målgruppe for brug af retningslinjen

Denne retningslinje skal primært understøtte det kliniske arbejde og udviklingen af den kliniske kvalitet, hvorfor den primære målgruppe er klinisk arbejdende sundhedsprofessionelle i det danske sundhedsvæsen.

Retningslinjen er især relevant for gynækologiske speciallæger samt på centre med højtspecialiseret funktion inden for udredning og behandling af vulvacancer.

3. Grundlag

Kirurgisk behandling - Vulva

1. Der anbefales radikal lokal resektion af tumor i vulva med kirurgisk resektionsmargin på mindst 1 cm og en mikroskopisk margin på mindst 3 mm både i dybden og i alle sideflader. Mindre margin ved klitoris- og anusnære tumorer kan dog accepteres (D)
2. Ved resektion af tumor i vulva bør dVIN forandringer med-reseceres så vidt det er muligt (B)
3. Ved mikroskopisk tumor i resektionsmargin, anbefales re-resektion, under hensyntagen til vitale strukturer (D)
4. Ved dVIN i resektionsmargin, bør re-resektion overvejes under hensyntagen til de vitale strukturer hvis muligt, ellers bør patienten følges tæt og re-bioperes ved første kliniske kontrol (D)

Litteratur og evidensgennemgang

Disse anbefalinger er vejledende, og følger den af ESGO (European Society of Gynecological Oncology) udarbejdede Vulvar Cancer Guidelines – 2017. Der er foretaget litteratursøgning med følgende søgeord: vulva cancer, resektion, vulvektomi.

Generelt gælder, at de fleste studier om kirurgiske principper for behandling af vulvacancer er små serier fra én afdeling, enten prospektivt eller retrospektivt opgjort. Der findes kun få randomiserede studier, der sammenligner forskellige kirurgiske tilgange og måler på resultaterne af disse tilgange.

Standardbehandling af lokaliseret vulvacancer er radikal lokal excision af tumor i vulva.

Vulvacancer stadie IA

Vulvacancer stadie IA er karakteriseret ved en invasionsdybde ≤ 1 mm og største tumor diameter ≤ 2 cm.

Disse tumorer diagnosticeres ofte tilfældigt i vulvaresektater fra patienter opereret for en præmalign vulvalæsion (differentieret Vulvær Intraepithelial Neoplasia (dVIN) eller Human Papilloma Virus (HPV)- relateret High Grade Squamous Intraepithelial Lesion (HSIL). Vulvacancer stadie IA behandles med lokal resektion af tumor med samme resektionsmargin, som hos patienter i stadium IB (4) (1). Da risikoen for spredning til lymfeknuder i lysken er lille ($< 1\%$), kan kirurgi i lysken undlades (2-4) (4). Den histopatologiske vurdering af invasionsdybden (≤ 1 mm) kan være vanskelig, og det er i flere studier vist, at der er stor inter-observer variation (5). Dette kan medføre, at stadiet fejlklassificeres, og at patienten derfor ikke behandles optimalt (6). Det er derfor vigtigt, at den histopatologiske vurdering foretages af en erfaren patolog med speciale i gynækologisk cancer.

Patienter med stadium IA vulvacancer vil ofte være færdigbehandlede med vulva resektion, men patienten skal henvises mhp. præparatrevision til en af de to højt specialiserede afdelinger med vulvacancer funktion, aktuelt AUH og RH. Hvis præparatrevisionen bekræfter stadium IA med tilstrækkelig resektionsmargin (≥ 3 mm), kan patienten følges på den lokale afdeling, hvor hun blev opereret, og hun indkaldes ikke til fremmøde på den højt specialiserede afdeling. Hvis præparatrevisionen bekræfter stadium IA, men der findes utilstrækkelig resektionsmargin (< 3 mm), bør patienten vurderes på AUH eller RH og evt. tilbydes re-resektion hvis området kan lokaliseres visuelt, alternativt tilbydes opfølgning på en af de højt specialiserede afdelinger i et år og derefter på lokalt sygehus.

Vulvacancer stadie IB-II

Stadie IB-II tumorer behandles ligeledes med lokal resektion i vulva med opnåelse af fri resektionsmargin. Det er omdiskuteret, hvor bred den histopatologiske frie resektionsmargin skal være ved tumorer i stadium IB-III. Palaia et al har vist, at man kan opnå en mikroskopisk margin på 8 mm i 83%, 91% og 95 % af tilfældene, hvis den makroskopisk resektionsmargin er hhv. 10mm, 15 mm, eller 20 mm, dette på grund af skrumpningsfænomener (7). Der er i litteraturen ingen konsensus om, hvilken størrelse af resektionsmargin der bedst balancerer indgrebets mutilerende effekt og risikoen for lokalt recidiv i vulva (1). Et retrospektivt studie har vist at præmaligne læsioner i resektionsranden i højere grad end bredden af resektionsmargin, har betydning for lokalrecidiv (8). Patienter med dVIN i resektionsmargin (med eller uden Lichen sclerosus (LS)) havde væsentlig flere lokale recidiver end patienter uden præmaligne læsioner i resektionsmargin (HR 3.32 (95% CI 1.79–6.16) og HR 2.28 (95% CI 1.10–4.71) henholdsvis) (2b) (8). I et andet mindre retrospektiv kohortestudie blev det ligeledes vist, at bredden af resektionsmargin ikke havde betydning for lokalt recidiv eller overlevelse. Det skal bemærkes, at patienter som blev re-resekeret eller fik adjuverende strålebehandling ved positiv eller snæver (< 3 mm) resektionsmargin, ikke havde nogen lokale recidiver (9). Denne gruppe af patienter var meget lille og resultaterne fra dette studie skal derfor tolkes med forsigtighed (2b) (9). Histologisk verificeret tumor i resektionsmargin (R1), giver en øget risiko for lokalt recidiv (2b) (10).

I Danmark tilstræber vi en histopatologisk fri margin ≥ 3 mm, både til siderne og i dybden. Pga. skrumpning i vævet svarer dette til makroskopisk margin på minimum 1 cm. Ved dVIN i resektionsranden kan re-resektion overvejes, alternativt skal patienten følges tæt. Hvis histopatologisk tumorfri margin ≥ 3 mm ikke kan opnås ved primær operation eller re-resektion, skal indikation for adjuverende kemo- strålebehandling for den enkelte patient diskuteres på MDT konference.

Ved multifokale tumorer fjernes hver enkelt tumor i henhold til ovenstående retningslinjer. Ved multifokale eller større tumorer kan der være behov for total vulvektomi frem for lokal resektion for at opnå tumorfri margin. Ved indvækst i den yderste del af urethra kan resektion af den yderste 1-1,5 cm af urethra være nødvendig for at få frie resektionsrande. Dette er uden risiko for urininkontinens hos patienten (11, 12).

I forbindelse med større resektioner eller ved ikke-elastiske forhold (f.eks. recidiv i tidligere strålefelt) vil der ofte være behov for samtidig rekonstruktionskirurgi. Disse patienter skal vurderes præoperativt sammen med en plastikkirurg. Rekonstruktive procedurer efter kirurgi for vulvacancer udgør en særlig udfordring på grund af funktionen af denne anatomiske region. Genopbygning omfatter derfor funktionelle og anatomiske såvel som æstetiske aspekter (13). Rekonstruktion kan udføres ved hjælp af hudtransplantat eller oftere autologe lapper for at dække en mindre defekt. Disse rekonstruktive procedurer består hyppigt af lotus-lapper (Lotus Petal Flaps) som transpositions-lapper eller V-Y-plastikker (14, 15). Ved større defekter anvendes stilkede

musculocutane lapper (VRAM, Gracilis). Et mindre studie (16) (n=36) viste, at rekonstruktion hos patienter med avanceret og recidiverende vulvacancer var forbundet med et godt funktionelt resultat, dog udviklede 30% af patienterne postoperative komplikationer relaterede til lappen (17). I et andet retrospektivt kohortestudie (n=2698) sammenlignede man komplikationsraten efter vulvektomi og primær lukning versus rekonstruktion (18). Kun 78 patienter (2.9%) fik foretaget rekonstruktion efter vulvektomi. Rekonstruktion var associeret med signifikant flere genindlæggelser og postoperative komplikationer. Man konkluderede, at omhyggelig patientselektion forud for rekonstruktionskirurgi er nødvendig for at minimere de postoperative komplikationer.

Primær onkologisk behandling, kemo- strålebehandling, kan komme på tale ved udbredt tumor vækst i vulva med indvækst i urethra, analsphincter eller ved ikke resektabelt involvering af vagina.

Patientværdier og – præferencer

Kirurgisk behandling af vulva cancer er ofte et mutilerende indgreb, der kan indebære fjernelse af store dele af vulva samt klitoris. Dette har især stor betydning for yngre og seksuelt aktive kvinder, og kirurgiens betydning for den seksuelle funktion bør drøftes med alle patienter. Ved tumorer lokaliseret i tæt relation til klitoris, urethra eller anus, men uden indvækst i strukturerne, bør man diskutere muligheden for bevarelse af disse strukturer med patienten. Patienten skal her informeres om de risici, der er forbundet med snæver resektionsmargin.

Hos ældre ko-morbide patienter kan der være et ønske om mindre ekstensiv behandling, for at undgå et langt postoperativt forløb med komplikationer. Det endelige operationsomfang skal vurderes individuelt sammen med patienten, da de mindre ekstensive indgreb er forbundet med en højere risiko for tilbagefald.

Rationale

De fleste patienter med vulvacancer kan helbredes med kirurgi. Ca. en tredjedel af patienterne opfylder kriterierne om efterfølgende kemo-stråleterapi mhp. at opnå bedst mulig prognose.

Bemærkninger og overvejelser

Hos ældre ko-morbide patienter, vil der ofte opstå tvivl om, hvor ekstensivt et indgreb patienten ønsker eller kan tåle. En afvigelse fra standardbehandlingen skal altid overvejes grundigt, da underbehandling kan medføre en øget risiko for recidiv og give anledning til mere omfattende indgreb senere end det først fravalgte indgreb. Hvis man vælger at afvige fra standard behandling, skal dette derfor altid diskuteres grundigt med patienten og på MDT-konference og årsagen til afvigelsen skal dokumenteres i patientens journal.

Kirurgisk behandling – Sentinel Node og radikal lymfadenektomi i lysken

- 5. Lyske kirurgi bør udføres hos alle patienter, undtaget patienter med stadie IA, patienter hvor resektion i vulva ikke kan gøres radikalt, og patienter med dissemineret sygdom, hvor behandlingen i højere grad individualiseres (C)**

6. Ved tumorer i midtlinjen eller < 1 cm fra midtlinjen, bør der foretages bilateral lyske kirurgi (C)
7. Ved unifokal tumor < 4 cm, uden klinisk suspekter lymfeknuder anbefales uni- eller bilateral Sentinel Node (B)
8. Metastasesuspekter lymfeknuder bør grovnålsbiopteres præoperativt (D)
9. Ved tumorer ≥ 4 cm eller multifokale tumorer, anbefales uni- eller bilateral radikal inguinal lymfadenektomi (C)
10. Ved non-detektion af Sentinel Node eller ved makrometastase(r) i Sentinel Node, bør udføres radikal inguinal lymfadenektomi i den pågældende lyske (C)
11. Ved præoperativ positiv finnålsbiopsi fra en lymfeknude i lysken, anbefales uni- eller bilateral radikal inguinal lymfadenektomi (C)
12. Ved lateraliserede tumorer ≥ 4 cm og ipsilaterale lymfeknudemetastaser, bør kontralateral lymfadenektomi overvejes (D)
13. Ved peroperativ mistanke om metastase i Sentinel Node, bør frysemikroskopi foretages. Hvis metastase i lysken bekræftes, bør radikal lymfadenektomi foretages i samme indgreb (D)
14. Når der udføres lymfadenektomi i lysken skal både de overfladiske og de dybe lymfeknuder fjernes (D)
15. Det anbefales at bevare vena saphena magna, hvis muligt (C)
16. I tilfælde af "bulky nodes" bør der foretages fuld lymfadenektomi i lysken (D)
17. Såfremt der er fjernet < 6 lymfeknuder ved lymfadenektomi, bør der foretages billeddiagnostik af lysken og patient diskuteres på MDT* (D)

*Der henvises til Figur 4.

Litteratur og evidensgennemgang

Disse anbefalinger er vejledende, og følger den af ESGO (European Society of Gynecological Oncology) udarbejdede Vulvar Cancer Guidelines – 2017. Der er foretaget litteratursøgning med følgende søgeord: *vulva cancer, sentinel node, inguinal lymphnode dissection*.

I udredningen af patienter med vulvacancer er det af stor betydning at afgøre, om der er spredning til lymfeknuder i inguen på diagnosetidspunktet. Forekomst af regional metastatisk sygdom er den vigtigste negative prognostiske faktor for overlevelse (19).

Med baggrund i den meget lille risiko for metastasering, undlades lymfeknudediagnostik i lysken ved primære tumorer ≤ 2 cm og en invasionsdybde ≤ 1 mm (stadium Ia) (2-4).

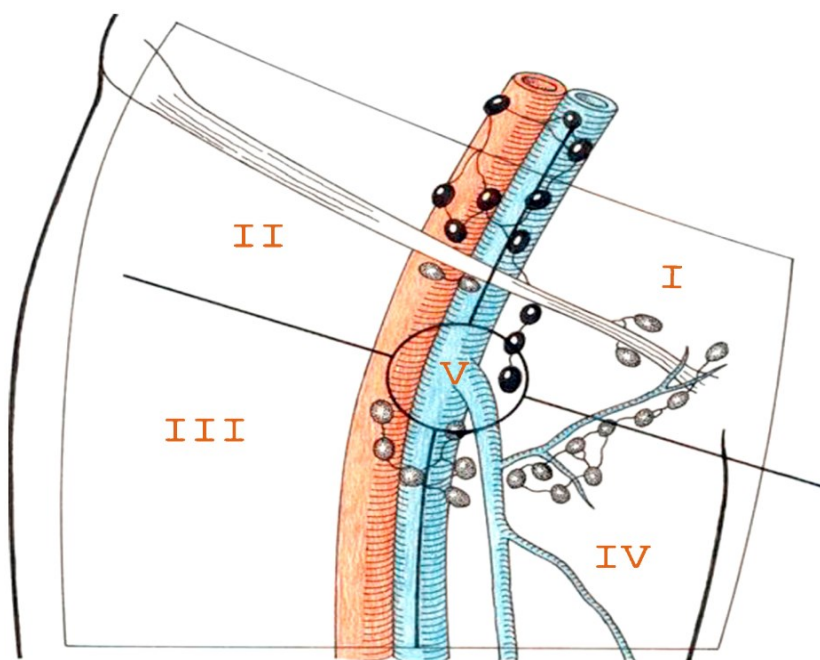
Det anbefales at udføre lymfeknudediagnostik i inguen hos alle andre operable vulvacancerpatienter. Dette gøres enten ved at identificere skildvagtlymfeknuden (sentinel node (SN)) i lysken eller ved radikal inguinal lymfadenektomi (IL).

Indikation for Sentinel Node procedure

- Primær unifokal tumor med størrelse > 2 – og < 4 cm eller invasionsdybde > 1 mm (stadium Ib-II)
- Ingen malignitetssuspekter lymfeknuder i lysken eller malignitet er afkræftet med biopsi

Forekomst af lymfeknudemetastaser i lysken ved T1b sygdom, tumor < 4 cm og uden klinisk eller billeddiagnostisk mistanke om patologiske lymfeknuder i lysken, er ca. 25% (20). I denne patientgruppe anvendes Sentinel Node (SN) proceduren i dag, som standard behandling. Sentinel Node er den første lymfeknude, som modtager lymfe fra tumor. I et studie af Collarino et. Al. Har man undersøgt SN placering i lysken i henhold til fem zoner (21), Figur 2.

Figur 2. Skematisk lyske opdeling i fem zoner



Man fandt, at de fleste tumorer dræner sig direkte til lymfeknuder i lysken. Der blev ikke observeret drænage, direkte, til de pelvine lymfeknuder. Ca. 2/3 af SN var lokaliseret til den øvre mediale del af lysken (I), mens SN var lokaliseret til den mediale nedre og centrale (IV og V) del af lysken i henholdsvis 14% og 10% af tilfældene. SN var lokaliseret til den laterale øvre og nedre (II og III) del i 7% af tilfældene.

Sentinel node proceduren har været anvendt som standardteknik til stadienddeling af vulvacancer patienter siden 2008(22). En negativ SN har en negativ prædiktiv værdi for spredning til lymfeknuder i lysken på 97,7 % (22). At den negative prædiktive værdi ikke er 100 % kan

skyldes, at der kan være flere SN, eller at en metastatisk SN ikke identificeres, hvis den er helt tumoromdannet og derfor ikke optager det radioaktive stof (23). Der foreligger to systematiske reviews og meta-analyser, der viser, at sentinel node biopsi til stadietinddeling af vulvacancer er pålidelig og sikker (24, 25). Detektionsraten i begge studier var 87% - 98% ved brug af en kombination af 99mTc og Patent Blue. I meta-analysen af Covens et.al. fandtes en falsk negativ rate samt recidivrate på henholdsvis 6 % og 3% (25). Meads et al. fandt sensitivitet på 95% (95% CI 92-98%) og en negativ prædiktiv værdi på 98% ved kombination af 99mTc og Patent Blue, ultrastaging og immunohistokemi ved lymfadenektomi (24).

Flere studier har vist, at risikoen for recidiv i lysken hos SN-negative patienter er 2 – 2,5 %, og at den sygdomspecifikke overlevelse er god (10 års overlevelse på 91 %) (26, 27).

Sentinel Node Procedure

Sentinel node proceduren omfatter, at man dagen før, eller på operationsdagen, indgiver 99m-Tc-mærkede kolloid partikler ved 4 intradermale injektioner i circumferencen lige udenfor tumor. For at forhindre blødning eller intravasal injektion af traceren, er det vigtigt at undlade injektion direkte i tumor. Dynamisk optagelse (skintigrafi) påbegyndes senest 5 min. efter injektionen. Den første fokale akkumulation af radioaktivitet på skintigrafien betragtes som sentinel node. Lokalisationen af SN kan afmærkes på huden med tuschpen. Ved operationens indledning injiceres en optisk tracer. Patent Blue har været anvendt tidligere, men pga. en lavere detektionsrate er den mange steder udskiftet med en ny tracer Indocyanin Green (ICG) (28) (LPF upublicerede data).

ICG er et fluorescerende molekyle, der udsender lys i det nær-infrarøde spektrum, som ikke er synligt for det humane øje. Det er derfor nødvendigt at bruge et specielt kamera til at detektere lys-fotoner udsendt af ICG til billeddannelse (29). Anvendelsen af ICG til SN proceduren er beskrevet i talrige kliniske studier til forskellige former for kræft (30).

Operationen indledes med incisionen over tuschmarkeringen i lysken og der bruges håndholdt gamma probe skiftevis med optisk vejledning til identifikation af sentinel node. Efter fjernelse af sentinel node undersøges området igen for radioaktivitet. Hvis restaktiviteten er højere end 10 % af den aktivitet, der blev målt over den først fjernede lymfeknude, fortsætter dissektionen for at lokalisere yderligere sentinel nodes. Herefter fortsætter indgrebet med excision af primærtumor i vulva.

Indikation for lymfadenektomi i lysken

- Tumor med størrelse ≥ 4 cm
- Multifokale tumorer uafhængig af størrelse
- Biopsiverificeret metastase i én eller flere lymfeknuder
- Patienter, hvor Sentinel node (s) ikke kan identificeres
- Sentinel node med >1 mikro eller ≥ 1 makrometastaser

Ved peroperativ mistanke om makroskopisk metastase i SN, bør frysemikroskopi foretages. Hvis metastase i lysken bekræftes, bør lymfadenektomi foretages i samme indgreb.

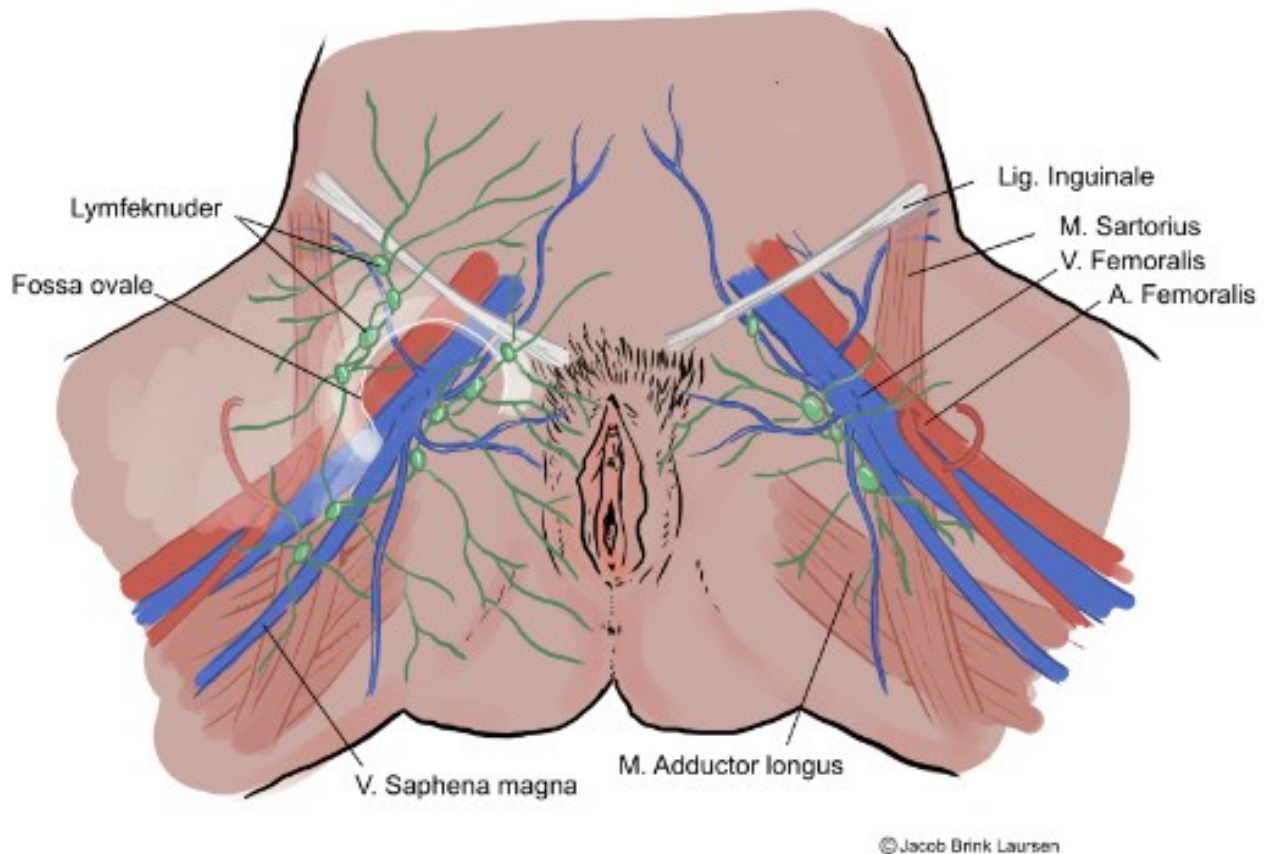
Ved fuld lymfadenektomi i lysken, fjernes både de overfladiske og de dybe lymfeknuder omkring v. og a. femoralis til distalt for v. saphena magnas indløb i v. femoralis (31). V. saphena magna bevares så vidt muligt. De anatomiske afgrænsninger er angivet i Tabel 1.

Tabel 1. Anatomiske afgrænsninger af lymfadenektomi i lysken		
Lag	Anatomiske afgrænsninger	
Superficielt lag	Anteriot	Scarpas fascia
	Posteriot	Fascia lata, femoralis, lamina cribrosa
	Lateralt	Medial kant af m. Sartorius
	Medialt	M. Abductor longus/Pecten ossis pubis
	Kaudalt	Ca. 1 cm langs V. saphena magna
	Kranialt	Lig. Inguinale
Dybt lag	Under lamina cribrosa (i fossa ovalis), medial fra V. Femoralis	

På grund af mangelfuld evidens er der ikke enighed om, hvor mange lymfeknuder, som skal fjernes per lyske ved lymfadenektomi, for at indgrebet anses som radikalt.

Det største studie er et ældre multicenter register studie, som inkluderede 1030 patienter (stadie I-III) (32). Her fandt man en forbedret cancerspecifik 5 års overlevelse på 85% vs. 60% ved fjernelse af > 10 lymfeknuder hhv < 10 lymfeknuder (totalt) blandt patienter med stadie III sygdom. Der fandtes ingen forskel i cancerspecifik overlevelse ved fjernelse af ≤10 vs. >10 lymfeknuder (totalt) blandt kvinder med stadie I-II sygdom. Kun 3,7 % af patienterne fik adjuverende stråleterapi, hvorfor data ikke kan overføres direkte til aktuelle kliniske praksis (evidensgrad 3). Fundene i dette studie bekræftes af Baiocchi et al. (n=158), som ligeledes fandt en association mellem cancerspecifik overlevelse og antal fjernede lymfeknuder (≤12 vs. > 12 lymfeknuder totalt), men kun hos patienter med stadie III sygdom (33). Kun 7,6% fik adjuverende stråleterapi. I et studie af Beekhuizen et al. (n=134) fandt man heller ikke nogen forskel i cancerspecifik dødelighed hos kvinder med stadie IB-II sygdom, som fik fjernet < vs.> 9 lymfeknuder per lyske (34).

Figur 3. Lyskens anatomi

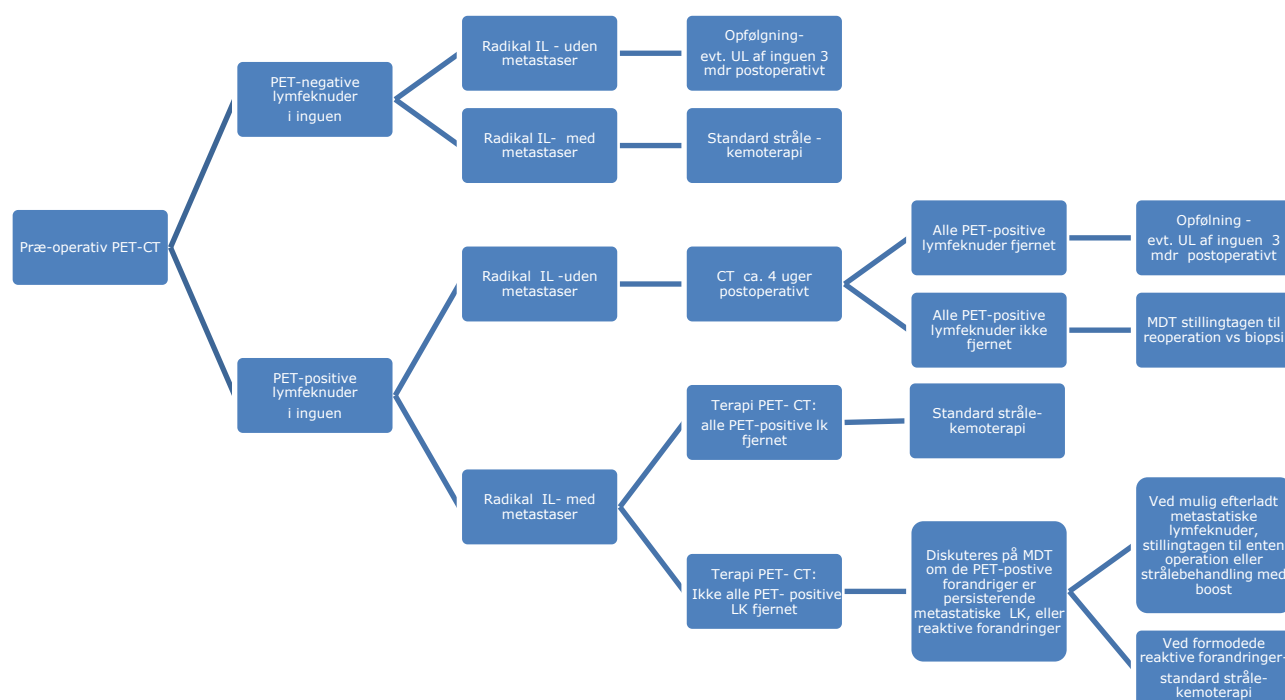


To mindre retrospektive studier fandt en sammenhæng mellem antal fjernede lymfeknuder (cut off 10-15 fjernede lymfeknuder totalt) og cancerspecifik overlevelse (35, 36). I disse studier blev der ikke stratificeret på stadie, som i de ovenfor beskrevne studier.

Generelt er de ovenfor beskrevne studier små, retrospektive og med lang inklusionstid. Studierne er ikke direkte sammenlignelige grundet forskel i den kirurgiske behandling og især den adjuverende strålebehandling. Således fik kun et fåtal af patienter med inguinale lymfeknudemetastaser tilbudt adjuverende behandling (32, 34), hvilket sandsynligvis har påvirket deres cancerspecifikke overlevelse negativt. Man ser dog en trend mod bedre overlevelse ved mere radikal fjernelse af lymfeknuder hos patienter med inguinale lymfeknudemetastaser (stadie III).

På baggrund af ovenstående litteratur har vulvacancer gruppen per konsensus besluttet at, hvis der findes <6 lymfeknuder i det histologiske præparat, anbefaler vulvacancer gruppen, af forsigtighedsprincip, at diskutere patienten på den postoperative MDT og følge et flowchart i henhold til Figur 4. Flowchartet er udarbejdet med konsensus fra medlemmerne af vulvacancer gruppen, og der findes ikke evidens for indholdet i figuren.

Figur 4. Patientforløb efter primær radikal inguinal lymfadenektomi med fjernelse af < 6 lymfeknuder per lyske



IL- Inguinal Lymfadenektomi

LK- Lymfeknuder

Lymfadenektomi er behæftet med væsentlige akutte komplikationer og senfølger og flere studier har forsøgt at evaluere om primær strålebehandling kan erstatte operationen. Der foreligger få studier, som viser, at primær strålebehandling af lysken er mere skånsom end lymfadenektomi (37). Det eneste randomiserede studie, som randomiserede patienter med vulvacancer til enten lymfadenektomi eller primær strålebehandling af lysken, blev lukket før tid pga. høj recidivrate i lysken (18.5%) hos patienter behandlet med primær lyske stråleterapi. Blandt patienter randomiseret til lymfadenektomi og adjuverende stråleterapi observerede man ingen recidiver (0%) (38). Ligeledes blev GROINSS-V-II studiet - et studie som undersøgte om alene adjuverende strålebehandling mod lysken hos patienter med metastaser til SN var non-inferiort til lymfadenektomi og strålebehandling stoppet præmaturt. Afbrydelsen skyldtes, at interimanalysen viste, at patienter med makro-metastaser i SN (>2 mm), som fik adjuverende strålebehandling uden lymfadenektomi, havde recidivrate i lysken på 18%. Derimod var recidivraten hos patienter med mikro-metastaser i SN (≤ 2 mm) behandlet med adjuverende strålebehandling uden lymfadenektomi lav (2.6%) (39). På baggrund af GROINSS-V II studiets resultater, besluttede DGCG's vulvacancergruppe, at patienter med én mikro-metastase i SN kan henvises direkte til adjuverende strålebehandling. Patienter med > 1 mikro-metastase eller ≥ 1 makro-metastase skal fortsat anbefales lymfadenektomi forud for adjuverende strålebehandling. Ved fund af isolerede tumor celler (ITC), er der ikke indikation for at foretage yderligere, og patienterne kan overgå til opfølgingsforløb og bliver ikke up-staget.

Primær strålebehandling af metastatiske lymfeknuder i lysken er kun en mulighed hos patienter, som pga. udtalt komorbiditet er uegnede til primær kirurgi (40). Se i øvrigt den onkologisk retningslinje.

Uni- eller bilateral lyskekirurgi

Ved mindre laterale tumorer (T1-T2), der respekterer midtlinjens strukturer med en margin på > 1 cm, kan man, som udgangspunkt, nøjes med unilateral SN/lymfadenektomi (41), idet risikoen for kontralateral metastasering ved negative ipsilaterale lymfeknuder er meget lille (0-2,4 %) (38, 42). Ved lateraliserede tumorer med påvist metastase i ipsilaterale lymfeknuder er recidivrisikoen til kontralaterale lymfeknuder 1,4% (43-45). Ved fund af unilaterale metastaser i SN efter bilateral SN-procedure er risiko for kontralaterale metastaser i non-SN også lav (0%), og man kan nøjes med en ipsilateral lymfadenektomi (46).

Risikoen for kontralaterale metastaser øges ved større tumorer (≥ 4 cm) og i ESGO guidelines anbefales det at foretage kontralateral lymfadenektomi ved påvist metastase i ipsilaterale lymfeknuder ved tumorer ≥ 4 cm (1) (evidensgrad 4).

Håndtering af "bulky nodes"

Den optimale håndtering af lysker, hos patienter med forstørrede, metastatiske lymfeknuder i lysken "bulky nodes", mangler fortsat at blive klarlagt. Det er uklart, om det er bedst at foretage lymfadenektomi eller kun fjerne "bulky nodes". I et retrospektivt multicenterstudie med 40 patienter, var den sygdomsspecifikke overlevelse ens i de grupper, der fik foretaget lymfadenektomi vs. fjernelse af kun "bulky nodes" før adjuverende strålebehandling (47). I et andet lille retrospektivt studie med 68 patienter, med lymfeknudemetastaser, som blev opereret med SN, lymfadenektomi eller fjernelse af "bulky nodes", hvor de fleste patienter (82%) fik adjuverende RT, var der ikke forskel hverken i recidivraten i lysken eller overlevelsen. Derimod havde patienter i lymfadenektomi-gruppen væsentlig flere komplikationer (48). Det er svært at drage en konklusion ud fra disse to små retrospektive observationelle studier. Ved forekomst af ulcererede og fixerede lymfeknuder er de oftest ikke mulige at resecere. Hvis man ikke mener, at man kan fjerne lymfeknuderne radikalt, bør der ikke foretages operation. Uden stærkere evidens bør afvigelsen fra standardbehandling hos patienter med "bulky nodes" (fuld lymfadenektomi) diskuteres på MDT i henhold til patientens almen tilstand og komorbiditet (evidensgrad 5).

Håndtering af pelvine lymfeknudemetastaser

Ca. 20% af patienterne med metastaser i lysken, vil have pelvine lymfeknudemetastaser. Risikoen stiger med antallet af positive lymfeknuder i lysken (41, 43, 49). Ved pelvine lymfeknudemetastaser hos patienter med vulvacancer klassificeres tumor som stadium IVB i henhold til FIGO 2009 (50), og patienten allokeres således i samme gruppe, som patienter med fjernmetastaser, der har en 2-års overlevelse på 10%. (51). Et lille studie på 20 patienter med positive pelvine lymfeknuder, har vist en 5-års overlevelse på 43%, hvilket er på niveau med overlevelsen i stadium III (51). I et GOG- studie fra 1986 (GOG-37) blev 114 patienter med lymfeknudemetastaser randomiseret, efter lymfadenektomi, til enten adjuverende RT af lysken og pelvis eller fjernelse af pelvine lymfeknuder (49). Overlevelsen var signifikant bedre i RT-gruppen. En opfølgende analyse viste fortsat en overlevelsesfordel ved RT fremfor kirurgi (52). Kombineret kemo-strålebehandling forudgået af

operation med fjernelse af tumor i vulva samt inguinale lymfeknuder hvis muligt, anses for at være standard behandling ved metastasering til pelvine lymfeknuder (se den onkologiske retningslinje). Trods ESGO's anbefaling om at fjerne lymfeknuder i pelvis, som er > 2 cm og mistænkt metastatiske (1), er der enighed i guideline gruppen om ikke at fjerne disse, da studierne er ældre og små med lav evidensgrad. Hver patient bør vurderes individuelt på MDT.

Patientværdier og – præferencer

Der er god klinisk erfaring for, at risikoen for senfølger er stor hos patienter med vulvacancer. Der lægges derfor vægt på at mindske patientens risiko for senfølger efter operation, uden at det forringer prognosen.

Rationale

Der blev i formuleringen af anbefalingen lagt vægt på, at lymfadenektomi er forbundet med betydelige senfølger. Denne operation skal således kun tilbydes patienter der har en prognostisk gevinst heraf.

Bemærkninger og overvejelser

SN-metoden blev gradvist indført i DK i 2008. Metoden fordrer en forudgående kirurgisk træning, og en forudsætning for metodens anvendelse er, at alle kirurger er nøje indført i de tekniske aspekter og tolkningen af resultaterne.

Recidivkirurgi

Behandling af lokalt recidiv i vulva

18. **Ved teknisk operabelt lokalt recidiv bør der foretages radikal lokal excision, hvor der tilstræbes 3 mm mikroskopisk tumorfri margin(C)**
19. **Hvis invasionsdybden er > 1 mm eller tumorstørrelse \geq 2 cm men < 4 cm anbefales SN, såfremt dette ikke er udført tidligere på samme indikation, som ved primær kirurgi (se anbefaling 6 og 7) (D)**
20. **Ved lokalt recidiv med invasionsdybde på > 1 mm, hos patienter som tidligere kun har fået udført SN, udføres uni- eller bilateral lymfadenektomi (D)**
21. **Indikationer for postoperativ strålebehandling i vulva ved lokalt recidiv er de samme, som ved primær tumor, dog hos tidligere bestrålede patienter, kan opfølgning være eneste mulighed (D)**
22. **Forud for exenteration hos en tidligere bestrålet patient, bør der foretages grundig udredning og individuel vurdering med hensyntagen til patientens alder, komorbiditet og recidivets lokalisering og evt. spredning (B)**

Behandling af recidiv i lysken

- 23. Man bør overveje radikal inguinal lymfadenektomi ved recidiv i lysken, hos patienter, som ikke tidligere har fået foretaget lymfadenektomi, så vidt det er teknisk muligt, efterfulgt af adjuverende strålebehandling hos strålenaive patienter (D)**
- 24. Fjernelse af de metastatiske lymfeknuder bør overvejes ved recidiv i lysken, hos patienter, som tidligere har fået foretaget lymfadenektomi, så vidt det er teknisk muligt, efterfulgt af adjuverende strålebehandling hos strålenaive patienter (D)**

Litteratur og evidensgennemgang

Disse anbefalinger er vejledende, og følger den af ESGO (European Society of Gynecological Oncology) udarbejdede Vulvar Cancer Guidelines – 2017 samt NCCN Vulvar Cancer Guidelines 2021.

Derudover er der foretaget litteratursøgning med søgeord: *vulva cancer, treatment, recurrent*. Der er fundet et systematisk review, en metaanalyse, to reviews, samt tre database /kohorte studier (Piro, Klapdor 2020, Raimond 2020, Grootenhuis 2019).

Efter primærbehandling vil 20-40% af patienter få et recidiv (8, 10, 26, 53). Et enkelt studie har undersøgt risikoen for lokalt recidiv per år efter operation. De fandt en årlig risiko for lokalt recidiv på 4%, som ikke aftog med tid fra primær behandling (54). Median 10-års sygdomsspecifik overlevelse faldt signifikant fra 90% til 69% ($p < 0,0001$) hos patienter med lokalt recidiv i forhold til recidivfrie patienter, da recidivpatienter ofte udviklede yderligere recidiv både lokalt, regionalt og med fjernmetastaser (26). Prognosen efter recidiv var afhængig af recidivets lokalisering, da recidiv i både vulva og lysken øgede dødeligheden 6 gange, mens recidiv i bækkenet / fjernmetastaser øgede dødeligheden 20 gange (10). Recidivfrekvensen, kombineret med vulvacancerens sjældenhed, har gjort det vanskeligt at gennemføre studier over effekten af recidivbehandling, og anbefalingerne baseres derfor på data fra små retrospektive studier.

Tilstedeværelse af lymfeknudemetastaser på diagnosetidspunktet er den stærkeste prognostiske faktor for lokalt recidiv [N+ vs. N-: HR 2.47, 95%CI (1.52–4.03)] (10). Andre risikofaktorer som høj alder, store og multifokale tumorer, invasionsdybde, LVSI, BMI > 30 og snæver resektionsmargin har vist prognostisk betydning i nogle studier (53, 55-57), men ikke i andre (9, 58, 59). Et retrospektivt studie har vist, at præmaligne læsioner i resektionsranden i højere grad end bredden af resektionsmargin, har betydning for lokalrecidiv (8).

Et nyligt publiceret dansk studie af Fokdal et al har påvist at Lichen Sclerosus er en uafhængig risikofaktor (HR 3,89 (95% CI 1,93-7,79) for lokalt recidiv i vulva hos patienter med vulvacancer, der har enten fået adjuverende eller primær stråle- kemoterapi (60).

Isolerede lyskeretidiver hos patienter med tumor < 4 cm efter fuldført primær behandling (SN) er sjældne og ses hos 2-3% af SN-negative og 8% hos SN-positive patienter (26, 27). Patienter diagnosticeret med lyskeretidiver har en dårligere prognose end patienter med lokalt recidiv i vulva. Et studie har vist en 7-års overlevelse på 50% i denne patientgruppe og har konkluderet, at behandling af lyske recidiv er kurativt intenderet (61).

Behandling af lokalt recidiv i vulva

Behandling af et lokalt recidiv i vulva er radikal lokal excision og radikal inguinal lymfadenektomi (IL), hvis dette er muligt. Denne behandling medfører langtidsoverlevelse hos ca. 75 % (62, 63) (4). Det kan være vanskeligt at opnå radikalitet hos disse patienter hvis tumoren er beliggende i tæt relation til urethra og anus (64) samt hos patienter, som tidligere har fået udført større kirurgi i vulva (57). Der vil derfor ofte være behov for plastikkirurgisk assistance. Ved unifokale recidiver hvor invasionsdybden er ≤ 1 mm og tumor er < 2 cm, anbefales ikke kirurgi i lysken. Hvis invasionsdybden er > 1 mm eller tumorstørrelse ≥ 2 cm men < 4 cm anbefales SN såfremt dette ikke er udført tidligere (evidens 4). Hos patienter som tidligere har fået udført SN i inguen, anbefales det at udføre lymfadenektomi (ESGO), hvis denne procedure ikke er udført tidligere (evidens 4). Hvis der ikke tidligere er givet strålebehandling, bør kemo-strålebehandling anvendes efter de samme retningslinjer som ved primær sygdom (1). Ved lokalt recidiv hos en tidligere bestrålet patient, hvor radikal lokal resektion af tumor ikke er mulig, kan total eller partiel exenteration være en kurativ behandlingsmulighed. Der foreligger kun meget få små retrospektive studier, som viser 5-års overlevelse efter exenteration for recidiv af vulvacancer på 22-57% (64-66). Et populationsbaseret retrospektivt studie over gynækologiske cancerpatienter, der fik foretaget exenteration (heraf 328 patienter med vulvacancer) viste, at indgrebet var forbundet med væsentlige perioperative komplikationer. Således oplevede 70% af alle patienter komplikationer og 40 % oplevede multiple komplikationer. Patienter med vulvacancer var i særlig høj risiko for multiple komplikationer, formentlig fordi de var ældre og mere komorbide end de cervixcancer patienter, som var inkluderet i studiet (2c) (67).

Behandling af inguinalt recidiv

Behandling af lyskerecidiv er individuel og afhænger af den tidligere behandling samt patientens almentilstand. Hos patienter, som ikke tidligere har fået udført lymfadenektomi, anbefales det at udføre lymfadenektomi. Hos patienter, som tidligere har fået udført lymfadenektomi, anbefales kirurgisk radikal resektion af den metastatiske lymfeknude, hvis det er muligt, efterfulgt af stråle-kemoterapi, hos strålenaive patienter (ESGO). Patienter med ikke-resektabelt inguinal recidiv, kan henvises til kemostråle-terapi (strålenaive patienter) eller til kemoterapi (patienter som tidligere har modtaget strålebehandling mod den pågældende lyske) (henvises til guidelines vedr. onkologisk behandling af vulvacancer).

Patientværdier og – præferencer

Der er klinisk erfaring for, at risikoen for senfølger er stor hos patienter med vulvacancer. Der lægges derfor vægt på at mindske patientens risiko for senfølger efter operation, uden at det forringes prognosen.

Rationale

Anbefalingerne er baseret på små retrospektive studier samt "expert agreement". Alle patienter med recidiv af vulva cancer skal behandles efter en individuel behandlingsplan på baggrund af diskussion på MDT-konference og inddragelse af patienten.

Bivirkninger til kirurgisk behandling - rehabilitering

25. Ved lægefagligt begrundet behov skal der udarbejdes en genoptræningsplan til enten 'almen genoptræning', 'genoptræning på specialiseret niveau' eller 'rehabilitering på specialiseret niveau' (D)

Litteratur og evidensgennemgang

Anbefalinger i dette afsnit er baseret på Sundhedsstyrelsens anbefalinger i "Pakkeforløb for kræft i de ydre kvindelige kønsorganer. For fagfolk (2019).

<https://www.sst.dk/da/udgivelser/2016/~media/4D18C7316ABC481A8B0C2BF79E111E8D.ashx>,

Samt

Sundheds- og Ældreministeriet. Bekendtgørelse om genoptræningsplaner og om patienters valg af genoptrænings-tilbud efter udskrivning fra sygehus.

Opdateret: 2014. Link: <https://www.retsin-forma-tion.dk/forms/r0710.aspx?id=164976>.

Derudover er der foretaget litteratursøgning med søgeord: *vulva cancer, complications, quality of life, surgery*. Der er fundet to systematiske reviews, samt en række af små retrospektive studier, der beskriver postoperative komplikationer.

Komplikationer efter vulva kirurgi

Efter kirurgi i vulva vil op til 58% af patienter opleve komplikationer (68), som kan påvirke deres livskvalitet negativt (69). De hyppigste akutte postoperative komplikationer i vulva er sårinfektion og sårruptur som typisk optræder ca. 10 dage postoperativt. Risikofaktorer for sårruptur er høj alder, overvægt, rygning, diabetes, omfattende kirurgi samt tidligere strålebehandling. Det er vigtigt at undgå tension af vævet ved suturering, og derfor bør plastikkirurgisk assistance med transpositionslap overvejes ved større kirurgi og/eller recidivkirurgi (17).

De hyppigste langtidsfølger er seksuel dysfunktion og kropsforandring. Efter kirurgisk behandling vil en del patienter opleve forsnævring, sart og skrøbelig hud ved introitus, samt nederste del af vagina, smerter ved samleje og manglende lubrikation. Nogle vil desuden opleve gener fra den manglende "fylde" af de ydre kvindelige kønsorganer. Fibrosedannelse efter strålebehandling kan forværre disse gener.

Undersøgelser af seksuel funktion og kropsopfattelse hos patienter, der er blevet behandlet kirurgisk for vulvacancer, viser, at omfanget af behandlingen har indflydelse på, i hvor høj grad patienter oplever disse senfølger. Patienter med tidlige stadier af vulvacancer, der er blevet behandlet med lokal excision, har få senfølger relateret til seksuel funktion og kropsopfattelse. Tendensen til, at der opstår seksuel dysfunktion og påvirkning af kropsopfattelsen, stiger, når der foretages mere ekstensiv operation, multiple indgreb, strålebehandling og/eller ved udvikling af lymfødem) (70).

Patienten skal informeres om risikoen for disse komplikationer i forbindelse med planlægning af behandling. Patienten bør inviteres til at tale om seksualitet med udlevering af informationsmateriale, og evt. vejledning i brug af hjælpemidler som fx glidecreme, vaginale dilatatorer, lokal østrogenbehandling mm i forbindelse med

udskrivelse efter operation. Desuden kan møder med ligestillede i relevante patientforeninger være en hjælp. Der kan evt. være behov for henvisning til sexologisk klinik.

Komplikationer efter lyske kirurgi

Efter lymfadenektomi vil mere end halvdelen af patienterne få mindst én bivirkning/komplikation. Hyppigste gene er lymfødem af underekstremitet(er) og hen over mons pubis (71, 72). Lymfocele, sårruptur og infektion er de hyppigste akutte komplikationer efter lymfadenektomi (40%). Anlæggelse af dræn i lysken forhindrer ikke sårruptur eller lymfødem (73), men volumen-baseret (< 30 ml/døgn) drænfjernelse giver færre lymfoceler (74). Dog er vores viden baseret på få mindre studier (73, 74) og der kan derfor ikke gives nogen anbefalinger vedrørende profylaktisk brug af dræn. Ved komplekse sårrupturer kan VAC-behandling anvendes. Infektion i lysken kan forebygges med perioperativ brug af antibiotika, som derfor anbefales. Der ses signifikant færre komplikationer i lysken efter SN-proceduren i forhold til lymfadenektomi. GROINSS-V studiet viste, at SN-procedure kunne reducere udvikling af lymfødem fra 25.2 % til 1.9 % (22).

Patienter, der har fået foretaget lymfadenektomi opfordres til en livsstil som baseres på KRAMS faktorer (75) og instrueres i at lave venepumpeøvelser. Alle patienter bør vurderes postoperativt for at diagnosticere udvikling af lymfødem tidligt. Hvis der opstår ødem, skal patienten henvises til lymfødem-behandling og vejledning ved lymfødem-terapeut (specialiseret fysioterapeut) i regionalt regi.

Patientværdier og – præferencer

Det er klinisk erfaring, at risikoen for senfølger er stor hos patienter med vulvacancer. Der lægges derfor vægt på at mindske patientens risiko for senfølger efter operation, uden at det forringer prognosen.

Rationale

Der findes ikke evidens baserede anbefalinger for håndtering af senfølger efter behandling for vulvacancer. Anbefalingerne er baseret på "expert agreement".

4. Referencer

1. ESGO. Vulvar Cancer Guidelines. 2017.
2. Hacker NF. Revised FIGO staging for carcinoma of the vulva. *Int J Gynaecol Obstet.* 2009;105(2):105-6.
3. Hacker NF, Barlow EL. Staging for vulvar cancer. *Best Pract Res Clin Obstet Gynaecol.* 2015;29(6):802-11.
4. Stehman FB, Look KY. Carcinoma of the vulva. *Obstet Gynecol.* 2006;107(3):719-33.
5. Abdel-Mesih A, Daya D, Onuma K, Sur M, Tang S, Akhtar-Danesh N, et al. Interobserver agreement for assessing invasion in stage 1A vulvar squamous cell carcinoma. *Am J Surg Pathol.* 2013;37(9):1336-41.
6. Grimm D, Prieske K, Mathey S, Kuerti S, Burandt E, Schmalfeldt B, et al. Superficially invasive stage IA vulvar squamous cell carcinoma-therapy and prognosis. *Int J Gynecol Cancer.* 2019;29(3):466-73.
7. Palaia I, Bellati F, Calcagno M, Musella A, Perniola G, Panici PB. Invasive vulvar carcinoma and the question of the surgical margin. *Int J Gynaecol Obstet.* 2011;114(2):120-3.
8. Te Grootenhuis NC, Pouwer AW, de Bock GH, Hollema H, Bulten J, van der Zee AGJ, et al. Margin status revisited in vulvar squamous cell carcinoma. *Gynecol Oncol.* 2019;154(2):266-75.
9. Raimond E, Delorme C, Ouldamer L, Carcopino X, Bendifallah S, Touboul C, et al. Surgical treatment of vulvar cancer: Impact of tumor-free margin distance on recurrence and survival. A multicentre cohort analysis from the francogyn study group. *Eur J Surg Oncol.* 2019;45(11):2109-14.
10. Woelber L, Eulenburg C, Kosse J, Neuser P, Heiss C, Hantschmann P, et al. Predicting the course of disease in recurrent vulvar cancer - A subset analysis of the AGO-CaRE-1 study. *Gynecol Oncol.* 2019;154(3):571-6.
11. Hampl M, Langkamp B, Lux J, Kueppers V, Janni W, Muller-Mattheis V. The risk of urinary incontinence after partial urethral resection in patients with anterior vulvar cancer 2. *Eur J Obstet Gynecol Reprod Biol.* 2011;154(1):108-12.
12. de MY, Burger MP, Schilthuis MS, Buist M, van d, V. Partial urethral resection in the surgical treatment of vulvar cancer does not have a significant impact on urinary continence. A confirmation of an authority-based opinion. *Int J Gynecol Cancer.* 2007;17(1):294-7.
13. Di Donato V, Bracchi C, Cigna E, Domenici L, Musella A, Giannini A, et al. Vulvo-vaginal reconstruction after radical excision for treatment of vulvar cancer: Evaluation of feasibility and morbidity of different surgical techniques. *Surg Oncol.* 2017;26(4):511-21.
14. Nakamura Y, Ishitsuka Y, Nakamura Y, Xu X, Hori-Yamada E, Ito M, et al. Modified gluteal-fold flap for the reconstruction of vulvovaginal defects 1. *Int J Dermatol.* 2010;49(10):1182-7.
15. Lee PK, Choi MS, Ahn ST, Oh DY, Rhie JW, Han KT. Gluteal fold V-Y advancement flap for vulvar and vaginal reconstruction: a new flap 6. *Plast Reconstr Surg.* 2006;118(2):401-6.
16. Chen YC, Scaglioni MF, Kuo YR. Profunda artery perforator based V-Y rotation advancement flap for total vulvectomy defect reconstruction--A case report and literature review. *Microsurgery.* 2015;35(8):668-71.
17. Zhang W, Zeng A, Yang J, Cao D, Huang H, Wang X, et al. Outcome of vulvar reconstruction by anterolateral thigh flap in patients with advanced and recurrent vulvar malignancy. *J Surg Oncol.* 2015;111(8):985-91.

18. Martin AL, Stewart JR, Girithara-Gopalan H, Gaskins JT, McConnell NJ, Medlin EE. Trends and Complications of Vulvar Reconstruction After Vulvectomy: A Study of a Nationwide Cohort. *Int J Gynecol Cancer*. 2018;28(8):1606-15.
19. Burger MP, Hollema H, Emanuels AG, Krans M, Pras E, Bouma J. The importance of the groin node status for the survival of T1 and T2 vulval carcinoma patients 3. *Gynecol Oncol*. 1995;57(3):327-34.
20. Levenback CF, Ali S, Coleman RL, Gold MA, Fowler JM, Judson PL, et al. Lymphatic mapping and sentinel lymph node biopsy in women with squamous cell carcinoma of the vulva: a gynecologic oncology group study. *J Clin Oncol*. 2012;30(31):3786-91.
21. Collarino A, Donswijk ML, van Driel WJ, Stokkel MP, Valdés Olmos RA. The use of SPECT/CT for anatomical mapping of lymphatic drainage in vulvar cancer: possible implications for the extent of inguinal lymph node dissection. *Eur J Nucl Med Mol Imaging*. 2015;42(13):2064-71.
22. van der Zee AG, Oonk MH, de Hullu JA, Ansink AC, Vergote I, Verheijen RH, et al. Sentinel node dissection is safe in the treatment of early-stage vulvar cancer. *J Clin Oncol*. 2008;26(6):884-9.
23. de Hullu JA, Oonk MH, Ansink AC, Hollema H, Jager PL, van der Zee AG. Pitfalls in the sentinel lymph node procedure in vulvar cancer. *Gynecol Oncol*. 2004;94(1):10-5.
24. Meads C, Sutton AJ, Rosenthal AN, Malysiak S, Kowalska M, Zapalska A, et al. Sentinel lymph node biopsy in vulvar cancer: systematic review and meta-analysis 1. *Br J Cancer*. 2014;110(12):2837-46.
25. Covens A, Vella ET, Kennedy EB, Reade CJ, Jimenez W, Le T. Sentinel lymph node biopsy in vulvar cancer: Systematic review, meta-analysis and guideline recommendations 1. *Gynecol Oncol*. 2015;137(2):351-61.
26. Te Grootenhuys NC, van der Zee AG, van Doorn HC, van der Velden J, Vergote I, Zanagnolo V, et al. Sentinel nodes in vulvar cancer: Long-term follow-up of the GROningen INternational Study on Sentinel nodes in Vulvar cancer (GROINSS-V) I. *Gynecol Oncol*. 2016;140(1):8-14.
27. Froeding LP, Høgdall C, Kristensen E, Zobbe V, Niemann I, Ørtoft G, et al. Recurrence and survival rates in node negative patients after sentinel node biopsy for early-stage vulva cancer - A nationwide study. *Gynecol Oncol*. 2020;156(1):124-30.
28. Deken MM, van Doorn HC, Verver D, Boogerd LSF, de Valk KS, Rietbergen DDD, et al. Near-infrared fluorescence imaging compared to standard sentinel lymph node detection with blue dye in patients with vulvar cancer - a randomized controlled trial. *Gynecol Oncol*. 2020;159(3):672-80.
29. Polom K, Murawa D, Rho YS, Nowaczyk P, Hunerbein M, Murawa P. Current trends and emerging future of indocyanine green usage in surgery and oncology: a literature review. *Cancer*. 2011;117(21):4812-22.
30. Jeremiassé B, van den Bosch CH, Wijnen M, Terwisscha van Scheltinga CEJ, Fiocco MF, van der Steeg AFW. Systematic review and meta-analysis concerning near-infrared imaging with fluorescent agents to identify the sentinel lymph node in oncology patients. *Eur J Surg Oncol*. 2020;46(11):2011-22.
31. Stehman FB, Bundy BN, Dvoretzky PM, Creasman WT. Early stage I carcinoma of the vulva treated with ipsilateral superficial inguinal lymphadenectomy and modified radical hemivulvectomy: a prospective study of the Gynecologic Oncology Group. *Obstet Gynecol*. 1992;79(4):490-7.
32. Courtney-Brooks M, Sukumvanich P, Beriwal S, Zorn KK, Richard SD, Krivak TC. Does the number of nodes removed impact survival in vulvar cancer patients with node-negative disease? *Gynecol Oncol*. 2010;117(2):308-11.

33. Baiocchi G, Cestari FM, Rocha RM, Faloppa CC, Kumagai LY, Fukazawa EM, et al. Does the count after inguino-femoral lymphadenectomy in vulvar cancer correlate with outcome? *Eur J Surg Oncol*. 2013;39(4):339-43.
34. van Beekhuizen HJ, Auzin M, van den Einden LC, de Hullu JA, van der Velden J, Wildhagen MF, et al. Lymph node count at inguino-femoral lymphadenectomy and groin recurrences in vulvar cancer. *Int J Gynecol Cancer*. 2014;24(4):773-8.
35. Le T, Elsugi R, Hopkins L, Faught W, Fung-Kee-Fung M. The definition of optimal inguinal femoral nodal dissection in the management of vulva squamous cell carcinoma. *Ann Surg Oncol*. 2007;14(7):2128-32.
36. Panici PB, Tomao F, Domenici L, Giannini A, Giannarelli D, Palaia I, et al. Prognostic role of inguinal lymphadenectomy in vulvar squamous carcinoma: younger and older patients should be equally treated. A prospective study and literature review. *Gynecol Oncol*. 2015;137(3):373-9.
37. van der Velden J, Fons G, Lawrie TA. Primary groin irradiation versus primary groin surgery for early vulvar cancer. *Cochrane Database Syst Rev*. 2011;2011(5):Cd002224.
38. Stehman FB, Bundy BN, Thomas G, Varia M, Okagaki T, Roberts J, et al. Groin dissection versus groin radiation in carcinoma of the vulva: a Gynecologic Oncology Group study. *Int J Radiat Oncol Biol Phys*. 1992;24(2):389-96.
39. Oonk MHM, Slomovitz B, Baldwin PJW, van Doorn HC, van der Velden J, de Hullu JA, et al. Radiotherapy Versus Inguino-femoral Lymphadenectomy as Treatment for Vulvar Cancer Patients With Micrometastases in the Sentinel Node: Results of GROINSS-V II. *J Clin Oncol*. 2021;39(32):3623-32.
40. Petereit DG, Mehta MP, Buchler DA, Kinsella TJ. Inguino-femoral radiation of N0,N1 vulvar cancer may be equivalent to lymphadenectomy if proper radiation technique is used. *Int J Radiat Oncol Biol Phys*. 1993;27(4):963-7.
41. Gonzalez Bosquet J, Magrina JF, Magtibay PM, Gaffey TA, Cha SS, Jones MB, et al. Patterns of inguinal groin metastases in squamous cell carcinoma of the vulva. *Gynecol Oncol*. 2007;105(3):742-6.
42. Burke TW, Levenback C, Coleman RL, Morris M, Silva EG, Gershenson DM. Surgical therapy of T1 and T2 vulvar carcinoma: further experience with radical wide excision and selective inguinal lymphadenectomy 2. *Gynecol Oncol*. 1995;57(2):215-20.
43. Homesley HD, Bundy BN, Sedlis A, Yordan E, Berek JS, Jahshan A, et al. Prognostic factors for groin node metastasis in squamous cell carcinoma of the vulva (a Gynecologic Oncology Group study). *Gynecol Oncol*. 1993;49(3):279-83.
44. Coleman RL, Ali S, Levenback CF, Gold MA, Fowler JM, Judson PL, et al. Is bilateral lymphadenectomy for midline squamous carcinoma of the vulva always necessary? An analysis from Gynecologic Oncology Group (GOG) 173. *Gynecol Oncol*. 2013;128(2):155-9.
45. Andrews SJ, Williams BT, DePriest PD, Gallion HH, Hunter JE, Buckley SL, et al. Therapeutic implications of lymph nodal spread in lateral T1 and T2 squamous cell carcinoma of the vulva. *Gynecol Oncol*. 1994;55(1):41-6.
46. Woelber L, Eulenburger C, Grimm D, Trillsch F, Bohlmann I, Burandt E, et al. The Risk of Contralateral Non-sentinel Metastasis in Patients with Primary Vulvar Cancer and Unilaterally Positive Sentinel Node. *Ann Surg Oncol*. 2016;23(8):2508-14.
47. Hyde SE, Valmadre S, Hacker NF, Schilthuis MS, Grant PT, van der Velden J. Squamous cell carcinoma of the vulva with bulky positive groin nodes-nodal debulking versus full groin dissection prior to radiation therapy. *Int J Gynecol Cancer*. 2007;17(1):154-8.

48. Nooij LS, Ongkiehong PJ, van Zwet EW, Bosse T, Creutzberg CL, Gaarenstroom KN, et al. Groin surgery and risk of recurrence in lymph node positive patients with vulvar squamous cell carcinoma. *Gynecol Oncol*. 2015;139(3):458-64.
49. Homesley HD, Bundy BN, Sedlis A, Adcock L. Radiation therapy versus pelvic node resection for carcinoma of the vulva with positive groin nodes. *Obstet Gynecol*. 1986;68(6):733-40.
50. Pecorelli S. Revised FIGO staging for carcinoma of the vulva, cervix, and endometrium. *Int J Gynaecol Obstet*. 2009;105(2):103-4.
51. Thaker NG, Klopp AH, Jhingran A, Frumovitz M, Iyer RB, Eifel PJ. Survival outcomes for patients with stage IVB vulvar cancer with grossly positive pelvic lymph nodes: time to reconsider the FIGO staging system? *Gynecol Oncol*. 2015;136(2):269-73.
52. Kunos C, Simpkins F, Gibbons H, Tian C, Homesley H. Radiation therapy compared with pelvic node resection for node-positive vulvar cancer: a randomized controlled trial. *Obstet Gynecol*. 2009;114(3):537-46.
53. Pirot F, Chaltiel D, Ouldamer L, Touboul C, Raimond E, Carcopino X, et al. Patterns of first recurrence and outcomes in surgically treated women with vulvar cancer: results from FRANCOGYN study group. *Journal of gynecology obstetrics and human reproduction*. 2020;49(9):101775.
54. Te Grootenhuys NC, Pouter AW, de Bock GH, Hollema H, Bulten J, van der Zee AGJ, et al. Prognostic factors for local recurrence of squamous cell carcinoma of the vulva: A systematic review. *Gynecol Oncol*. 2018;148(3):622-31.
55. Gasimli K, Straussner M, Schmeil I, Karn T, Winkelmann R, Becker S, et al. Impact of re-excision of residual adjacent vulvar intraepithelial neoplasia (VIN III) and histological tumour-free margin (hTFM) on survival in primary squamous cell carcinoma of vulva. *Arch Gynecol Obstet*. 2018;298(5):945-50.
56. Klapdor R, Wölber L, Hanker L, Schmalefeldt B, Canzler U, Fehm T, et al. Predictive factors for lymph node metastases in vulvar cancer. An analysis of the AGO-CaRE-1 multicenter study. *Gynecol Oncol*. 2019;154(3):565-70.
57. Yap J, O'Neill D, Nagenthiran S, Dawson CW, Luesley DM. Current insights into the aetiology, pathobiology, and management of local disease recurrence in squamous cell carcinoma of the vulva. *Bjog*. 2017;124(6):946-54.
58. Bedell SM, Hedberg C, Griffin A, Pearson H, Wilhite A, Rubin N, et al. Role of adjuvant radiation or re-excision for early stage vulvar squamous cell carcinoma with positive or close surgical margins. *Gynecol Oncol*. 2019;154(2):276-9.
59. Woelber L, Griebel LF, Eulenburg C, Sehoul J, Jueckstock J, Hilpert F, et al. Role of tumour-free margin distance for loco-regional control in vulvar cancer-a subset analysis of the Arbeitsgemeinschaft Gynäkologische Onkologie CaRE-1 multicenter study. *Eur J Cancer*. 2016;69:180-8.
60. Fokdal L, Jensen PT, Wulff C, Sanggaard MA, Hae M, Niemann I, et al. Lichen Sclerosis is Associated With a High Rate of Local Failure After Radio(chemo)therapy for Vulvar Cancer. *Clin Oncol (R Coll Radiol)*. 2022;34(1):3-10.
61. Frey JN, Hampl M, Mueller MD, Gunthert AR. Should Groin Recurrence Still Be Considered as a Palliative Situation in Vulvar Cancer Patients?: A Brief Report. *Int J Gynecol Cancer*. 2016;26(3):575-9.
62. Piura B, Masotina A, Murdoch J, Lopes A, Morgan P, Monaghan J. Recurrent squamous cell carcinoma of the vulva: a study of 73 cases. *Gynecol Oncol*. 1993;48(2):189-95.

63. Hopkins MP, Reid GC, Morley GW. The surgical management of recurrent squamous cell carcinoma of the vulva. *Obstet Gynecol.* 1990;75(6):1001-5.
64. Nooij LS, Brand FA, Gaarenstroom KN, Creutzberg CL, de Hullu JA, van Poelgeest MI. Risk factors and treatment for recurrent vulvar squamous cell carcinoma. *Crit Rev Oncol Hematol.* 2016;106:1-13.
65. Westin SN, Rallapalli V, Fellman B, Urbauer DL, Pal N, Frumovitz MM, et al. Overall survival after pelvic exenteration for gynecologic malignancy. *Gynecol Oncol.* 2014;134(3):546-51.
66. Kaur M, Joniau S, D'Hoore A, Van Calster B, Van Limbergen E, Leunen K, et al. Pelvic exenterations for gynecological malignancies: a study of 36 cases. *Int J Gynecol Cancer.* 2012;22(5):889-96.
67. Matsuo K, Mandelbaum RS, Adams CL, Roman LD, Wright JD. Performance and outcome of pelvic exenteration for gynecologic malignancies: A population-based study. *Gynecol Oncol.* 2019;153(2):368-75.
68. Wills A, Obermair A. A review of complications associated with the surgical treatment of vulvar cancer 1. *Gynecol Oncol.* 2013;131(2):467-79.
69. Froeding LP, Greimel E, Lanceley A, Oberguggenberger A, Schmalz C, Radisic VB, et al. Assessing Patient-reported Quality of Life Outcomes in Vulva Cancer Patients: A Systematic Literature Review. *Int J Gynecol Cancer.* 2018.
70. Barlow EL, Hacker NF, Hussain R, Parmenter G. Sexuality and body image following treatment for early-stage vulvar cancer: a qualitative study. *J Adv Nurs.* 2014;70(8):1856-66.
71. Hinten F, van den Einden LC, Hendriks JC, van der Zee AG, Bulten J, Massuger LF, et al. Risk factors for short- and long-term complications after groin surgery in vulvar cancer. *Br J Cancer.* 2011;105(9):1279-87.
72. Gaarenstroom KN, Kenter GG, Trimbos JB, Agous I, Amant F, Peters AA, et al. Postoperative complications after vulvectomy and inguinofemoral lymphadenectomy using separate groin incisions. *Int J Gynecol Cancer.* 2003;13(4):522-7.
73. Pontre J, Harding J, Chivers P, Loughlin L, Leung Y, Salfinger SG, et al. Do Groin Drains Reduce Postoperative Morbidity in Women Undergoing Inguinofemoral Lymphadenectomy for Vulvar Cancer? *Int J Gynecol Cancer.* 2018;28(1):183-7.
74. Pouwer AW, Hinten F, van der Velden J, Smolders RGV, Slangen BFM, Zijlmans H, et al. Volume-controlled versus short drainage after inguinofemoral lymphadenectomy in vulvar cancer patients: A Dutch nationwide prospective study. *Gynecol Oncol.* 2017;146(3):580-7.
75. Sundhedsstyrelsen. Sygdomsbyrden i Danmark - RISIKOFAKTORER. 2016.
76. DMG. Melanoma 2022 [Available from: <https://www.melanoma.dk/>].
77. Tumours Editorial Board FgT. WHO Classification of tumours. 5th edition. . 2020.
78. Brierly JD GM, Wittekind C (ed). *TNM Classification of Malignant Tumours (8th edition)*. Wiley-Blackwell 2017.
79. Faruqi A RB. Dataset for histopathological reporting of vulval carcinomas. The Royal College of Pathologists, . 2018.
80. Patobank. Danske SNOMED-koder. 2017.
81. Broders AC. Squamous-Cell Epithelioma of the Skin: A Study of 256 Cases. *Ann Surg.* 1921;73(2):141-60.
82. Euscher ED, Malpica A, Atkinson EN, Levenback CF, Frumovitz M, Deavers MT. Ultrastaging improves detection of metastases in sentinel lymph nodes of uterine cervix squamous cell carcinoma. *Am J Surg Pathol.* 2008;32(9):1336-43.

83. Oonk MH, Hollema H, van der Zee AG. Sentinel node biopsy in vulvar cancer: Implications for staging. *Best Pract Res Clin Obstet Gynaecol.* 2015;29(6):812-21.
84. Oonk MH, van Hemel BM, Hollema H, de Hullu JA, Ansink AC, Vergote I, et al. Size of sentinel-node metastasis and chances of non-sentinel-node involvement and survival in early stage vulvar cancer: results from GROINSS-V, a multicentre observational study. *Lancet Oncol.* 2010;11(7):646-52.
85. Robison K, Steinhoff MM, Granai CO, Brard L, Gajewski W, Moore RG. Inguinal sentinel node dissection versus standard inguinal node dissection in patients with vulvar cancer: A comparison of the size of metastasis detected in inguinal lymph nodes. *Gynecol Oncol.* 2006;101(1):24-7.
86. ESGO. Vulvar Cancer Guidelines. Complete report
87. Royal College of Obstetricians and Gynaecologists U. Guidelines for the Diagnosis and Management of Vulval Carcinoma. 2014.
88. Singh N GCea. British association of gynaecological pathologists. Interpretation of p16 immunohistochemistry in lower anogenital tract neoplasia. . 2018.
89. Kobel M MWea. Interpretation of p53 immunohistochemistry in tubo-ovarian carcinoma: Guidelines for reporting. .
90. Stanosz LM, Wang GY, Harms PW. Histologic Mimics of Basal Cell Carcinoma. *Arch Pathol Lab Med.* 2017;141(11):1490-502.
91. Park HR, Min SK, Cho HD, Kim KH, Shin HS, Park YE. Expression profiles of p63, p53, survivin, and hTERT in skin tumors. *J Cutan Pathol.* 2004;31(8):544-9.
92. Farugi A, Rous B. Standards and datasets for reporting cancers Dataset for histopathological reporting of vulval carcinomas. January 2018. The Royal College of Pathologists; 2018.
93. Kabulski Z, Frankman O. Histologic malignancy grading in invasive squamous cell carcinoma of the vulva. *Int J Gynaecol Obstet.* 1978;16(3):233-7.
94. Kurman RJ NH, Wilkinson EJ. Tumours of the cervix, vagina and vulva. In: Rosai ed. Atlas of tumour pathology. 3rd ed. Washington DC. 1992.
95. Wilkinson EJ. Protocol for the examination of specimens from patients with carcinomas and malignant melanomas of the vulva: a basis for checklists. Cancer Committee of the American College of Pathologists. *Arch Pathol Lab Med.* 2000;124(1):51-6.

Yderligere referencer til bilag

- Bae-Jump VL, Bauer M, Van Le L. Cytological evaluation correlates poorly with histological diagnosis of vulvar neoplasias. *J Low Genit Tract Dis.* 2007 Jan;11 (1):8-11
- Webb D V, Mentrikoski M J, Verduin L, Brill L B, Wick M R. Basal cell carcinoma vs basaloid squamous cell carcinoma of the skin: an immunohistochemical reappraisal. *J ann diag path vol 19. Issue 2. April 2015. p 70-75.*
- Santos M, Landolfi S, Olivella A et al. p16 overexpression identifies HPV-positive vulvar squamous cell carcinomas. *Am J Surg Pathol.* 2006 Nov; 30 (11): 1347-56
- Mc Alpine JN, Leung SC, Cheng A, Miller D, Talhouk A, Gilks CB et al. Human Papillomavirus (HPV)-independent vulvar squamous cell carcinoma has a worse prognosis than HPV-associated disease: a retrospective cohort study. *Histopathology* 2017; 71: 238-246

- Lee LJ, Howitt B, Catalano P, Tanaka C, Murphy R, Cimbak N et al. Prognostic importance of human papillomavirus (HPV) and p16 positivity in squamous cell carcinoma of the vulva treated with radiotherapy. *Gynecol Oncol* 2016; 142: 293-298.
- Wakeham K, Kavanagh K, Cuschieri K, Millan D, Pollock KG, Bell S et al. HPV status and favourable outcome in vulvar squamous cancer. *Int J Can* 2017; 140: 1134-1146.
- Ueda Y, Enomoto T, Kimura T, Yoshino K, Fujita M, Kimura T. Two distinct pathways to development of squamous cell carcinoma of the vulva. *J Skin Cancer* 2011; 2011: 951250
- Holthoff ER, Jeffus SK, Gehlot A Stone R, Erickson SW, Kelly T et al. Perineural Invasion is an independent pathologic indicator of recurrence in vulvar squamous cell carcinoma. *Surg Pathol*. 2015 Aug; 39(8): 1070-4
- Kurman RJ, Norris HJ, Wilkinson EJ. Tumours of the cervix, vagina and vulva. In: Rosai ed. *Atlas of tumour pathology*. 3rd ed. Washington DC, 1992.
- Baandrup L, Varbo A, Munk C et al. In situ and invasive squamous cell carcinoma of the vulva in Denmark 1978-2007 – a nationwide population-based study. *Gynecol Oncol* 2011;122:45-9.
- Smith JS, Backes DM, Hoots BE et al. Human papillomavirus type-distribution in vulvar and vaginal cancers and their associated precursors. *Obstet Gynecol* 2009;113:917-24.

5. Metode

Litteratursøgning

Ovenstående anbefalinger støtter sig op af den foreliggende litteratur. Pga. den lave forekomst af vulvacancer, er litteraturen på området sparsom.

Der er søgt litteratur med søgeordene vulva cancer, treatment, sentinel node, inguinal lymphnode dissection, ICG, recurrent. Desuden har vi konsulteret ESGOs guidelines.

Litteraturgennemgang

Vulvacancergruppen har gennemgået litteraturen, vægtet publikationerne, syntetiseret resultaterne og vurderet evidensen i forhold til Oxford 2009 gradering af evidens og anbefalinger.

Formulering af anbefalinger

Anbefalingernes formulering har været forelagt, gennemgået, evt. omformuleret og godkendt af medlemmer i Dansk Gynækologisk Cancer gruppes (DGCG) vulvacancer gruppe.

Interessentinvolvering

Udarbejdelsen er foregået i DGCGs vulvacancergruppen uden involvering af 3. part.

Høring og godkendelse

Retningslinien forelægges DGCGs Forretningsudvalg til kommentering og evt. korrektion. Herefter lægges retningslinien på DGCGs hjemmeside til høring blandt alle DGCGs medlemmer i 1 måned og efter evt omformuleringer til godkendelse i DGCG-bestyrelse.

Anbefalinger, der udløser betydelig merudgift

Anbefalinger synes ikke at udløse merudgift.

Forfattere og habilitet

På vegne af DGCG Vulva cancergruppen

Dansk Selskab for Obstetrik og Gynækologi

Ligita Frøding (formand), overlæge, Gynækologisk afdeling, Rh
Tine Henriksen Schnack, overlæge, Gynækologisk afdeling, OUH
Henriette Strøm Kahr, afdelingslæge, Gynækologisk afdeling, AUH

Dansk Selskab for Klinisk Onkologi

Trine Jakobi Nøttrup, overlæge, Onkologisk afdeling, Rh
Christian Nielsen Wulff (næstformand), afdelingslæge, Onkologisk afdeling, AUH

Dansk Selskab for Patologisk Anatomi og Cytologi

Elisabeth Kristensen, Patologisk afdeling, Rh
Pernille Christiansen, Patologisk afdeling, Rh

Dansk Selskab for Klinisk Fysiologi og Nuklear Medicin

Annika Loft, overlæge, Klinisk fysiologi, Nuklearmedicin og PET-afdeling, Rh

Ovenstående forfattere har ingen interessekonflikter.

Version af retningslinjeskabelon

Retningslinjen er udarbejdet i version 9.2.1 af skabelonen.

6. Monitorering

Pga. den lave incidens og vigtigheden af volumen / center og kirurg anbefales fortsat overvågning af patientvolumen per center.

7. Bilag

Bilag 1 – Patologisk anatomisk procedure ved vulvacancer

Denne patologiske procedurevejledning for vulvacancer er til anvendelse ved karcinom. Maligne melanomer i vulva håndteres i henhold til gældende retningslinjer fra Dansk Melanom Gruppe (DMG) for primære, kutane, maligne melanomer. Se www.melanoma.dk/guidelines. Retningslinjer for slimhindemelanomer i vulva er under udarbejdelse i DMG regi (76). For andre meget sjældne tumorer, såsom fx neuroendokrine tumorer og mesenkymale maligne tumorer henvises til separate kapitler i WHO Classification of tumours, 5.th ed. Female genital tumours, 2020 (77).

Den patoanatomiske procedure skal give oplysninger om histopatologisk klassifikation inkl. HPV/p16 status samt pTNM-stadium og bygger på systematisk undersøgelse og beskrivelse i henhold til internationalt anerkendt metode og nomenklatur (77-79).

Nugældende WHO 2020 klassifikation af tumortyper i vulva (77) med tilhørende danske SNOMED-koder (77, 78, 80) er beskrevet i Bilag 3, mens detaljeret pTNM klassifikation fremgår af Bilag 1 i denne retningslinje.

Prøvetyper:

Det anbefales fra DGCGs vulvacancergruppe, at der altid foretages central præparatrevision i et af de 2 nationale vulvacancer centre ved malign diagnose eller mistanke herom.

Diagnostisk biopsi af primær tumor:

Diagnosen invasiv vulvacancer bør stilles på en repræsentativ biopsi fra primærtumor, hvor invasionsdybden kan vurderes. Cytologi kan ofte anvendes til diagnosticering af klinisk eller radiologisk suspekter regionale lymfeknuder eller fjerne metastaser.

- **Makroskopi:** Størrelse og antal af biopsier angives. Totalindstøbes. Biopsier orienteres med overfladen vinkelret på skærefladen. Der skæres mindst 2 trinsnit.
- **Mikroskopi:** Tumortype angives. Invasionsdybde anføres ($>/\leq 1$ mm). Karinvasion (+/-) bekræftet ved immunhistokemisk undersøgelse (IHC). P16 og p53 status ved IHC. Se relevante afsnit i dette bilag.

Mindre lokalt resektat / diagnostisk el. evt. terapeutisk:

Biopsi fra vulva er diagnostisk, mens et lille lokalt resektat kan være diagnostisk eller terapeutisk. Kirurgen orienterer og markerer præparatet, således, at patologen ved evt. insufficient kirurgisk margin har mulighed for, at udpege i hvilken retning yderligere resektion bør foretages. Margin > 3 mm tilstræbes (Se evidens gennemgang i retningslinjen – Vulvacancer- kirurgisk behandling- primær og recidiv, under afsnit 3. Grundlag Kirurgisk behandling-vulva).

- **Makroskopi:** Mindre resektater med bioptisk verificeret svær grad af planocellulær intraepitelial læsion, HPV-associeret, (high grade squamous intraepithelial lesion, HPV- associated, forkortet HSIL) eller vulva intraepitelial neoplasia, HPV-uafhængig (vulvar intraepithelial neoplasia, HPV-independant, forkortet VIN, HPV-uafhængig) eller med mistanke om malign tumor opskæres og indstøbes in toto i fortløbende parallelsnit, gerne forudgået af tuschmarkering af resektionsrande og præparatfoto.
- **Mikroskopi:** Præmaligne og maligne forandringer beskrives med hensyn til følgende parametre:
 - IHC for p16 udføres på samtlige planocellulære karcinomer. P16 status ved IHC er afgørende for korrekt klassifikation af forstadier samt planocellulære karcinomer, som surrogatmarkør for HPV-status og dermed læsionens HPV association.
 - Forstadier klassificeres som HSIL (p16 overekspression) og som VIN, HPV uafhængig (p16 uden overekspression og ofte tillige med abnorm p53 ekspression). Ved tvivlstilfælde om tolkning af IHC for p16 kan suppleres med PCR HPV undersøgelse.
 - Histologisk tumortype (WHO)
 - Gradering af planocellulære karcinomer
 - P53 ekspression ved IHC
 - Evt. multifokalitet
 - Største tumormål i 2 dimensioner, angives i mm
 - Maksimal invasionsdybde
 - Karinvasion. Der suppleres med IHC for D2-40 og CD31 (+/+ i lymfekar og -/+ i blodkar).
 - Perineural invasion

- Resektionsrande: Mindste afstand fra invasiv tumor til resektionsrande inkl. profunde resektionsflade angives i mm.
- Evt. præmaligne forandringer (HSIL og HPV-afhængig VIN) og evt. lichen sclerosus (LS) i resektionsrande angives. LSIL (tidl. VIN1) opfattes ikke som præmalign (77).

Lokal excision eller vulvektomi

Større resektater modtages fra operationsgangen opspændt på kork med hud/slimhinde side opad og markeret af operatør. Såfremt resektatet omfatter den urethrale resektionsrand bør denne markeres særskilt. Ved modtagelsen lægges evt. gaze mellem væv og kork. Hvis der er tilstrækkeligt tumorvæv, tages stansebiopsi af tumorvæv fra til nedfrysning i Dansk Cancer Biobank og umiddelbart parallelt hermed verifikationsnit til paraffinblok.

Resektater fikseres som hovedregel i 2 døgn, således, at bundfladen bliver så velfikseret som muligt. Tynde resektater kan evt. fikseres i kun 1 døgn.

- **Makroskopi**

- Præparatfoto med lineal, før og efter tuschmarkering.
- Størrelse, inkl. præparatrykkelse og orientering (hvis mulig) af resektatet angives i tekst.
- Synlig tumor: lokalisation, størrelse i 3 dimensioner, vækstmåde (ulcerativ, nodulær, exofytisk, verrukøs) og mindste afstande til resektionsrande angives. Evt. multifokalitet med flere adskilte tumorer med mellemliggende normalt væv angives.
- Evt. øvrige slimhinde-/ hudforandringer beskrives (lokalisering, størrelse i 2 dimensioner, relation til resektionsrande).
- Resektionsrande bør som hovedregel tuschmarkeres.
- Indtegning af udtagne snit på præparatfoto (bloknotationer) anvendes rutinemæssigt, og vedhæftes patologibeskrivelsen.
- Ved mindre resektater bør totalindstøbning overvejes.
- Ved større resektater kan anbefales følgende snit udtaget:
 - Fuldvægssnit af tumor, evt. makrokapsler, mindre tumorer totalindstøbes.
 - Tumorsnit således at tumorstørrelse og invasionsdybde kan afgøres.
 - Snit der belyser mindste afstand til side- og profunde resektionsrande.
 - Snit der belyser mindste afstand til evt. resektionsrand til vagina, urethra og anus.
 - Der udtages snit fra evt. øvrige hud- og slimhindeforandringer.

- **Mikroskopi**

Mikroskopibeskrivelsen bør indeholde følgende:

- Histologisk tumortype i henhold til WHO, 2020 (77).
- P16 ekspression bedømmes rutinemæssigt ved IHC ved planocellulært karcinom som surrogatmarkør for HPV status (se afsnit om IHC)
- P53 ekspression ved IHC (abnorm eller normal/vild type)
- Differentieringsgrad (kun planocellulære karcinomer)
- Multifokalitet (flere invasive foci med mellemliggende normalt væv)

- Tumorstørrelse, 2 dimensioner, angives i mm
- Tumortykkelse
- Invasionsdybde
- Karinvasion (lymfekar / blodkar)
- Perineural invasion (81)
- Tilstedeværelse af lichen sclerosus (LS) i resektatet
- Resektionsrande: Mindste afstand fra invasiv tumor til sideresektionsrand og bundflade angives i mm (gerne med tilhørende bloknummer på makrofoto). Der tilstræbes 3 mm tumorfri margin på fikseret væv
- Evt HSIL, HPV-uafhængig VIN og/eller LS i resektionsrande angives, gerne med tilhørende bloknumre
- Makrofoto med bloknumre vedhæftes patologisvaret.

Lymfeknuder:

Størrelsen og antallet af lymfeknudemetastaser indgår i stadieinddeling og har terapeutisk og prognostisk betydning (22, 82-85). Formålet med sentinel node diagnostik er at vurdere behovet for og omfang af yderligere behandling.

Der skelnes mellem følgende metastasestørrelser:

- Makrometastase > 2 mm, eksakte størrelse angives.
- Mikrometastase \leq 2 mm.
- Enkeltcelleinfiltration/ isolerede tumorceller / små grupper af tumorceller \leq 0,2 mm

Sidstnævnte kategori (tumorceller \leq 0,2 mm) skal opfattes som lymfeknudenegativ.

Lymfeknudeexairese**Makroskopi:**

- Det tilstræbes at alle lymfeknuder findes og indstøbes og som minimum 6 lymfeknuder.
- Ved fund af mindre end 6 lymfeknuder kan restvævet overvejes indstøbt.
- Lymfeknuder flækkes parallelt med længdeaksen, hvis tykkelsen er \geq 4 mm.
- Der må placeres op til 3 udelte lymfeknuder pr. kapsel.
- Der skæres 2 trinsnit til HE farvning pr. blok.

Mikroskopi:

Svaret skal indeholde en beskrivelse af følgende:

- Antal lymfeknuder.
- Antal lymfeknuder med metastase.
- Metastasemål for hver metastase (se afsnit om sentinel lymfeknuder).

- Evt. perinodal vækst.

Sentinel Lymfeknuder

Makroskopi:

- Antal lymfeknuder angives for hver lokalisation og lymfeknuderne måles.
 - Sentinel lymfeknuder > 4 mm skæres vinkelret på lymfeknudens længdeakse i 2 mm tykke skiver.
 - Indstøbes med max. 3 vævsskiver fra samme lymfeknude i hver kapsel.
- Ved mikrotomi opskæres hver paraffinblok totalt i fortløbende trinsnit med 200 µm afstand mellem hvert niveau (86). For hvert niveau skæres 2 nabosnit á hver 5 µm tykkelse til HE farvning og CK-AE farvning, således at identifikationen af lymfeknudefremmede, epiteliale celler lettes.
- Sentinel lymfeknuder skæres således helt op til paraffinblokken er tom.

Mikroskopi:

Svaret skal indeholde en beskrivelse af følgende:

- Antal fundne lymfeknuder.
- Metastasering og perinodal vækst, dvs. tumorinfiltration i det omgivende fedtvæv, for hver lymfeknude.
- Metastasestørrelse.

Det skal af besvarelsen fremgå, hvor mange HE-snit og/eller CK-AE snit, som indeholder metastase.

Tumortyper

Klassifikation af tumortype følger WHO 2020 klassifikationen, hvortil der henvises. Se appendix (77).

Planocellulære karcinomer udgør 75-90% af alle vulvacancere, mens de resterende primært udgøres af basocellulære karcinomer og maligne melanomer (87). Derudover findes der mere sjældne tumorer, således som det fremgår af WHO 2020.

Med WHO klassifikationen af 2020 skal planocellulære karcinomer i vulva inddeles i HPV-afhængige planocellulære karcinomer og HPV-uafhængige planocellulære karcinomer på baggrund af p16 status, da HPV-status er en prognostisk markør. I tilfælde hvor p16 er vanskelig at tolke, anbefales det så vidt muligt, at der suppleres med undersøgelse af HPV-status.

Det er af stor terapeutisk og prognostisk vigtighed at adskille basocellulært karcinom (BCC) korrekt fra planocellulært karcinom, især planocellulært karcinom af basaloid type overfor basocellulært karcinom kan være en vanskelig differentialdiagnose. (Se nedenfor under EP4)

Immunhistokemiske undersøgelser for:

P16

Molekylære metoder til detektion af høj-risiko HPV omfatter PCR-baseret amplifikation af HPV DNA, DNA in situ hybridisering (ISH) og RNA ISH.

P16-ekspression er i en kontekst af planocellulært karcinom i vulva en pålidelig surrogatmarkør for infektion med høj-risiko HPV.

Reaktionsmønsteret er vigtigt ved tolkning af p16 farvning: P16 bør kun opfattes som værende med overekspression, når der ses en kraftig, kontinuerlig, horisontal farvning af som minimum kerner, men som regel af både kerner og cytoplasma involverende mindst den basale 1/3 (ofte også basale 2/3) af epitelet. Dette reaktionsmønster benævnes "p16 overekspression". Den superficielle 1/3 af epitelet kan også være svagt farvet eller ufarvet (77, 79, 88).

P53

IHC for p53 udføres rutinemæssigt ved alle planocellulære karcinomer og evt. ved forstadier hertil. Der skelnes mellem abnorm reaktion eller normal/vild type reaktion.

De HPV-associerede planocellulære karcinomer vil være karakteriseret af normal, såkaldt vild type reaktionsmønster, som omfatter en svagere farvning af et varierende antal celler med varierende farveintensitet (89).

Det HPV-uafhængige planocellulære karcinom viser oftest abnorm p53 ekspression, enten i form af såkaldt 0-reaktion (op til 30% af HPV-uafhængige planocellulære karcinomer) (77), med samtlige tumorcellekerner ufarvede, eller i form af overekspression med kraftig, intens farvning af > 80% af tumorcellerne i invasiv tumor og i basale og parabasale cellelag i HPV-uafhængig VIN (89). I sjældne tilfælde kan der udelukkende være tale om en cytoplasmatiske reaktion for p53, hvilket også er associeret til TP53 mutation. Sidstnævnte mønster foreslås bekræftet ved TP53 mutationsundersøgelse.

EP4

I tilfælde af, at det er vanskeligt at adskille et basocellulært karcinom fra et planocellulært, kan IHC panel med EP4, p16 og evt. EMA anvendes.

Udover basalcelle-morfologi, perifer palisadeanordning af kerner og tendens til retraktionsspaltedannelse omkring tumorøerne ses der ved det basocellulære karcinom en kraftig positiv reaktion for EP4 i kombination med manglende ekspression af p16 og evt. EMA ved IHC. Farvningsintensiteten svarer til styrken i svedkirtler.

Det basaloide planocellulære karcinom, som er den primære differentialdiagnose, vil som regel være med overekspression af p16, negativt for EP4 og med varierende positivitet for EMA.

Fokal planocellulær differentiering med fokalt tab af EP4 positivitet og tilkomst af positiv reaktion for EMA kan forekomme i et øvrigt typisk basocellulært karcinom og ændrer ikke på tumortypen (90).

Både planocellulære og basocellulære karcinomer vil være positive i p63, som derfor ikke kan udnyttes differentiediagnostisk (91).

CD31 og D2-40

Ved mistanke om karinvasion benyttes CD31 og D2-40 til at be- eller afkræfte dette og til at afgøre, om det drejer sig om blodkar- eller lymfekarinvasion. Lymfekar er positive i både CD31 og D2-40. Blodkar udelukkende i CD31.

Gradering af planocellulære karcinomer

Gradering af planocellulære karcinomer i vulva har ingen terapeutisk konsekvens, men anbefales. Graderingen tager udgangspunkt i et modificeret Broder's grading system baseret på keratinisering, intercellularbroer og pleomorfi.

Graderingen er baseret på et estimat af andelen (i procent) af udifferentierede celler (defineret som små celler med sparsomt cytoplasma, der udviser beskedne / ingen tegn på differentiering, og som infiltrerer stromaet i aflange strenge eller små grupper) (81, 92-94).

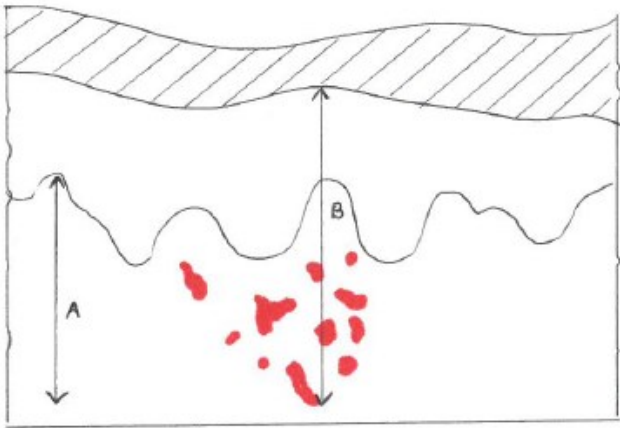
Der skelnes mellem højt, middelhøjt og lavt differentieret planocellulært karcinom (94).

- Grad 1 = Højt differentieret (ingen udifferentierede celler)
- Grad 2 = Middelhøjt differentieret (< 50% udifferentierede celler)
- Grad 3 = Lavt differentieret (> 50% udifferentierede celler)

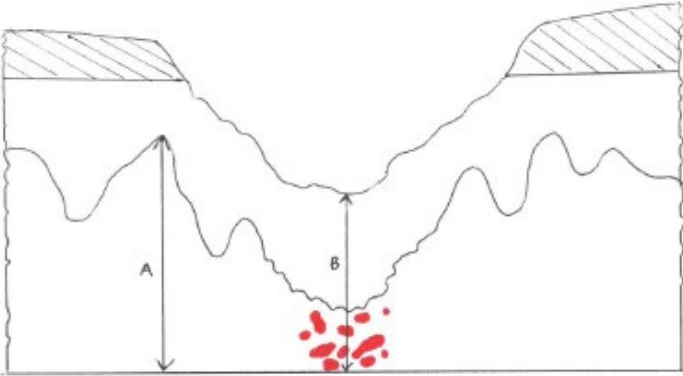
Adenokarcinomer graderes ikke, da der ikke eksisterer anerkendte graderingssystemer (79).

Udmåling af tumortykkelse og invasionsdybde

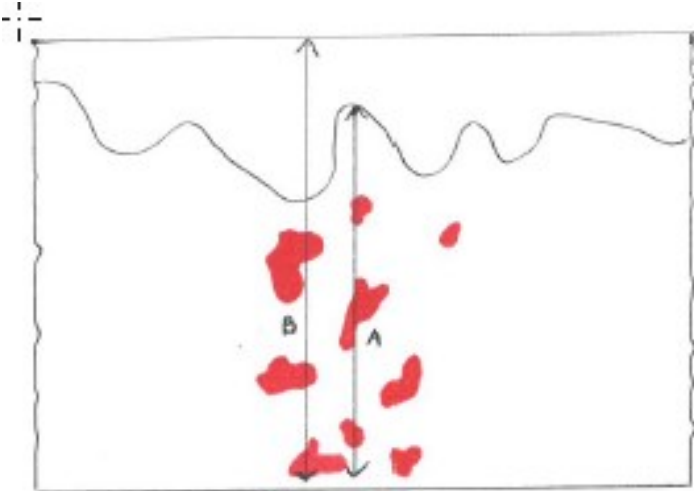
Invasionsdybde er den vigtigste histopatologiske, prognostiske parameter og helt essentiel for planlægningen af den videre behandling. Der angives som minimum om invasionsdybden er \leq / $>$ 1 mm. Invasionsdybde \leq 1 mm behandles udelukkende med vulvaresektion, og der tilstræbes en afstand til resektionsrand på min. 3 mm. For at sikre en ensartet bedømmelse, skal invasionsdybden udmåles som følger (95): Udmåling foretages optimalt med måleokular, evt. digitalt. Tumortykkelsen udmåles på keratiniseret epitel som afstanden fra stratum granulosums bund (figur 1, linje B) til dybest beliggende, invasive tumorcelle. På ikke-keratiniseret epitel måles den som afstanden fra vævsstykkets overflade (figur 3, linje B) til dybest beliggende invasive tumorcelle. Linjerne B i fig. 2 og 4 viser udmålingen af tumortykkelse ved hhv. ulcererende og eksofytisk vækst. Invasionsdybden defineres som afstanden fra den epiteliale-stromale overgang ved den nærmest liggende, mest superficielle stromapapil til den dybest beliggende invasive tumorcelle (figur 1-4, linje A). Ved ulcereret overflade med substansstab i tumorområdet ekstrapoleres fra den oprindelige epiteliale-stromale overgang uden for tumor, når invasionsdybden udmåles, såfremt overgang til ikke ulcereret væv er repræsenteret. (figur 2, linje A). Eksofytiske tumorer måles fra den øverst beliggende tumorcelle til den dybest beliggende tumorcelle, såfremt der ikke er en veldefineret epitelial-stromal overgang på det sted, hvor tumor har den største tykkelse (figur 4, linje A)



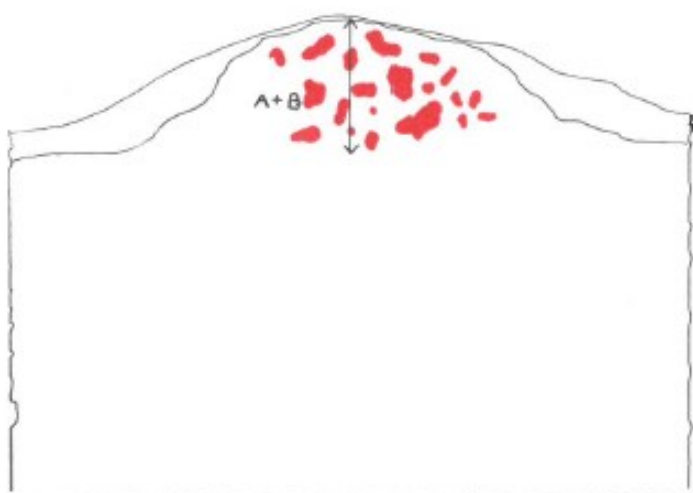
Figur 1



Figur 2



Figur 3



Figur 4

Bilag 2

TUMORTYPE (WHO 2020)	SNOMED KODE
EPITELIALE TUMORER:	
Forandringer i pladeepitel:	
Low-grade squamous intraepithelial lesion (LSIL)	M80770
High-grade squamous intraepithelial lesion (HSIL)	M80772
HPV-uafhængig vulva intraepithelial neoplasi VIN (dVIN/DEVIL/VAAD)	M80712
Planocellulært karcinom, NOS	M80703
Planocellulært karcinom, HPV-associeret	M80853
Planocellulært karcinom, HPV-uafhængigt	M80863
Basocellulært karcinom	M80903
Forandringer i kirtelepitel:	
Mb. Paget (ekstramammær)	M85423
Adenokarcinom	M81403
Adenoidcystisk karcinom	M82003
Adenoskvamøst karcinom	M85603
Adenokarcinom i specialiseret mammalignende ano-genital kirtel	M85003
Malign phylloidestumor	M90203
Adenokarcinom af svedkirteltype	M84003
Adenokarcinom af intestinal type	M81443
Apokrint adenokarcinom	M84013
Porokarcinom, NOS	M84093
Ekkrint adenokarcinom	M84133

NEUROENDOKRINE TUMORER:	
Neuroendokrin tumor, NOS	M82403
Neuroendokrin tumor, grad 1	M82403
Neuroendokrin tumor, grad 2	M82493
Storcellet neuroendokrint karcinom / storcellet karcinom, kombineret type	M80133
Småcellet neuroendokrint karcinom	M80413
Småcellet karcinom, kombineret type	M80453
MESENKYMALE TUMORER:	
Embryonalt rhabdomyosarkom	M89103
Alveolært rhabdomyosarkom	M89203
Epiteloidt sarkom	M88043
Alveolært bløddelssarkom	M95813
Leiomyosarkom, NOS	M88903
Rhabdomyosarkom, NOS	M89003
Pleomorft rhabdomyosarkom	M89013
Epiteloidt leiomyosarkom	M88913
Myxoidt leiomyosarkom	M88963
Dermatofibrosarkoma protuberans, fibrosarkomatøs	M88323
Solitær fibrøs tumor, malign	M88153
Kaposi sarkom	M91403
Liposarkom, NOS	M88503
Myxoidt liposarkom	M88523
Liposarkom, højt differentieret, NOS	M88513
Dedifferentieret liposarkom	M88583

Pleomorft liposarkom	M88543
Angiosarkom	M91203
Ewings sarkom	M93643
ANDRE TUMORER:	
Malignt melanom	M87203
Malignt lymfom	M96003
Blommesækstumor, NOS	M90713
Germinalcelletumor, NOS	M90643
Malign granularcelletumor	M95803

8. Om denne kliniske retningslinje

Denne kliniske retningslinje er udarbejdet i et samarbejde mellem Danske Multidisciplinære Cancer Grupper (DMCG.dk) og Regionernes Kliniske Kvalitetsudviklingsprogram (RKKP). Indsatsen med retningslinjer er forstærket i forbindelse med Kræftplan IV og har til formål at understøtte en evidensbaseret kræftindsats af høj og ensartet kvalitet i Danmark. Det faglige indhold er udformet og godkendt af den for sygdommen relevante DMCG. Sekretariatet for Kliniske Retningslinjer på Kræftområdet har foretaget en administrativ godkendelse af indholdet. Yderligere information om kliniske retningslinjer på kræftområdet kan findes på:

www.dmcg.dk/kliniske-retningslinjer

Retningslinjen er målrettet klinisk arbejdende sundhedsprofessionelle i det danske sundhedsvæsen og indeholder systematisk udarbejdede udsagn, der kan bruges som beslutningsstøtte af fagpersoner og patienter, når de skal træffe beslutning om passende og korrekt sundhedsfaglig ydelse i specifikke kliniske situationer.

De kliniske retningslinjer på kræftområdet har karakter af faglig rådgivning. Retningslinjerne er ikke juridisk bindende, og det vil altid være det faglige skøn i den konkrete kliniske situation, der er afgørende for beslutningen om passende og korrekt sundhedsfaglig ydelse. Der er ingen garanti for et succesfuldt behandlingsresultat, selvom sundhedspersoner følger anbefalingerne. I visse tilfælde kan en behandlingsmetode med lavere evidensstyrke være at foretrække, fordi den passer bedre til patientens situation.

Retningslinjen indeholder, udover de centrale anbefalinger (kapitel 1), en beskrivelse af grundlaget for anbefalingerne – herunder den tilgrundliggende evidens (kapitel 3+4). Anbefalinger mærket A er stærkest, Anbefalinger mærket D er svagest. Yderligere information om styrke- og evidensvurderingen, der er udarbejdet efter "Oxford Centre for Evidence-Based Medicine Levels of Evidence and Grades of Recommendations", findes her: http://www.dmcg.dk/siteassets/kliniske-retningslinjer---skabeloner-og-vejledninger/oxford-levels-of-evidence-2009_dansk.pdf

Generelle oplysninger om bl.a. patientpopulationen (kapitel 2) og retningslinjens tilblivelse (kapitel 5) er også beskrevet i retningslinjen. Se indholdsfortegnelsen for sidehenvielse til de ønskede kapitler.

For information om Sundhedsstyrelsens kræftpakker – beskrivelse af hele standardpatientforløbet med angivelse af krav til tidspunkter og indhold – se for det relevante sygdomsområde: <https://www.sst.dk/>

Denne retningslinje er udarbejdet med økonomisk støtte fra Sundhedsstyrelsen (Kræftplan IV) og RKKP.