



Visitation, diagnostik og opfølgning af ikke-epitelial ovariecancer

Version 1.0

GODKENDT

Faglig godkendelse

1. oktober 2019 (DGCG)

Administrativ godkendelse

31. januar 2020 (Sekretariatet for Kliniske Retningslinjer på Kræftområdet)

REVISION

Planlagt: 1. oktober 2022

INDEKSERING

Non-epitelial ovarietumor, germinalcelle tumor, granulocelle tumor.

Indholdsfortegnelse

1. Anbefalinger (Quick guide).....	2
Malign ovariel germinalcelle tumor (MOGCT).....	2
Adult Granulosa Celle Tumor (AGCT)	3
Juvenil Granulosa Celle Tumor (JGCT).....	4
Sertoli-Leydig celle tumor (SLCT).....	4
2. Introduktion	6
3. Grundlag	7
Malign ovariel germinalcelle tumor (MOGCT).....	7
Adult Granulosa Celle Tumor (AGCT)	17
Juvenil Granulosa Celle Tumor	22
Sertoli-Leydig celle tumorer (SLCT)	24
4. Referencer	27
5. Metode	34
6. Bilag	36
7. Om denne kliniske retningslinje.....	53

1. Anbefalinger (Quick guide)

Malignt ovariel germinale tumor (MOGCT)

Udredning/visitation

1. Alle patienter med mistænkt MOGCT skal henvises til et af de fire gynækologiske onkologiske centre på Rigshospitalet (RH), Universitets Hospital (OUH), Aarhus Universitets Hospital (AUH) og Aalborg Universitetshospital (AAUH).
2. Risk of Malignancy Index (RMI) kan ikke anvendes til vurdering af denne patientkategori.

Diagnostik

3. Som led i diagnostikken bør der udføres:
 - Gynækologisk undersøgelse og vaginal/abdominal ultralydsundersøgelse.
 - CA125 og CEA er ikke specifikke tumormarkører for germinale tumorer, men måles som led i udredningen ved ovarie tumorer.
 - Måling af tumormarkører i serum: α -fættoprotein (AFP), human choriogonadotropin (hCG), LDH
 - CT/MR scanning af abdomen og thorax.

Kirurgisk behandling

4. Ved stadium I sygdom er behandlingen primært kirurgi i form af enkeltsidig salpingo- ooforektomi således at patientens fertilitet bevares samt kirurgisk staging (se bilag).
5. Hos kvinder med radiologisk påvist dissemineret sygdom kan man overveje kun at foretage laparoskopisk operation med biopsi og først foretage ooforektomi efter kemoterapi er givet.

Onkologisk behandling

6. St. IA og IB – follow up
7. St. \geq Ic god prognosegruppe: 3x bleomycin, etoposide, cisplatin (BEP)
8. St. \geq Ic intermediær eller dårlig prognose-gruppe: 4x BEP

9. **Recidiv: BEP ved kemonåive. Vincristin, actinomycin-D, og cyclophosphamid (VAC) ved platinresistens**

Opfølgning

10. **Alle patienter med MOGCT bør følges på et af de fire onkologiske centre (RH, OUH; AUH eller AAUH) pga. behov for tæt standardiseret opfølgning.**
11. **Opfølgningen består af regelmæssige kliniske undersøgelser, monitorering af tumormarkører og radiologiske undersøgelser, se skemaet under det relevante kapitel.**

Adult Granulosa Celle Tumor (AGCT)

Udredning og diagnostik

12. **Alle patienter med mistænkt AGCT skal henvises til et af de fire gynækologisk onkologiske centre på RH, OUH, AUH eller AAUH.**
13. **AGCT er langt den hyppigste (udgør ca. 95 %) af granulocelle tumorerne (GCT)**
14. **Som led i udredning/diagnostik bør der udføres:**
 - **Vaginal og/eller abdominal ultralyd undersøgelse (UL) viser varierende billede fra solid til ekkogen eller multicystisk proces.**
 - **Det er vigtigt at vurdere uterus midtlinje ekko pga. den øgede risiko for endometriehyperplasi eller -cancer.**
 - **CT eller MR scanning af thorax og abdomen anvendes med henblik på at diagnosticere evt. metastaser**
 - **Tumormarkørerne er Inhibin B samt Anti Müllersk Hormon (AMH)**

Kirurgisk behandling

15. **Hysterektomi og bilateral salpingo-ooforektomi (BSO) samt staging (se bilag).**
16. **Fertilitetsbevarende operation (enkeltsidig salpingo-ooforektomi) + staging hos yngre patienter**
17. **Ved tilfælde af recidiv bør sekundær kirurgi foretages.**

Onkologisk behandling

18. **Efter radikal operation skal der IKKE gives adjuverende behandling**

19. Avanceret sygdom, ikke-radikalt opereret: 3-4 X BEP eller paclitaxel-carboplatin (TC)
20. Recidiv: TC eller antihormonel behandling

Opfølgning

21. AGCT's sene recidivtidspunkt betyder at årlig opfølgning må anbefales.
22. Opfølgningen bør omfatte gynækologisk undersøgelse med vaginal ultralyd samt abdominal undersøgelse. Øvrige undersøgelser vil være indiceret af symptomer og fund i øvrigt. Inhibin B og AMH bruges ved opfølgning, såfremt disse var forhøjede på diagnosetidspunktet. Evt. MR/CT ved mistanke om recidiv.

Juvenil Granulosa Celle Tumor (JGCT)

Udredning og diagnostik

23. Alle patienter med mistænkt JGCT skal henvises til / konfereres med ét af de fire gynækologisk onkologiske centre på RH, OUH, AUH eller AAUH.
24. Ultralydsskanning, CT eller MR skanning. S-østradiol, Inhibin B, AMH

Kirurgisk behandling

25. Kirurgisk behandling: Som ved adult granulosa celle tumor

Ikke-kirurgisk behandling

26. Onkologisk behandling: Som ved adult granulosa celle tumor

Opfølgning

27. Opfølgning bør være intensiv og kortvarig (ikke over 3 år).

Sertoli-Leydig celle tumor (SLCT)

Udredning og diagnostik

28. Alle patienter med mistænkt SLCT henvises til et af de fire gynækologisk onkologiske centre på RH, OUH, AUH eller AAUH.
29. RMI kan *ikke* anvendes til vurdering af denne patientkategori.

30. Gynækologisk undersøgelse og vaginal/abdominal ultralydsundersøgelse.
31. Androgenstatus og måling af østradiol, FSH og AMH

Kirurgisk behandling

32. Ved Stadium I af høj differentieret SLCT: Total abdominal hysterectomi/bilateral salpingooforektomi (BSO) + staging (se bilag).
33. Fertilitetsbevarende operation + staging hos yngre patienter
34. Ved Stadium I af intermediær eller lav differentieret SLCT:
 - Udvidet staging med CT/MR scanning af thorax og abdomen.
 - Fertilitetsbevarende kirurgi hos unge med fertilitetsønske.
35. Ved avanceret sygdom bør der foretages maksimal tumorreduktion

Ikke-kirurgisk behandling

36. Ved lavt differentieret tumor eller heterologe elementer: Adjuverende BEP eller taxan og cisplatin
37. Recidiv eller avanceret stadie: BEP eller taxan og cisplatin

Opfølgning

38. Bør følges op i tre år med gynækologisk undersøgelse, tjek af tidligere forhøjet hormonstatus og ved mistanke om recidiv relevant billeddiagnostik (ultralydsskanning og/eller MR/CT)

2. Introduktion

Formål

Det overordnede formål med retningslinjen er at understøtte en evidensbaseret kræftindsats af høj og ensartet kvalitet på tværs af Danmark.

Patientgruppe

Ikke-epitelial ovariecancer, herunder Malign ovariel germinalcelle tumor (MOGCT), Adult Granulosa Celle Tumor (AGCT), Juvenil Granulosa Celle Tumor (JGCT) og Sertoli-Leydig celle tumor (SLCT).

Målgruppe for brug af retningslinjen

Denne retningslinje skal primært understøtte det kliniske arbejde og udviklingen af den kliniske kvalitet, hvorfor den primære målgruppe er klinisk arbejdende sundhedsprofessionelle i det danske sundhedsvæsen.

3. Grundlag

Malignt ovariel germinalcelle tumor (MOGCT)

MOGCT deles klinisk op i dysgerminomer (som er analog til seminom i testis) og non-dysgerminomer (**15**). Kun 8 % af MOGCT er blandingstumor (Tabel 1) med indhold af flere forskellige typer af MOGCT, hvoraf dysgerminom kan være en af komponenterne (**16**). Hvis der findes både dysgerminom og non-dysgerminom i samme tumor behandles den pågældende patient som havende et non-dysgerminom, idet denne tumorform er den mest aggressive.

I Danmark ses årligt ca. 500 tilfælde af ovarie-, tuba- og primær peritoneal cancer. Ovariecancer er langt overvejende af epitelial type. Non-epitelial ovariecancer er sjælden med ca. 7 nye tilfælde af MOGCT og ca. 17 nye tilfælde af sex cord-stromale tumorer om året.

Ovarielle germinalcelle tumorer udgør ca. 10 % af alle primære ovarietumorer og udgår fra de ægproducerende celler i ovarierne (**1**). Langt størstedelen er benigne, idet maturt, cystisk teratom (dermoidcyste) udgør 95 – 97 %. De resterende 3 – 5 % er næsten alle MOGCT, hovedsageligt dysgerminomer, immature teratomer og blommæsækstumor, eller tumorer med flere af ovenstående komponenter.

MOGCT udgør i Danmark og i den vestlige del af Europa 1 – 3 % af alle primære tilfælde af ovariecancer og incidensen er 0.37 per 100.000 kvinder (**2**). Hos kvinder under 20 år opstår 60 % af alle ovarietumorer fra germinalceller og 33 % af disse er maligne (**3**).

MOGCT er sjældne og patienterne behandles både af børneonkologer og af gyn-onkologer, der hver især har små materialer, hvorfor der ikke foreligger randomiserede undersøgelser af behandlingen af disse tumorer. Vores viden om behandling af MOGCT er stort set baseret på retrospektive opgørelser, hvor sygdomsforløb hos patienter med forskellig patologi, varierende stadie, varierende kirurgisk intervention og varierende kemoterapiregime er beskrevet. En undtagelse er den prospektive fase II undersøgelse foretaget af Pediatric Oncology Group publiceret i 2004 (**4**).

I modsætning hertil foreligger der adskillige undersøgelser af testiscancer, hvor tumorer i testiklen i 95 % af tilfældene udgår fra germinalcellerne. Testiscancer er den hyppigste maligne sygdom hos drenge / mænd i aldersgruppen fra 15 til 35 år. Der er aktuelt 300 nye tilfælde om året i Danmark svarende til en incidens på ca. 10 per 100.000 mænd. Der foreligger evidensbaserede retningslinjer for behandlingen heraf (www.ducg.dk).

Germinalcelle tumorer udgør et område, hvor multidisciplinær indsats har ændret prognosen signifikant gennem de seneste 30 år. Effektiv kemoterapi, højt specialiseret patologi- og laboratoriediagnostik har været med til at forbedre behandlingsmulighederne for disse patienter.

På den baggrund har vi valgt et behandlingsregi for MOGCT, som i vidt omfang følger rekommandationerne for behandling af germinalcelle tumorer i testis, samt at adaptere den anvendte opdeling i god, intermediær og

dårlig prognostisk gruppe, der anvendes ved behandling af testiscancer for at opnå standardisering af behandlingen. Dette vil muliggøre fremtidige opgørelser over behandlingsresultater, således at man kontinuerligt kan forbedre behandlingsresultaterne også for denne patientgruppe.

Det anbefales, at de patienter, som har behov for kemoterapi, behandles på én af de fire gynækologisk onkologiske centre på RH, OUH, AUH eller AAUH. For at opnå det bedste behandlingsresultat er hurtig igangsættelse af kemoterapi samt gennemførelse uden forsinkelser yderst vigtig. Ved behov kan kemoterapien varetages i et samarbejde med onkologer, som behandler testiscancer, idet de har større erfaring med det rekommanderede behandlingsregime.

Anbefalinger

Udredning/visitation

- 1. Alle patienter med mistænkt MOGCT skal henvises til et af de fire gynækologisk onkologiske centre på Rigshospitalet (RH), Universitets Hospital (OUH), Aarhus Universitets Hospital (AUH) og Aalborg Universitetshospital (AAUH).**
- 2. Risk of Malignancy Index (RMI) kan ikke anvendes til vurdering af denne patientkategori.**

Diagnostik

- 3. Som led i diagnostikken bør der udføres:**
 - Gynækologisk undersøgelse og vaginal/abdominal ultralydsundersøgelse.
 - CA125 og CEA er ikke specifikke tumormarkører for germinalcelle tumorer, men måles som led i udredningen ved ovarie tumorer.
 - Måling af tumormarkører i serum: α -fætoprotein (AFP), human choriogonadotropin (hCG) , LDH
 - CT/MR scanning af abdomen og thorax.

Kirurgisk behandling

- 4. Ved stadium I sygdom er behandlingen primært kirurgi i form af enkeltsidig salpingo- ooforektomi således at patientens fertilitet bevares samt kirurgisk staging (se bilag).**
- 5. Hos kvinder med radiologisk påvist dissemineret sygdom kan man overveje kun at foretage laparoskopisk operation med biopsi og først foretage ooforektomi efter kemoterapi er givet.**

Onkologisk behandling

6. **St. IA og IB – follow up**
7. **St. \geq Ic god prognosegruppe: 3x bleomycin, etoposide, cisplatin (BEP)**
8. **St. \geq Ic intermediær eller dårlig prognose-gruppe: 4x BEP**
9. **Recidiv: BEP ved kemonäive. Vincristin, actinomycin-D, og cyclophosphamid (VAC) ved platinresistens**

Opfølgning

10. **Alle patienter med MOGCT bør følges på et af de fire onkologiske centre (RH, OUH; AUH eller AAUH) pga. behov for tæt standardiseret opfølgning.**
11. **Opfølgningen består af regelmæssige kliniske undersøgelser, monitorering af tumormarkører og radiologiske undersøgelser, se skemaet under det relevante kapitel.**

Udredning/visitation

Alle patienter med mistænkt MOGCT skal henvises til et af de fire gynækologisk onkologiske centre på RH, OUH, AUH eller AAUH.

Risk of Malignancy Index (RMI) kan *ikke* anvendes til udredning eller vurdering af denne patientkategori.

Den kliniske præsentation af MOGCT er præget af tumorernes hurtige vækst og anselige størrelse. Abdominal smerte med palpabel, abdominal tumor findes i 85 % af tilfældene. Feber ses hos 10 – 25 %. Ascites og/eller peritonitis på grund af torsion, infektion eller ruptur ses også og kan fejldiagnosticeres som appendicitis (3). Spredningsmønsteret for MOGCT er såvel til peritoneum som til lymfeknuder pelvint og paraaortalt. Hæmatogen spredning ses hyppigere end ved epitelial ovariecancer.

Diagnostik

Diagnosen og kortlægning af sygdommens stadie er essentiel, så der kan tages kvalificeret stilling til behandling.

Centralt ved diagnostik er:

- Gynækologisk undersøgelse og vaginal/abdominal ultralydsundersøgelse.

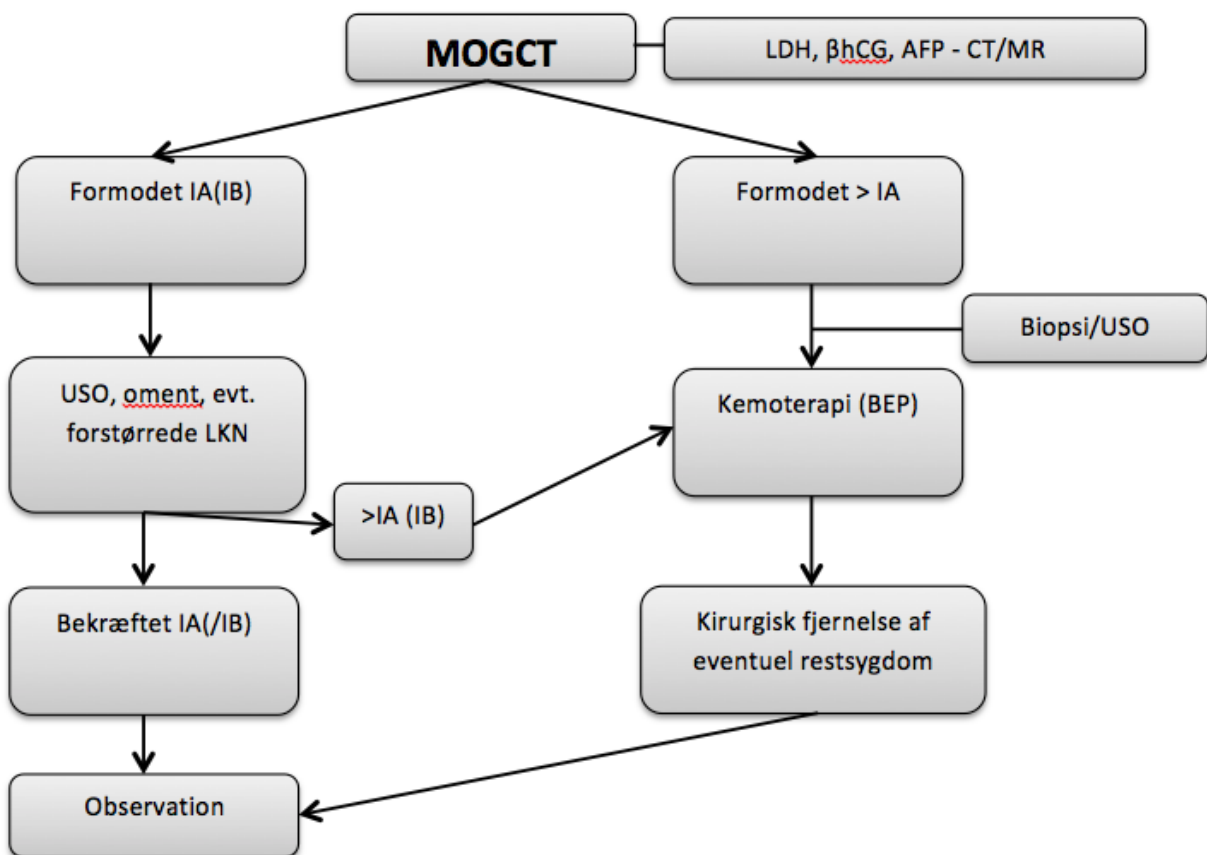
Udseende ved ultralyd er varierende. I et studie fra 2011 blev 21 patienter med histologisk verificeret dysgerminom præoperativt evalueret med International Ovarian Tumour Analysis (IOTA) kriterier (5).

Konklusionen er, at en rigt vaskulariseret, solid tumor med heterogen ekkogenicitet og veldefineret i forhold til omgivende organer kan tyde på dysgerminom.

- CA125 og CEA er ikke specifikke tumormarkører for germinalcelle tumorer, men måles som led i udredningen ved ovarietumorer.
- Fuldt blodbillede, lever- og nyretal
- Måling af tumormarkører i serum (1):
 - α -føtoprotein (AFP)
 - human choriogonadotropin (total hCG, β -hCG)
 - LDH
- CT/MR scanning af abdomen og thorax.

Tumormarkørerne bør foreligge præ-operativt hos alle patienter under 40 år, hvor der er mistanke om MOGCT.

Figur 1 - Behandling af maligne ovarielle germinalcelle tumorer - flow-skema



USO: Unilateral salpingo-ooforektomi, LKN: lymfeknuder

Hjørnestenen i behandling af **MOGCT \geq stadiet IC** er kemoterapi, som skal iværksættes så hurtigt som muligt efter at diagnosen er stillet. I modsætning til epitelial ovariecancer anbefales aggressiv kirurgi først ved fund af eventuel resttumor efter kemoterapi.

Kirurgisk behandling af MOGCT

Hvis tumormarkører ikke er målt præoperativt, bør der peroperativt ved svar på frysemikroskopi tages blodprøve til tumormarkør.

Diagnosen MOGCT stilles ved frysensnitundersøgelse og bør helst differentiere mellem dysgerminom og non-dysgerminom. Fra ufikseret tumorvæv udtages tillige til Dansk Cancer Biobank (<http://www.cancerbiobank.dk>).

Behandling af maligne germinalcelle tumorer stadie I er primær kirurgi; Enkelttidig salpingo- ooforektomi således, at patientens fertilitet bevares. Ovarieresektion er kontraindiceret ved mistanke om non-epitelial ovarietumor. Den kirurgiske staging bør omfatte eksplorativ laparotomi/robotkirurgi/laparoskopi med peritoneal skylning/ ascites for tumorceller, systematisk gennemgang af abdomen med omentektomi, fjernelse af forstørrede, suspekterede pelvine og paraaortale lymfeknuder, biopsier fra adhærencer og randbiopsier **(6)**.

Hos patienter med radiologisk påvist dissemineret sygdom kan man overveje kun at foretage laparoskopisk operation med biopsi og først foretage ooforektomi efter kemoterapi er givet.

Et specielt klinisk problem er bilateral ovarieinvolvering hos patienter med et stort fertilitetsønske. I disse tilfælde vil individuel håndtering af problematikken gøre sig gældende. I tilfælde af dysgerminom bør der biopteres fra modsidige ovarium, såfremt der her findes makroskopisk synlige forandringer, ellers bør ovariet lades urørt **(7)**. Der findes ikke valide data i litteraturen vedrørende kemoterapis evne til at fjerne primær tumor, for eksempel aktuelt i de tilfælde, hvor man måtte vælge at efterlade ét tumorinvolveret ovarium. Hos testiscancer patienter mener man, der eksisterer en "blod-testes" barriere. Hvorvidt der findes en "blod-ovarie" barriere vides ikke.

Det er vigtigt at bemærke, at der hos 5 – 10 % af patienterne med MOGCT findes benigne cystiske teratomer (dermoidcyster) i modsidige ovarium, som således kan bevares efter ooforektomi af det syge ovarium med enucleation af teratom i det bevarede ovarium.

Det diskuteres fortsat, om der er indikation for systematisk pelvin og paraaortal lymfadenektomi for at opnå korrekt staging hos patienter med MOGCT. Baseret på data fra SEER (Surveillance, Epidemiology, and End Results Program) finder Kumar et al i en serie på 613 optimalt stagede patienter med germinalcelle tumorer, lymfeknudemetastaser hos 28 % med dysgerminomer, 8% med immaturt teratom og 16% med "mixed germinalcelle tumorer" **(8)**. Disse patienter havde signifikant dårligere 5 års overlevelse end de lymfeknudenegative patienter (82,8 % versus 95,7 %). Hvorvidt lymfadenektomi bedrer prognosen kunne ikke konkluderes fra dette studie. Andre studier påviser også hyppig forekomst af metastaser til de retroperitoneale lymfeknuder **(9,10)**.

Primær lymfadenektomi anvendes ikke i behandling af testiscancer, idet man kun anbefaler aggressiv kirurgi ved fund af eventuel resttumor efter kemoterapi. At denne behandlingsstrategi kan overføres til kvinder, understøttes af Billmire et al's prospektive studie af 131 piger med germinalcelle tumorer med gennemsnitsalderen 11,9 år (1,4 – 20 år). Patienter med rene dysgerminomer st. I og II indgik ikke i studiet **(4)**. Patientmaterialet var sammensat af to studier, dels 57 patienter med st. I-II, dels 74 patienter st. III-IV. Studierne blev foretaget af CCG (Children's Cancer Study Group). Indgangskriterier til studierne omfattede

komplet staging inklusiv lymfadenektomi. Ved gennemgang af operationsjournalerne fandt man, at kun 2 % af patienterne havde fået foretaget den påkrævede systematiske lymfadenektomi, i stedet var blot makroskopisk forstørrede eller faste lymfeknuder fjernet. Alligevel fandt man en 6 års overlevelse (OS) på st. I: 95,1 %, st. II: 93,8 %, st. III: 97,3 % og st. IV: 93,3 %, således synes systematisk lymfadenektomi ikke at have prognostisk betydning.

Sekundær kirurgi

Værdien af sekundær kirurgi efter afsluttet kemoterapi og kirurgi ved recidiv er velkendt fra behandlingen af testiscancer og understøttes også af studier af MOGCT i ovariet (**4,11,12**).

Dysgerminomer

Radiologisk cystisk resttumor efter kemoterapi fjernes altid uanset størrelse. Metabolisk aktivitet i resttumor ved en PET-CT scanning øger sandsynligheden for at resttumor indeholder maligne celler efter behandling for seminom. Om det samme gælder ved dysgerminomer vides ikke. Videre behandling afhænger af histologisk svar.

Non-dysgerminomer

Patienter med normale markører og negative fund ved CT/MR scanning, skal ikke have foretaget kirurgisk indgreb.

Der findes ingen billeddiagnostiske metoder (inklusiv PET-CT) eller prognostiske modeller som med rimelig sikkerhed kan forudsige det histologiske indhold af resttumor. Derfor skal alle patienter med normaliserede markører og resttumor have al restsygdom fjernet kirurgisk, hvis teknisk muligt. Ved restsygdom i retroperitoneum skal det kirurgiske indgreb inkludere alle de steder, hvor der tidligere har været påvist sygdom. Det kirurgiske indgreb bør foretages 4-6 uger efter endt kemoterapi, hvor effekten af kemoterapi kan vurderes, og patienten er restitueret.

Ofte vil man finde persisterende benignt maturt teratom, desmoplastisk fibrose eller nekrose efter endt kemoterapi og fjernelse af disse forandringer er vigtig. Ved residual tumor efter operation og kemoterapi for immaturt teratom kan opstå "det voksende teratom syndrom", hvor residual tumor kan vokse uhæmmet. Der kan også ske en dedifferentiering til forskellige karcinomer (sekundær malignitet udgået fra maturt teratom). Her vil tumormarkørerne være normale (13).

Operation efter mulig insufficient primær kirurgi

Hvis patienten er opereret på gynækologisk afdeling uden for et onkologisk center, kan det diskuteres om patienten bør re-opereres. Her er det vigtigt, at kemoterapi er den primære kurative behandling hos patienter med MOGCT. Såfremt patienten ved primær operation er fundet at have højere stadium end st.IA, er det vigtigt, at patienten hurtigst muligt starter kemoterapi. Der bør foretages markør måling og CT/MR scanning af thorax og abdomen før kemoterapi iht. anbefalinger for diagnostik. Evt. sekundær kirurgi bør afvente vurdering efter kemoterapi, se nedenfor.

Såfremt patienten er ooforektomeret og klinisk har stadium IA sygdom efter beskrivelse fra primær operation, samt negative post-operative markører og negativ CT/MR scanning af thorax og abdomen, kan patienten observeres iht. nedenstående retningslinjer.

Risikostratificering af maligne ovarielle germinalcelle tumorer

Risikovurdering af MOGCT er, som ved malign germinalcelle tumor i testis, baseret på: tumormarkører, CT/MR scanningsfund, patologi og kirurgi (www.ducg.dk, "Referenceprogram for testis tumorer") (se Tabel 1). Studier af familier med forekomst af germinalcelle tumorer såvel hos mænd (testis eller extragonadalt) som hos kvinder (ovarie eller extragonadalt) tyder på samme biologiske udviklingsmåde (14). Klinisk er forskellen mellem testis og MOGCT, at de ovarielle hyppigere har spredning til peritoneum.

MOGCT deles klinisk op i dysgerminomer (som er analog til seminom i testis) og non-dysgerminomer (15). Kun 8 % af MOGCT er blandingstumorer (Tabel 1) med indhold af flere forskellige typer af MOGCT, hvoraf dysgerminom kan være en af komponenterne (16). Hvis der findes både dysgerminom og non-dysgerminom i samme tumor behandles den pågældende patient som havende et non-dysgerminom, idet denne tumorform er den mest aggressive.

Ved **stadium IA sygdom** er canceren begrænset til et ovarium. For testistumorer er infiltration af blod- eller lymfekar i primærtumor en vigtig prognostisk faktor for okkulte metastaser ved non-seminom st. I. Hvorvidt det samme gælder for MOGCT er ikke afklaret.

Kategorisering af MOGCT (baseret på viden fra testis tumorer, www.ducg.dk) af patienter med > **stadium IA** baseres på histologi, metastase lokalisation og markører i følgende grupper:

1. en god prognose
2. en intermediær prognose
3. en dårlig prognose

Tabel 1 - Risikostratificering

God prognosegruppe			
Dysgerminomer	Lymfeknudemetastaser og/eller pulmonale metastaser uden andre hæmatogene metastaser		
Non-dysgerminomer	Lymfeknudemetastaser og/eller pulmonale metastaser uden andre hæmatogene metastaser og max. grad I markørforhøjelse		
Intermediær prognosegruppe			
Dysgerminomer	Ikke-pulmonale, hæmatogene metastaser		
Non-dysgerminomer	Lymfeknudemetastaser og/eller pulmonale metastaser uden andre hæmatogene metastaser og grad II markørforhøjelse		
Dårlig prognosegruppe			
Non-dysgerminomer	Ikke-pulmonale, hæmatogene metastaser eller grad III markørforhøjelse		
Markørforhøjelse målt postoperativt ved behandlingsstart med kemoterapi**			
	Grad I	Grad II	Grad III

α-føtoprotein (ng/ml)	<1000	1000-10.000	>10.000
hCG (IU/l)	<5000	5000-50.000	>50.000
LDH (U/l)	<1,5x ØN*	1,5-10x ØN	>10x ØN

*ØN; øvre normalgrænse

** værdierne er baseret på viden fra testistumorer

Onkologisk behandling af maligne ovarielle germinalcelle tumorer

Stadium IA (og IB hvis der er foretaget bilateral ooforektomi):

Såvel dysgerminom som non-dysgerminomer: Tæt follow-up således, at man undgår at give kemoterapi til flest mulige patienter og derved undgår de potentielt fatale bivirkninger til kemoterapi.

Risikoen for progression/recidiv er beskeden ved at vælge observation af patienter med stadium IA dysgerminom. Vicus et al fandt recidiv hos 9 % af stadium IA patienterne (17,18). Risikoen for at få progression ved ekspekterende behandling af patienter med stadium IA(B) MOGCT er fra England rapporteret til 36 % (19). Progression blev påvist inden for 13 måneder. Disse fund er i overensstemmelse med observationer ved testiscancer, hvor man hos patienter med stadium I seminom fandt, at mellem 5 – 10 % fik progression, mens man ved non-seminomer >st. I fandt risikoen betragtelig større - mellem 14 -50 %. Hovedparten får påvist progression inden for de første to år.

Da ikke alle får progression efter kirurgi, har man valgt at afvente med kemoterapi til påvist progression. Recidiv patienter med stadium I kan kureres med effektiv kemoterapi på recidivtidspunktet.

Standard kemoterapi ved MOGCT er BEP (bleomycin, etoposid og cisplatin).

Stadium ≥ IC:

Patienter i "god prognose gruppe" gives 3 serier BEP. Selvom 4 serier kombinationskemoterapi med BEP er anbefalet i de fleste studier, har nyere studier af patienter med testiscancer vist den samme gode effekt med 3 serier BEP (19).

Stadium ≥ IC:

Patienter i "intermediær og dårlig prognose" gruppen behandles primært i kliniske protokoller.

Standardbehandlingen er 4 serier kombinationskemoterapi med BEP. Der er behov for at forbedre overlevelsen hos disse grupper, og patienterne bør derfor primært behandles i kliniske protokoller. Patienter med udbredt lever-, lunge- eller CNS metastaser bør evt. starte kemoterapi i mindre doser for at undgå for massivt et tumorhenfald inden fuld dosis startes. Operation må ikke forhindre opstart af kemoterapi. Dette er specielt vigtigt ved patienter med dårlig prognose og operation kan udsættes til kemoterapien er afsluttet.

Hjørnестenen i behandling af germinalcelle tumorer ≥ stadiet IC er kemoterapi, som skal iværksættes så hurtigt som muligt efter at diagnosen er stillet. I modsætning til epitelial ovariecancere anbefales aggressiv kirurgi først ved fund af eventuel resttumor efter kemoterapi (20,21).

Recidiv

Kemonaive recidivpatienter tilbydes BEP kombinationskemoterapi.

Recidivbehandling hos patienter, som tidligere er behandlet med BEP, kan genbehandles med platinholdige regimer afhængig af det behandlingsfri interval.

Salvage kemoterapi og kirurgi bør nøje følge retningslinjer for recidiv ved testiscancer (www.ducg.dk)

Sene recidiver

Recidiv > 2 år efter afslutning af første linje kemoterapi er særdeles vanskeligt at behandle. Hvis teknisk muligt bør alt tumorvæv fjernes kirurgisk, også ved evt. forhøjede markører. Formålet er at fjerne uddifferentieret germinalcelle tumorvæv, teratom og sekundære ikke-germinalcelle tumorer. Hvis dette ikke er muligt, skal der foretages biopsi og kemoterapi skal startes afhængig af patologisvar. Hvis muligt da kirurgi herefter.

Sekundære ikke-germinalcelle tumorer kan optræde fra 5 til mange år efter ophørt behandling. Det kan dreje sig om forskellige typer af karcinomer, men også sarkomer.

Senbivirkninger

Risikoen for en sekundær malignitet er den umiddelbare mest frygtede bivirkning. Tilfælde af leukæmi efter en kumulativ dosis af etoposid < 2g (rapporteret incidens 0,6 %) og etoposid > 2g (rapporteret incidens 2 %) ses oftest i det første dekadere efter behandlingen (www.ducg.dk). I en case-kontrolundersøgelse af 132 patienter med MOGCT, som havde overlevet minimum to år efter operation og kemoterapi, og 137 matchede kontrolpersoner, fandt Matei et al, at MOGCT patienterne hyppigere havde hypertension (17 % versus 8 % P=0,02), marginalt forhøjet kolesterol (9,8 vs. 4,4 % p = 0,09) og høretab (5,3 vs. 1,5 %, p=0,09) (22). Andre problemer som tinnitus, kvalme, og Raynaud's fænomen var hyppigere iblandt cancer overleverne. Ligeledes sekundære cancere. Flere forskellige regimer af kemoterapi var blevet anvendt, 38,6 % havde fået BEP, 37,1 % BEP + VAC.

Forekomst af sen-bivirkninger betyder, at man blot observerer patienter med stadium IA tumor, trods den høje procentdel, som ved opfølgning viser sig at have behov for kemoterapi. Man undgår trods alt kemoterapi hos en stor gruppe patienter og den afventende holdning forringer ikke overlevelsen.

Fertilitet efter kirurgi og kemoterapi

Der findes kun relativt sparsomme data vedrørende fertiliteten efter kirurgisk behandling og kemoterapi af MOGCT. Hovedparten af patienterne genetablerer normalt menstruationsmønster, og fertiliteten synes at være bevaret. Der er ikke rapporteret øget risiko for fosterabnormiteter i graviditeter efter behandling (23,24).

Opfølgning af patienter med MOGCT

Alle patienter med MOGCT bør følges på et af de fire gynækologisk onkologiske centre på RH, OUH, AUH eller AAUH pga. behov for tæt standardiseret opfølgning.

Formålet med opfølgning er, at diagnosticere recidiver og følger af fysisk og/eller psykisk karakter i relation til den givne behandling. Opfølgningsprogrammet er det samme som for testiscancer. Der er ikke international enighed om det bedste opfølgningsprogram til patienter med forskellige stadier af testiscancer, men det danske opfølgningsprogram er lavet på baggrund af analyse af 5000 testiscancer forløb.

Omkring 75 % af recidiver af germinalcelle tumorer ses inden for 2 år efter primær behandling. De hyppigste lokalisationer for recidiver af germinalcelle tumorer er intraperitonealt i øvre abdomen (55 – 70 %) og i pelvis (30 - 45 %).

Opfølgningen består af regelmæssige kliniske undersøgelser, monitorering af tumormarkører og radiologiske undersøgelser, se Tabel 2.

Tabel 2 - Opfølgning ved MOGCT

År:	1					2				3		4		5	
Måned:	0	3	6	9	12	15	18	21	24	30	36	42	48	54	60
Dato															
Objektiv undersøgelse	○	○	○	○	○	○	○	○	○	○	○	○	○	○	○
Tumor markør	○	○	○	○	○	○	○	○	○	○	○	○	○	○	○
Hormonstatus		○							○						○
CT / skanning thorax, abdomen og bækken	○		○		○						○				○

Hormonstatus omfatter tumormarkørerne hcg, α -fötprotein og LDH

Litteratur og evidensgennemgang

Litteraturen er meget sparsom, da der som omtalt ikke er foretaget randomiserede studier, da denne tumortype er meget sjælden. Litteraturen er overvejende kohortestudier, evidensniveau 2b.

Bemærkninger og overvejelser

Anbefalingen er formuleret ud fra den sparsomme litteratur og kliniske evidens, der er indhentet via behandling af testis cancer, der er en hyppigere sygdom. Desuden er retrospektive studier anvendt.

Adult Granulosa Celle Tumor (AGCT)

Granulosacelle tumorer (GCT) udgør ca. 90 % af de maligne sex cord-stromale tumorer. GCT er beskrevet i alle aldersgrupper, men optræder hyppigst i peri-menopausen. Da de histopatologiske karakteristika og de kliniske forhold oftest er væsentligt forskellige i hovedparten af de tilfælde af GCT, der optræder hos børn og unge kvinder sammenlignet med tilfældene efter 30-års alderen, skelnes mellem en juvenil type (5 %) og en adult type (95 %) (AGCT)(25).

Epidemiologi

Median alder ved AGCT er 52 år, men med spredning fra sen teenagealder til seniet. AGCT er positivt associeret med BMI > 30, mens brug af P-piller og fødsler synes at beskytte mod disse tumorer (26).

Endometriehyperplasi ses hos 24 – 80 % af kvinder med AGCT og endometriecancer hos 5 - 8 %. I et materiale hos 163 danske kvinder med AGCT fandtes foruden endometriecancer hos 7%, at 8 kvinder havde haft eller udviklede mamma cancer (RR=4,7) (27,28).

I 95-97 % af AGCT er der fundet en unik somatisk mutation i FOXL2 genet (FOXL2Cys134Trp) som en onkogen eller pro-proliferations mutation, som muligvis forårsager tumordannelsen [4;5]. Høj ekspresion af transkriptionsfaktor GATA-4 er associeret med højt stadium og/eller risiko for recidiv (29,30).

Arvelige faktorer

Granulosacelle tumorer er rapporteret i familier med BRCA1 genet (31).

Sygdomsforløb

Mellem 60 og 80 % af patienterne er i FIGO (se bilag 7) stadium I på diagnosetidspunktet.

De hyppigste symptomer er abdominal distention, abdominal smerte (45 %) og abnorm vaginal blødning (64 %). Ca. 70 % af AGCT er associeret med endokrin hormonproduktion. Den hyppigste årsag til lægekontakt er abnormt blødningsmønster (meno-metroragi, postmenopausal blødning eller amenoré). Endometriehyperplasi, myomhypertrofi og mastodyn timer bør lede tanken hen på en evt. østrogen producerende AGCT.

Sjældent ses endometrieatrofi eller decidual reaktion som følge af progesteron produktion. Endnu sjældnere, men navnlig hos gravide samt ved unilokulære cystiske tumorer, ses hirsutisme eller andre tegn på virilisering.

Abdominal distention skyldes tumorenes oftest anseelige størrelse. Hovedparten vil være > 10 cm i diameter på diagnosetidspunktet. Der vil ofte samtidig være ascites, hvilket især ses ved tumorspredning uden for ovarier.

Abdominal smerte kan oftest relateres til torsionstilfælde, blødning i tumor eller eventuel ruptur af tumor, som ses hos 22%. Omkring 10 % af kvinderne har hæmoperitoneum pga. ruptur (3).

Visitation

Alle patienter med mistænkt AGCT skal henvises til et af de fire gynækologisk onkologiske centre på RH, OUH, AUH eller AAUH.

RMI kan ikke anvendes til denne type tumor.

Anbefalinger

12. Alle patienter med mistænkt AGCT skal henvises til et af de fire gynækologisk onkologiske centre på RH, OUH, AUH eller AAUH.
13. AGCT er langt den hyppigste (udgør ca. 95 %) af granulocelle tumorerne (GCT)
14. Som led i udredning/diagnostik bør der udføres:
 - Vaginal og/eller abdominal ultralyd undersøgelse (UL) viser varierende billede fra solid til ekkogen eller multicystisk proces.
 - Det er vigtigt at vurdere uterus midtlinje ekko pga. den øgede risiko for endometriehyperplasi eller -cancer.
 - CT eller MR scanning af thorax og abdomen anvendes med henblik på at diagnosticere evt. metastaser
 - Tumormarkører er Inhibin B samt Anti Müllersk Hormon (AMH)

Kirurgisk behandling

15. Hysterektomi og bilateral salpingo-ooforektomi (BSO) samt staging (se bilag).
16. Fertilitetsbevarende operation (enkeltstående salpingo-ooforektomi) + staging hos yngre patienter
17. Ved tilfælde af recidiv bør sekundær kirurgi foretages.

Onkologisk behandling

18. Efter radikal operation skal der IKKE gives adjuverende behandling
19. Avanceret sygdom, ikke-radikalt opereret: 3-4 X BEP eller paclitaxel-carboplatin (TC)
20. Recidiv: TC eller antihormonel behandling

Opfølgning

21. AGCT's sene recidivtidspunkt betyder at årlig opfølgning må anbefales.
22. Opfølgningen bør omfatte gynækologisk undersøgelse med vaginal ultralyd samt abdominal undersøgelse. Øvrige undersøgelser vil være indiceret af symptomer og fund i øvrigt. Inhibin B og AMH bruges ved opfølgning, såfremt disse var forhøjede på diagnosetidspunktet. Evt. MR/CT ved mistanke om recidiv.

Udredning og diagnostik

Ved gynækologisk undersøgelse findes i næsten alle tilfælde udfyldning i det lille bækken. AGCT er unilateral i 95 % af tilfældene. Vaginal og/eller abdominal ultralyd undersøgelse viser varierende billede fra solid til ekkogen eller multicystisk proces. Det er vigtigt at vurdere uterus midtlinje ekko pga. den øgede risiko for endometriehyperplasi eller cancer. CT eller MR scanning af thorax og abdomen anvendes mhp. at diagnosticere evt. metastaser (32). Der foreligger kun sparsomme oplysninger om PET/CT scanning, som tyder på, at metastaser fra AGCT er PET negative.

Serum tumormarkører

Tumormarkørerne er Inhibin A og B samt Anti Müllersk Hormon (AMH). I et studie af 30 patienter med granulosa-celle tumorer st. I – III (87 % st. I) var Inhibin A og B forhøjet i henholdsvis 67 % og 89 % af tilfældene primært og hos 58 og 85 % ved recidiv. Inhibin B havde en sensitivitet på 89 % og specificitet på 100% og bør derfor foretrækkes (33). AMH er den potentielle bedste og lettest målbare tumormarkør ved AGCT (34). AMH korrelerer signifikant med tumorbyrden ved AGCT og kan anvendes både ved fund af recidiv og til monitorering af behandling. I henhold til et review af Jamieson og Fuller har AMH en sensitivitet mellem 76 % og 100 % ved AGCT (35).

Kirurgisk behandling

Hvis tumormarkørerne ikke er målt præoperativt, bør der peroperativt ved svar på frysemikroskopi tages blodprøve til tumormarkør.

Primær kirurgisk behandling

Ved tilsyneladende lokaliseret sygdom (stadium I) er kirurgisk staging vigtigt, hvilket kan ske ved eksplorativ laparotomi/robotkirurgi/laparoskopi. Det bør som minimum omfatte:

- Peritoneal skylning (opsuge evt. ascites)
- Enkelt-sided salpingo-ooforektomi
- Er der ikke et fertilitetsønske anbefales dobbeltsided salpingo-ooforektomi og hysterektomi
- Peritoneale biopsier fra bækken peritoneum og de parakoliske rum samt infrakolisk omentektomi
- Biopsier fra faste adhærencer
- Suspekter lymfeknuder fjernes

De pelvine og para-aortale lymfeknuder eksplorerer ved tumor over 10 cm i diameter og suspekter lymfeknuder fjernes. Park et al fandt ingen effekt af lymfadenektomi af de retroperitoneale lymfeknuder ved stadie I og II (25). Alle patienter bør optimalt stages, men et nyligt arbejde fra M.D. Anderson Cancer Center, Texas sætter spørgsmålstegn ved behov for lymfadenektomi ved AGCT og øvrige sex cord-stromale tumorer (36). Ved en retrospektiv undersøgelse af 178 patienter med AGCT fik 85 patienter recidiv, heraf kun 5 patienter med lymfeknude recidiv. Ingen af de 28 patienter, som havde fået foretaget primær lymfeknudesampling havde positive lymfeknuder ved primær kirurgi, og 2 af de 5 patienter med recidiv i lymfeknuder havde fået foretaget primær lymfeknude sampling. Brown et al. og Abu-Rustum et al. fandt ingen metastaser til retroperitoneum

ved operation blandt patienter, som havde fået foretaget lymfadenektomi, mens der var tumorspredning til lymfeknuder hos 15 % ved første recidiv (**36,37**).

AGCT er sjældent bilaterale, og normalt udseende modsidigt ovarium bør lades urørt; det vil sige heller ikke biopteres, hvis fertiliteten ønskes bevaret.

Ved påvisning af ekstraovariel sygdom bør der foretages maksimal tumorreduktion. Mængden af efterladt tumorvæv er en væsentlig faktor for effekten af eventuel postoperativ behandling.

Fertilitetsbevarende kirurgi

Ved ønske om bevarelse af fertiliteten er enkeltside salpingo-ooforektomi sufficient behandling, under forudsætning af omhyggelig kirurgisk staging (se 7. Bilag). I disse tilfælde anbefales infrakolisk omentektomi som led i staging-proceduren, og endometriet vurderes altid histologisk (endometriebiopsi/abrasio) med henblik på tilstedeværelse af østrogen-inducerede forandringer.

Recidiv kirurgi

I tilfælde af recidiv bør sekundær kirurgi foretages. Selv om sygdommen ved recidiv kan have mere udbredt og diffus vækst, kunne Fotopoulou et al. i deres serie på 45 patienter med recidiv opnå total debulking hos 85% af patienterne (**38**). På grund af disse tumors langsomme vækst, vil man i de fleste tilfælde kunne opnå livsforlængelse ved kirurgi og evt. efterfølgende kemoterapi.

Onkologisk behandling

Kemoterapi

Det ser ikke ud til at adjuverende kemoterapi forbedrer overlevelsen hos makroradikalt opererede patienter i de tidlige stadier (**25,26,39**).

Selvom stadium IC har en dårligere prognose end stadium 1A og 1B, er der uenighed om rollen af adjuverende kemoterapi til patienter med stadium 1C sygdom med præoperativ ruptur/tumorceller i ascites / høj mitoseaktivitet. Schneider et al. anbefaler Cisplatin baseret kemoterapi til denne gruppe (**40**). Evidensen for adjuverende behandling er sparsom. BEP eller TC kan overvejes, alternativt aktiv opfølgning. Beslutningen anbefales truffet i samråd med patienten, efter information om den manglende evidens af den gavnlige effekt, i overensstemmelse med principperne for fælles beslutningstagning.

Vor viden om kemoterapi ved primær avanceret sygdom eller recidiv af AGCT er baseret på retrospektive studier(**25,39**) eller reviews af mindre serier (**3,41**). De publicerede undersøgelser omfatter ganske få patienter, men det ser ud til, at kombinationskemoterapi med Cisplatin har bedste responsrater. BEP (Bleomycin, Etoposid, Cisplatin) anbefales som førstevalgsbehandling på grund af mindre neurotoksitet. Park et al [4] anbefaler 6 serier, baseret på deres erfaring med 13 optimalt debulkede patienter med avanceret sygdom, hvor 6/6 patienter ikke fik recidiv efter 6 serier BEP, mens 5/7 patienter, som blev behandlet med færre end 6 serier BEP fik recidiv. Homesley et al. har foretaget en fase II undersøgelse af behandling med BEP til 57 patienter med sex cord-stromal tumorer, heraf 48 patienter med AGCT, syv patienter med Sertoli-Leydig celle tumorer, en patient med malignt tekom og en patient med uklassificeret sex cord-stromal tumor (**13**). Alle patienter var i stadie II-IV og yderligere kirurgisk tumorreduktion havde ikke været mulig. Blandt de 57

patienter var 39 patienter ikke optimalt debulkede og 6 patienter havde radiologisk påvist recidiv, 12 havde kun positiv peritoneal cytologi. Efter tre års opfølgning var 69 % af patienterne med avanceret primærtumor og 51 % af patienter behandlet for recidiv i komplet remission. To patienter døde på grund af behandlingen initialt i studiet, hvorfor Bleomycin dosis blev sat ned. Pautier et al. anvendte BEP til 5 patienter med primær metastaserende ACGT og 15 patienter med recidiv (42). Der var respons rate på 90 % (halvdelen komplet respons). Efter 4 års observation fandt de en overlevelse på 58 %, dog havde kun 30 % et forløb uden events efter behandlingen. Uygun et al fandt 11 patienter med recidiv blandt 45 patienter med AGCT. Seks patienter modtog kemoterapi og havde et median progressionsfrit interval (PFI) på 24 måneder, mens de 5 patienter, som ikke modtog kemoterapi havde et PFI på 8 mdr. (43)

Der synes således at være evidens for behandling med BEP til patienter med avanceret ikke kirurgisk resektabel AGCT efter kirurgisk debulking (evidensniveau IIb og IV)

I tilfælde af makroskopisk radikal operation gælder den samme anbefaling som ved de mindre stadier.

Andre regimer, som VAC (Vincristin, Doxorubicin, Cyclophosphamid), PAC (Cisplatin, Doxorubicin, Cyclophosphamid) og AcFuCy (Actinomycin D, 5-fluorouracil, Cyclophosphamid) er rapporteret med responsrater på op til 20 %. TC (Carboplatin, Paclitaxel) er undersøgt i en fase 2 undersøgelse som anden linie behandling med god respons (44). Under hensyntagen til bivirkningsprofilen anbefales TC.

Hormonal terapi

Endokrin behandling med Tamoxifen, progestagen, LHRH analoger og aromatase inhibitorer er undersøgt med blandede responsrater, dog er langtidsrespons beskrevet. Behandling med aromatase inhibitorer til patienter med recidiv efter kirurgi og kemoterapi har vist effekt i kasuistiske meddelelser (45-47) og kan forsøges til denne patientgruppe.

Banarjee et al. har lavet et fase II studie med Anastrozol til patienter med AGCT med ER/PR+, målbar sygdom og/eller forhøjede markører. 41 patienter blev behandlet med Anastrozol 1 mg daglig. Median progressionsfrit interval var 8,6 mdr. To patienter havde langvarigt respons på hhv. 15 og 54 mdr. (48).

Andre behandlingsmodaliteter ved metastaserende AGCT

Anti-angionese terapi med Bevacizumab til AGCT er kasuistisk beskrevet i litteraturen. Tao X et al. behandlede 8 patienter (7 patienter med AGCT, 1 patient med juvenil GCT), som havde recidiveret efter kirurgi og kemoterapi (49). En patient havde komplet respons, 2 partielt respons og 2 stabil sygdom. Der findes enkelte case reporter angående anvendelse af Bevacizumab, som fx har hjulpet på symptomatisk ascites (50) Koukourakis et al. har i deres oversigtsartikel fra 2008 gennemgået litteraturen mht. respons på strålebehandling hos patienter med AGCT (41). De konkluderer, at der ikke er sufficente data, der støtter anvendelse af adjuverende strålebehandling til patienter med AGCT. Hvorvidt strålebehandling har en rolle i palliativ behandling ved ikke-resektabel symptomgivende AGCT står ikke klart.

ALIENOR studiet undersøgte ugentlig paclitaxel+ bevacizumab også som vedligeholdelsesbehandling overfor ugentlig paclitaxel alene hos 60 randomiserede patienter. Progressionsfrit interval var ens i de to arme men kombinationsarmen havde bedre overall response rate (ORR) (44 mod 25 %) (51).

Prognose

AGCT anses normalt som en lavmalign tumor, men ca. 30-40 % dør af tumor med recidiv hos 24 % af patienterne med stadium IA (28). For stadium I er 10 års overlevelsen ca. 90 % (28,39). Med bedre kirurgisk staging fandtes færre patienter i st. I end tidligere beskrevet (52).

Oftest er tumorerne langsomt voksende, og der er lang mediantid på ca. 6 år til recidiv, som imidlertid kan ses mere end 20 år efter den primære behandling

Selv efter recidiv ses overlevelse på median 5-6 år, men langtidsprognosen er imidlertid dårlig, idet ca. 70 % af patienter med recidiv vil dø af sygdommen (52).

Opfølgning

AGCT's sene recidivtidspunkt betyder at livslange, årlig opfølgning må anbefales. Opfølgningen bør omfatte gynækologisk undersøgelse med vaginal ultralyd - Hvis der ikke er foretaget hysterektomi, bør der udføres relevant endometriediagnostik. Tidligt i opfølgningen henvises til klinisk genetiker med vurdering af indikation for udvidet screening for mammacancer. Øvrige undersøgelser vil være indiceret af symptomer og fund i øvrigt.

Da østradiol kun er marginalt forhøjet eller ikke forhøjet på diagnostidspunktet, kan denne ikke anvendes som tumormarkør i opfølgningen.

Inhibin B samt AMH synes at være de bedst egnede markører ved AGCT. Når diagnosen er stillet eller mistanken er rejst, bør Inhibin B og AMH bestemmes. Er disse forhøjede kan de anvendes i opfølgningen. Ved tegn på recidiv skal der foretages CT/MR scanning med henblik på recidivets lokalisation forud for kirurgisk intervention, som er første valg ved recidiv.

Litteratur og evidensgennemgang

Litteraturen er meget sparsom, da der som omtalt ikke er foretaget randomiserede studier, da denne tumortype er meget sjælden. Litteraturen er overvejende kohortestudier, evidensniveau 2b.

Juvenil Granulosa Celle Tumor

Epidemiologi

Juvenil granulosaacelle tumor (JGCT) udgør ca. 5 % af alle GCT, men ca. 90 % af GCT hos præpubertets piger og ca. 50 % af GCT hos kvinder under 30 år.

JGCT er beskrevet i sammenhæng med multiple enchondromatosis (Ollier's sygdom) og enchondrosis med hævangiomer (Maffucci's sygdom).

Cytogentisk undersøgelse af tumorerne viser ofte trisomi 12, trisomi 14 eller monosomi 22. I modsætning til adult granulosaacelle tumor ses der ikke mutation i FOXL2 ved juvenil granulosaacelle tumor [4].

Visitation

Alle patienter med mistænkt JGCT skal henvises til et af de fire gynækologisk onkologiske centre på RH, OUH, AUH eller AAUH.

RMI kan ikke anvendes til denne type tumor.

Anbefalinger

Udredning og diagnostik

23. Alle patienter med mistænkt JGCT skal henvises til / konfereres med ét af de fire gynækologisk onkologiske centre på RH, OUH, AUH eller AAUH.

24. Ultralydsskanning, CT eller MR skanning. S-østradiol, Inhibin B, AMH

Kirurgisk behandling

25. Kirurgisk behandling: Som ved adult granulosa celle tumor

Ikke-kirurgisk behandling

26. Onkologisk behandling: Som ved adult granulosa celle tumor

Opfølgning

27. Opfølgning bør være intensiv og kortvarig (ikke over 3 år).

Udredning og diagnostik

De væsentligste symptomer er:

- Pseudo-pubertas praecox (pseudo, idet patienterne ikke har ovulation).
- Abdominal distention.
- Abdominal smerte.
- Blødningsforstyrrelser.
- Virilisering.
- I næsten alle tilfælde vil man finde palpabel abdominal tumor og i 1/3 af tilfældene ascites.

Kirurgisk behandling

De kirurgiske behandlingsprincipper følger retningslinjerne for AGCT. Fertilitetsbevarende kirurgi vil naturligt være aktuell i næsten alle tilfælde.

Ikke-kirurgisk behandling

Disse tumorer er ikke særlige følsomme overfor strålebehandling eller kemoterapi. I ESMO's retningslinjer anbefaler man behandling som ved AGCT(1)

Opfølgning

Opfølgning bør være intensiv og kortvarig (ikke over 3 år). Hos præ-pubertets piger kan østradiol i de fleste tilfælde anvendes som tumormarkør. Inhibin og muligvis AMH kan anvendes som anført under AGCT.

Litteratur og evidensgennemgang

Litteraturen er meget sparsom, da der som omtalt ikke er foretaget randomiserede studier, da denne tumortype er meget sjælden. Litteraturen er overvejende kohortestudier, evidensniveau 2b.

Sertoli-Leydig celle tumorer (SLCT)

Sertoli-Leydigcelle tumorerne (SLCT) er langt den hyppigste subtype inden for mixed sex cord-stromale celle tumorerne (SCST). Tumorerne består af en varierende fordeling af Sertoliceller og Leydigceller samt forekomst af primitiv gonadestroma og evt. heterologe elementer i de moderat til lavt differentierede tumorer. Der er tale om sjældne tumorer, som udgør under 0,5 % af ovarielle neoplasier. Tumorerne er ofte hormonelt aktive.

Epidemiologi

For hele gruppen er gennemsnitsalderen på diagnosetidspunktet ca. 25 år. Kun 10 % er postmenopausale. Patienter med højt differentierede tumorer er i gennemsnit 10 år ældre end patienter med intermedært eller lavt differentierede tumorer. Tumorer med retiformt mønster og/eller heterologe elementer diagnosticeres oftest i endnu yngre aldersklasser. Hos patienter med germline DICER-1 mutation er gennemsnitsalderen 13 år. Hos disse patienter ses tillige pleuropulmonale blastomer og multinodulær struma. Somatisk mutation i DICER-1 ses i 60 % af Sertoli-Leydig celle tumorerne. Ved ophobning af sygdomstilfælde i familien må genetisk udredning overvejes.

Sygdomsforløb

Mere end 50 % af tumorerne er androgen producerende. Manifest virilisering (dyb stemme, hirsutisme, klitoris hypertrofi, tab af hovedhår, mamma atrofi) ses hos ca. 35 %.

I enkelte tilfælde er beskrevet manifestationer relateret til øget østrogen niveau. I disse tilfælde skyldes dette formentlig perifer omdannelse af androgener til østrogen.

Anbefalinger

Udredning og diagnostik

- 28. Alle patienter med mistænkt SLCT henvises til et af de fire gynækologisk onkologiske centre på RH, OUH, AUH eller AAUH.**
- 29. RMI kan ikke anvendes til vurdering af denne patientkategori.**
- 30. Gynækologisk undersøgelse og vaginal/abdominal ultralydsundersøgelse.**
- 31. Androgenstatus og måling af østradiol, FSH og AMH**

Kirurgisk behandling

32. Ved Stadium I af høj differentieret SLCT: Total abdominal hysterectomi/bilateral salpingooforektomi (BSO) + staging (se bilag).
33. Fertilitetsbevarende operation + staging hos yngre patienter
34. Ved Stadium I af intermediær eller lav differentieret SLCT:
 - Udvidet staging med CT/MR scanning af thorax og abdomen.
 - Fertilitetsbevarende kirurgi hos unge med fertilitetsønske.
35. Ved avanceret sygdom bør der foretages maksimal tumorreduktion

Ikke-kirurgisk behandling

36. Ved lavt differentieret tumor eller heterologe elementer: Adjuverende BEP eller taxan og cisplatin
37. Recidiv eller avanceret stadie: BEP eller taxan og cisplatin

Opfølgning

38. Bør følges op i tre år med gynækologisk undersøgelse, tjek af tidligere forhøjet hormonstatus og ved mistanke om recidiv relevant billeddiagnostik (ultralydsskanning og/eller MR/CT)

Udredning

Visitation

Alle patienter med mistænkt SLCT skal henvises til et af de fire gynækologisk onkologiske centre på RH, OUH, AUH eller AAUH.

Risk of Malignancy Index (RMI) kan *ikke* anvendes til vurderingen af denne patientkategori.

Diagnostik

Androgenstatus inklusive binyrederiverede hormoner og kvindelige kønshormoner, især østrogen.
Transvaginal ultralyd og MR skanning af bækkenet.

Kirurgisk behandling

Ved høj differentierede SLCT er enkeltsidig salpingo-ooforektomi sufficient kirurgisk behandling, hvilket kan ske ved eksplorativ laparotomi/robotkirurgi/laparoskopi. Kirurgisk staging bør i disse tilfælde som minimum omfatte peritoneal skylning og peritoneale biopsier mm, idet de højt differentierede tumorer opfører sig benigt.

Ved SLCT stadium I af intermediær eller lav differentieringsgrad findes 11 % af de intermediære – og 59 % af de lavt differentierede klinisk maligne (53). Der bør foretages udvidet staging med CT/MR scanning af thorax og abdomen og baseret på disse undersøgelser skal der foretages makroradikal operation. Fertilitetsbevarende kirurgi bør tilstræbes hos unge med fertilitetsønske.

Ved avanceret sygdom bør der foretages maksimal tumorreduktion.

Staging og behandling vil i disse sjældne tilfælde afhænge af det enkelte tilfældes specifikke karakteristika, og generelle rekommandationer er naturligt vanskelige at angive.

Ikke-kirurgisk behandling

Adjuverende behandling i form af BEP eller Taxan og platin anbefales til tidlige stadier, hvis der er tale om tumor, der er lavt differentieret eller med heterologe eller retiforme elementer (1).

Ved avancerede stadier eller recidiv gives postoperativ BEP eller Taxan og platin.

VAC (Vincristin, Doxorubicin, Cyclophosphamid) og PAC (Cisplatin, Doxorubicin, Cyclophosphamid) regimer er rapporteret med nogen respons.

Der findes i litteraturen flere kasuistikker om endokrin behandling med GnRH-analoger, Tamoxifen samt progesteron og aromatase hæmmere. Behandlingen har vist pænt fald i s-testosteron.

Strålebehandlingens rolle er uoplyst.

Prognose

Er karakteriseret ved tidligt recidiv, ca. 2/3 inden for 1 år efter primær behandling og kun ca. 6-7 % efter 5 år. Ved malignt forløb helbredes kun ca. 15-20 %.

Opfølgning

Bør følges op i tre år med gynækologisk undersøgelse, androgenstatus og ved mistanke om recidiv relevant billeddiagnostik, dvs. ultralydsscanning eller MR.

Litteratur og evidensgennemgang

Litteraturen er meget sparsom, da der som omtalt ikke er foretaget randomiserede studier, da denne tumortype er meget sjælden. Litteraturen er overvejende opgørelser, kasuistikker, case-series, evidensniveau 4.

4. Referencer

1. Ray-Coquard P, Morice D, Lorusso J, Prat A, Oaknin P, Pautier N, Colombo ESMO Guidelines Committee. Non-epithelial ovarian cancer: ESMO Clinical Practice Guidelines for diagnosis, treatment and follow-up. *Annals of Oncology*, Volume 29, Issue Supplement_4, 1 October 2018, Pages iv1–iv18, <https://doi.org/10.1093/annonc/mdy001>
2. Gatta G, van der Zwan JM, Casali PG, Siesling S, Dei Tos AP, Kunkler I, Otter R, Licitra L, Mallone S, Tavilla A, Trama A, Capocaccia R; RARECARE working group. Rare cancers are not so rare: the rare cancer burden in Europe. *Eur J Cancer*. 2011 Nov;47(17):2493-511. doi: 10.1016/j.ejca.2011.08.008
3. Pectasides D, Pectasides E, Kassanos D. Germ cell tumors of the ovary. *Cancer Treat Rev* 2008 Aug;34(5):427-441. doi: 10.1016/j.ctrv.2008.02.002.
4. Billmire D, Vinocur C, Rescorla F, Cushing B, London W, Schlatter M, Davis M, Giller R, Lauer S, Olson T; Children's Oncology Group (COG). Outcome and staging evaluation in malignant germ cell tumors of the ovary in children and adolescents: an intergroup study. *J Pediatr Surg*. 2004 Mar;39(3):424-9; discussion 424-9. doi: 10.1016/j.jpedsurg.2003.11.027
5. Guerriero S, Testa AC, Timmerman D, Van Holsbeke C, Ajossa S, Fischerova D, Franchi D, Leone FP, Domali E, Alcazar JL, Parodo G, Mascilini F, Virgilio B, Demidov VN, Lipatenkova J, Valentin L. Imaging of gynecological disease (6): clinical and ultrasound characteristics of ovarian dysgerminoma. *Ultrasound Obstet Gynecol*. 2011 May;37(5):596-602. doi: 10.1002/uog.8958.
6. Mangili G, Sigismondi C, Lorusso D, Cormio G, Candiani M, Scarfone G, Mascilini F, Gadducci A, Mosconi AM, Scollo P, Cassani C, Pignata S, Ferrandina G. The role of staging and adjuvant chemotherapy in stage I malignant ovarian germ cell tumors (MOGTs): the MITO-9 study. *Ann Oncol*. 2017 Feb 1;28(2):333-338. doi: 10.1093/annonc/mdw563.
7. Brown J, Friedlander M, Backes FJ, Harter P, O'Connor DM, de la Motte Rouge T, Lorusso D, Maenpaa J, Kim JW, Tenney ME, Seckl MJ. Gynecologic Cancer Intergroup (GCIG) consensus review for ovarian germ cell tumors. *Int J Gynecol Cancer*. 2014 Nov;24(9 Suppl 3):S48-54. doi: 10.1097/IGC.0000000000000223.
8. Kumar S, Shah JP, Bryant CS, Imudia AN, Cote ML, Ali-Fehmi R, Malone JM Jr, Morris RT. The prevalence and prognostic impact of lymph node metastasis in malignant germ cell tumors of the ovary. *Gynecol Oncol*. 2008 Aug;110(2):125-32. doi: 10.1016/j.ygyno.2008.04.022
9. Kasenda B, Harter P, Hirsch T, Ast A, Buhrmann C, Glaser F, Du Bois A. Para-aortic lymph node metastasis in malignant dysgerminoma of the ovary. *Acta Obstet Gynecol Scand*. 2009;88(11):1288-90. doi: 10.3109/00016340903242461.

10. Mahdi H, Swensen RE, Hanna R, Kumar S, Ali-Fehmi R, Semaan A, Tamimi H, Morris RT, Munkarah AR. Prognostic impact of lymphadenectomy in clinically early stage malignant germ cell tumour of the ovary. *Br J Cancer*. 2011 Aug 9;105(4):493-7. doi: 10.1038/bjc.2011.267.
11. Li J1, Yang W, Wu X. Prognostic factors and role of salvage surgery in chemorefractory ovarian germ cell malignancies: a study in Chinese patients. *Gynecol Oncol*. 2007 Jun;105(3):769-75. DOI: 10.1016/j.ygyno.2007.02.032
12. Mathew GK, Singh SS, Swaminathan RG, Tenali SG. Laparotomy for post chemotherapy residue in ovarian germ cell tumors. *J Postgrad Med*. 2006 Oct-Dec;52(4):262-5. PMID: 17102543
13. Homesley HD. Bleomycin, etoposide and cisplatin combination therapy of ovarian granulosa cell tumors and other stromal malignancies. *Gynecol Oncol*;1999;72:131-137 DOI: 10.1006/gyno.1998.5304
14. Giambartolomei C, Mueller CM, Greene MH, Korde LA. A mini-review of familial ovarian germ cell tumors: an additional manifestation of the familial testicular germ cell tumor syndrome. *Cancer Epidemiol*. 2009 Jul;33(1):31-6. doi: 10.1016/j.canep.2009.04.015.
15. Sagae S, Kudo R. Surgery for germ cell tumors. *Semin Surg Oncol*. 2000 Jul-Aug;19(1):76-81. PMID: 10883028
16. Smith HO, Berwick M, Verschraegen CF, Wiggins C, Lansing L, Muller CY, Qualls CR. Incidence and survival rates for female malignant germ cell tumors. *Obstet Gynecol*. 2006 May;107(5):1075-85. DOI: 10.1097/01.AOG.0000216004.22588.ce
17. Patterson DM, Murugaesu N, Holden L, Seckl MJ, Rustin GJ. A review of the close surveillance policy for stage I female germ cell tumors of the ovary and other sites. *Int J Gynecol Cancer*. 2008 Jan-Feb;18(1):43-50. DOI: 10.1111/j.1525-1438.2007.00969.x
18. Vicus D, Beiner ME, Klachook S, Le LW, Laframboise S, Mackay H. Pure dysgerminoma of the ovary 35 years on: a single institutional experience. *Gynecol Oncol*. 2010 Apr;117(1):23-6. doi: 10.1016/j.ygyno.2009.12.024
19. Grimison PS, Stockler MR, Thomson DB, Olver IN, Harvey VJ, Gebiski VJ, Lewis CR, Levi JA, Boyer MJ, Gurney H, Craft P, Boland AL, Simes RJ, Toner GC. Comparison of two standard chemotherapy regimens for good-prognosis germ cell tumors: updated analysis of a randomized trial. *J Natl Cancer Inst*. 2010 Aug 18;102(16):1253-62. doi: 10.1093/jnci/djq245.
20. Williams SD, Blessing JA, Hatch KD, Homesley HD. Chemotherapy of advanced dysgerminoma: trials of the Gynecologic Oncology Group *J Clin Oncol*. 1991 Nov;9(11):1950-5. DOI: 10.1200/JCO.1991.9.11.1950

21. Bajorin DF, Sarosdy MF, Pfister DG, Mazumdar M, Motzer RJ, Scher HI, Geller NL, Fair WR, Herr H, Sogani P, et al. Randomized trial of etoposide and cisplatin versus etoposide and carboplatin in patients with good-risk germ cell tumors: a multiinstitutional study. *J Clin Oncol.* 1993 Apr;11(4):598-606. DOI: 10.1200/JCO.1993.11.4.598
22. Matei D, Miller AM, Monahan P, Gershenson D, Zhao Q, Cella D, Champion VL, Williams SD. Chronic physical effects and health care utilization in long-term ovarian germ cell tumor survivors: a Gynecologic Oncology Group study. *J Clin Oncol.* 2009 Sep 1;27(25):4142-9. doi: 10.1200/JCO.2008.20.9189. Epub 2009 Jul 27.
23. Gershenson DM. Management of ovarian germ cell tumors. *J Clin Oncol.* 2007 Jul 10;25(20):2938-43. DOI: 10.1200/JCO.2007.10.8738
24. Zanetta G, Bonazzi C, Cantù M, Binidagger S, Locatelli A, Bratina G, Mangioni C. Survival and reproductive function after treatment of malignant germ cell ovarian tumors. *J Clin Oncol.* 2001 Feb 15;19(4):1015-20. DOI: 10.1200/JCO.2001.19.4.1015
25. Park JY. Surgical staging and adjuvant chemotherapy in the management of patients with adult granulosa cell tumors of the ovary. *Gynecol Oncol* 2012;125:80-86 DOI: 10.1016/j.ygyno.2011.12.442
26. Ranagath R. Clinical and prognostic factors in adult granulosa cell tumors of the ovary. *Int J gynecol Cancer* 2008;18:929-933 DOI: 10.1111/j.1525-1438.2007.01154.x
27. Lauridsen AH, Lauszus FF, Petersen AC. Ovarian granulosa cell tumor and increased risk of breast cancer. *Acta Obstet Gynecol Scand.* 2013;92:1422-5. DOI: 10.1111/aogs.12252
28. Lauszus FF, Petersen AC, Neumann G, Cleemann L, Rosgaard A, Jørgensen A, Vandborg M, Jakobsen A. Less extensive surgery compared to extensive surgery: Survival seems similar in young women with adult ovarian granulosa cell tumor. *Eur J Obstet Gynecol Reprod Biol.* 2014;177:61-6. DOI: 10.1016/j.ejogrb.2014.02.037
29. Färkkilä A, Andersson N, Bützow R, Leminen A, Heikinheimo M, Anttonen M, Unkila-Kallio L. HER2 and GATA4 are new prognostic factors for early-stage ovarian granulosa cell tumor-a long-term follow-up study. *Cancer Med.* 2014 Jun;3(3):526-36. doi: 10.1002/cam4.230.
30. Anttonen M, Unkila-Kallio L, Leminen A, Butzow R, Heikinheimo M. High GATA-4 expression associates with aggressive behavior, whereas low anti-Müllerian hormone expression associates with growth potential of ovarian granulosa cell tumors. *J Clin Endocrinol Metab.* 2005 Dec;90(12):6529-35. DOI: 10.1210/jc.2005-0921
31. Einbeigi Z, Bergman A, Meis-Kindblom JM, Flodin A, Bjursell C, Martinsson T, Kindblom LG, Wahlström J, Wallgren A, Nordling M, Karlsson P. Occurrence of both breast and ovarian cancer in a woman is a marker for

the BRCA gene mutations: a population-based study from western Sweden. *Fam Cancer*. 2007;6(1):35-41. DOI: 10.1007/s10689-006-9101-0

32. Rha SE, Oh SN, Jung SE, Lee YJ, Lee AW, Byun JY. Recurrent ovarian granulosa cell tumors: clinical and imaging features. *Abdom Imaging*. 2008 Jan-Feb;33(1):119-25. doi: 10.1007/s00261-007-9197-1

33. Mom CH, Engelen MJ, Willems PH, Gietema JA, ten Hoor KA, de Vries EG, van der Zee AG. Granulosa cell tumors of the ovary: the clinical value of serum inhibin A and B levels in a large single center cohort. *Gynecol Oncol*. 2007 May;105(2):365-72. doi: 10.1016/j.ygyno.2006.12.034

34. Chang HL, Pahlavan N, Halpern EF, MacLaughlin DT. Serum Müllerian Inhibiting Substance/anti-Müllerian hormone levels in patients with adult granulosa cell tumors directly correlate with aggregate tumor mass as determined by pathology or radiology. *Gynecol Oncol*. 2009 Jul;114(1):57-60. doi: 10.1016/j.ygyno.2009.02.023.

35. Jamieson S, Fuller PJ. Molecular pathogenesis of granulosa cell tumors of the ovary. *Endocr Rev*. 2012 Feb;33(1):109-44. doi: 10.1210/er.2011-0014.

36. Brown J, Sood AK, Deavers MT, Milojevic L, Gershenson DM. Patterns of metastasis in sex cord-stromal tumors of the ovary: can routine staging lymphadenectomy be omitted? *Gynecol Oncol*. 2009 Apr;113(1):86-90. doi: 10.1016/j.ygyno.2008.12.007.

37. Abu-Rustum NR, Restivo A, Ivy J, Soslow R, Sabbatini P, Sonoda Y, Barakat RR, Chi DS. Retroperitoneal nodal metastasis in primary and recurrent granulosa cell tumors of the ovary. *Gynecol Oncol*. 2006 Oct;103(1):31-4. doi: 10.1016/j.ygyno.2006.01.050

38. Fotopoulou C, Savvatis K, Braicu EI, Brink-Spalink V, Darb-Esfahani S, Lichtenegger W, Sehouli J. Adult granulosa cell tumors of the ovary: tumor dissemination pattern at primary and recurrent situation, surgical outcome. *Gynecol Oncol*. 2010 Nov;119(2):285-90. doi: 10.1016/j.ygyno.2010.06.031.

39. Sun HD, Lin H, Jao MS, Wang KL, Liou WS, Hung YC, Chiang YC, Lu CH, Lai HC, Yu MH. A long-term follow-up study of 176 cases with adult-type ovarian granulosa cell tumors. *Gynecol Oncol* 2012;124:244-249 doi: 10.1016/j.ygyno.2011.10.015

40. Schneider DT, Calaminus G, Wessalowski R, Pathmanathan R, Selle B, Sternschulte W, Harms D, Göbel U. Ovarian sex cord-stromal tumors in children and adolescents. *J Clin Oncol* 2003;21:2357-2363, doi: 10.1200/JCO.2003.05.038

41. Koukourakis GV, Kouloulias VE, Koukourakis MJ, Zacharias GA, Papadimitriou C, Mystakidou K, Pistevou-Gompaki K, Kouvaris J, Gouliamos A. Granulosa cell tumor of the ovary: tumor review. *Integr Cancer Ther*. 2008 Sep;7(3):204-15. doi: 10.1177/1534735408322845.

42. Pautier P, Gutierrez-Bonnaire M, Rey A, Sillet-Bach I, Chevreau C, Kerbrat P, Morice P, Duvillard P, Lhommé C. Combination of bleomycin, etoposide, and cisplatin for the treatment of advanced ovarian granulosa cell tumors. *Int J Gynecol Cancer*. 2008 May 2008, 18 (3) 446-452; doi: 10.1111/j.1525-1438.2007.01049.x
43. Uygun K, Aydinler A, Saip P, Kocak Z, Basaran M, Dincer M, Topuz E. Clinical parameters and treatment results in recurrent granulosa cell tumor of the ovary. *Gynecol Oncol*. 2003 Mar;88(3):400-3. doi: 10.1016/S0090-8258(02)00141-5
44. Brown J, Shvartsman HS, Deavers MT, Burke TW, Munsell MF, Gershenson DM. The activity of taxanes in the treatment of sex cord-stromal ovarian tumors. *J Clin Oncol*. 2004 Sep 1;22(17):3517-23. DOI: 10.1200/JCO.2004.12.074
45. Alhilli MM, Long HJ, Podratz KC, Bakkum-Gamez JN. Aromatase inhibitors in the treatment of recurrent ovarian granulosa cell tumors: brief report and review of the literature. *J Obstet Gynaecol Res*. 2012 Jan;38(1):340-4. doi: 10.1111/j.1447-0756.2011.01698.x.
46. Freeman SA, Modesitt SC. Anastrozole therapy in recurrent ovarian adult granulosa cell tumors: a report of 2 cases. *Gynecol Oncol* 2006;103:755-758. DOI: 10.1016/j.ygyno.2006.06.022
47. Korach J, Perri T, Beiner M, Davidzon T, Fridman E, Ben-Baruch G. Promising effect of aromatase inhibitors on recurrent granulosa cell tumors. *Int J Gynecol Cancer*. 2009 Jul;19(5):830-3. doi: 10.1111/IGC.0b013e3181a261d7.
48. Banarjee S. PARAGON: A phase 2 study of anastrozole in patients with ER and PR positive recurrent/metastatic granulosa cell tumor/sex-cord stromal tumors of the ovary. 2018 ASCO annual meeting; Abstract 5524 http://ascopubs.org/doi/abs/10.1200/JCO.2018.36.15_suppl.5524
49. Tao X, Sood AK, Deavers MT, Schmeler KM, Nick AM, Coleman RL, Milojevic L, Gershenson DM, Brown J. Anti-angiogenesis therapy with bevacizumab for patients with ovarian granulosa cell tumors. *Gynecol Oncol*. 2009 Sep;114(3):431-6. doi: 10.1016/j.ygyno.2009.04.021.
50. Kesterson JP, Mhawech-Fauceglia P, Lele S. The use of bevacizumab in refractory ovarian granulosa-cell carcinoma with symptomatic relief of ascites: a case report. *Gynecol Oncol*. 2008 Dec;111(3):527-9. doi: 10.1016/j.ygyno.2008.07.015.
51. Ray-Coquard I, Brown J, Harter P, Provencher DM, Fong PC, Maenpaa J, Ledermann JA, Emons G, Rigaud DB, Glasspool RM, Mezzanzanica D, Colombo N. Gynecologic Cancer InterGroup (GCIG) consensus review for ovarian sex cord stromal tumors. *Int J Gynecol Cancer*. 2014 Nov;24(9 Suppl 3):S42-7. doi: 10.1097/IGC.0000000000000249.

52. Cronjé HS, Niemand I, Bam RH, Woodruff JD. Review of the granulosa-theca cell tumors from the Emil Novak ovarian tumor registry. *Am J Obstet Gynecol* 1999;180:323-327 doi: 10.1016/S0002-9378(99)70207-3
53. Kurman RJ, Carcangiu ML, Herrington CS, Young RH. IARC WHO Classification of Tumours, No 6. 2014 <https://www.iarc.fr/wp-content/uploads/2018/07/BB4.pdf>
54. Kurman RJ, Ellenson LH, Ronnett BM. Blaustein's Pathology of the Female Genital Tract. Springer Online ISBN 978-1-4419-0489-8. doi: 10.1007/978-1-4419-0489-8
55. Baandrup, U, Clausen PP, Jakobsen KK, Græm N, Fenger C. *Klinisk Patologi*. 1st ed.: FADL's forlag; 2002.
56. Savage J, Adams E, Veras E, Murphy KM, Ronnett BM *Am J Surg Pathol*. Choriocarcinoma in Women: Analysis of a Case Series With Genotyping. 2017 Dec;41(12):1593-1606. doi: 10.1097/PAS.0000000000000937.
57. Davis KP, Hartmann LK, Keeney GL, Shapiro H. Primary ovarian carcinoid tumors. *Gynecol Oncol* 1996 May;61(2):259-265. doi: 10.1006/gyno.1996.0136
58. Nogales FF, Dulcey I, Preda O. Germ cell tumors of the ovary: an update. *Arch Pathol Lab Med* 2014 Mar;138(3):351-362. doi: 10.5858/arpa.2012-0547-RA
59. Xiao GQ, Li F, Unger PD, Katerji H, Yang Q, McMahon L, et al. ZBTB16: a novel sensitive and specific biomarker for yolk sac tumor. *Mod Pathol* 2016 Jun;29(6):591-598. doi: 10.1038/modpathol.2016.46
60. Russel P, Farnsworth A, Ferrier A: Sex cord-stromal tumors. Introduction, clinical perspective, and principles of management.; *Surgical Pathology of the Ovaries*. Churchill Livingstone, 1997, p 396.
61. http://www.dgcg.dk/images/rsrapport_DGCD_2016-17_endelig_anonymiseret.pdf
62. Pectasides D, Pectasides E, Psyrris A: Granulosa cell tumor of the ovary. *Cancer Treat Rev* 2008;34:1-12. doi: 10.1016/j.ctrv.2007.08.007
63. Colombo N, Peiretti M, Castiglione M: Non-epithelial ovarian cancer: ESMO clinical recommendations for diagnosis, treatment and follow-up. *Ann Oncol* 2009;20 Suppl 4:24-26. DOI: 10.1093/annonc/mdp118
64. Jamieson S, Butzow R, Andersson N, Alexiadis M, Unkila-Kallio L, Heikinheimo M, Fuller PJ, Anttonen M: The FOXL2 C134W mutation is characteristic of adult granulosa cell tumors of the ovary. *Mod Pathol* 2010;23:1477-1485. doi: 10.1038/modpathol.2010.145
65. Kim MS, Hur SY, Yoo NJ, Lee SH: Mutational analysis of FOXL2 codon 134 in granulosa cell tumour of ovary and other human cancers. *J Pathol* 2010;221:147-152. doi: 10.1002/path.2688.

66. D'Angelo E, Mozos A, Nakayama D, Espinosa I, Catusus L, Munoz J, Prat J: Prognostic significance of FOXL2 mutation and mRNA expression in adult and juvenile granulosa cell tumors of the ovary. *Mod Pathol* 2011;24:1360-1367. doi: 10.1038/modpathol.2011.95.
67. Robboy SJ, Anderson MC and Russel P: *Pathology of the female reproductive tract*. Churchill Livingstone; 2002
68. Zhao C, Vinh TN, McManus K, QIHC, Dabbs D, Barner R, Vang R. Identification of the Most Sensitive and Robust Immunohistochemical Markers in Different Categories of Ovarian Sex Cord-stromal Tumors. *Am J Surg Pathol* 2009; 33: 354-366 *Am J Surg Pathol*. 2009 Mar;33(3):354-66. doi: 10.1097/PAS.0b013e318188373d.
69. Deavers MT, Malpica A, Liu J, Broaddus R, Silva EG. Ovarian Sex Cord-Stromal Tumors: An Immunohistochemical Study Including a Comparison of Calretinin and Inhibin. *Mod Pathol* 2003; 16: 584-590 doi: 10.1097/01.MP.0000073133.79591.A1
70. Oliva E, Garcia-Miralles N, Vu Q, Young RH: CD10 Expression in Pure Stromal and Sex Cord-Stromal Tumors of the Ovary: An Immunohistochemical Analysis of 101 Cases. *International Journal of Gynecological Pathology* 2007; 26: 359-367 DOI: 10.1097/PGP.0b013e318064511c
71. Zhao C1, Brattbauer GL, Barner R, Vang R. Comparative analysis of alternative and traditional immunohistochemical markers for the distinction of ovarian sertoli cell tumor from endometrioid tumors and carcinoid tumor: A study of 160 cases. *Am J Surg Pathol*. 2007 Feb;31(2):255-66. doi: 10.1097/01.pas.0000213355.72638.f4
72. Baker PM, Olivia E. Immunohistochemistry as a Tool in the Differential Diagnosis of Ovarian Tumors: An updat. *International Journal of Gynecological Pathology* 2004; 24: 39-55. doi: 10.1097/01.pgp.0000151556.46561.e7
73. Zhao C, Vinh TN, McManus K, Dabbs D, Barner R, Vang R.. SF-1 is a Diagnostically Useful Immunohistochemical Marker and Comparable to Other Sex Cord-Stromal Tumor Markers for the Differential Diagnosis of Ovarian Sertoli Cell Tumor. *Int J Gynecol Pathol* 2008: 27; 507-51. doi: 10.1097/PAS.0b013e318188373d.

5. Metode

Formulering af anbefalinger

Retningslinjens anbefalinger er formuleret af:

Udredning, visitation og diagnostik: Mai Partridge Jensen, Katrine Fuglsang og Jan Blaakær

Behandling og opfølgning: Zohreh Ketabi, Mikkel Rosendahl, Gedske Daugaard og Anja Ør Knudsen

Patologi: Anni Grove, Julie Brask

Retningslinjen er redigeret af Finn Lauszus.

Interessentinvolvering

Patientgruppen er meget lille, hvorfor der fx ikke eksisterer en patientforening. DGCGs arbejdsgruppe for epitelial ovariecancer har været involveret i forbindelse med review af retningslinjen.

Høring og godkendelse

Overlæge, dr. med. Erik Søgaard Andersen, Aalborg Universitets Hospital har foretaget eksternt review af retningslinjen. Retningslinjen er efterfølgende godkendt af DGCGs bestyrelse, efter at den har været sendt til høring efter DGCGs retningslinjer.

Behov for yderligere forskning

Der foreligger ikke RCTs, da denne patientgruppe er meget lille, og det vil ikke være muligt at gennemføre randomiserede studier.

Forfattere

Udredning, visitation og diagnostik:

- Mai Partridge Jensen, Odense
- Katrine Fuglsang, Aarhus
- Jan Blaakær, Odense

Behandling og opfølgning:

- Zohreh Ketabi, København
- Mikkel Rosendahl, København
- Gedske Daugaard, København
- Anja Ør Knudsen, Odense

Patologi:

- Anni Grove, Aarhus
- Julie Brask, København

Retningslinjen er redigeret af Finn Lauszus, Herning

Ingen af forfatterne har interessekonflikter i relation til denne retningslinje.

6. Bilag

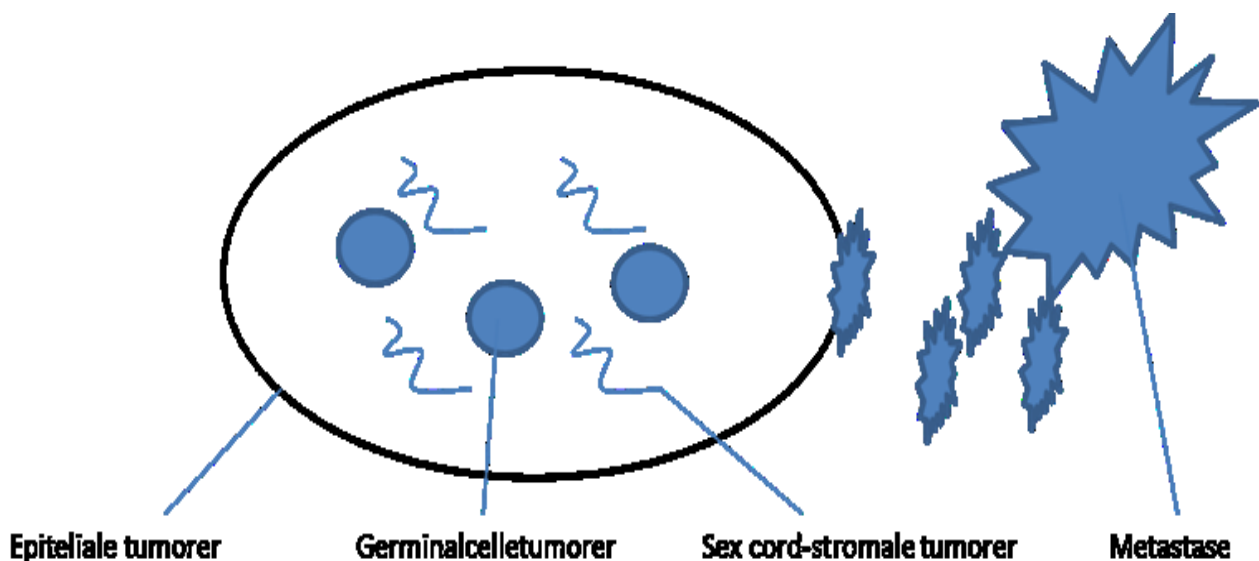
Kirurgisk staging

Den kirurgiske staging bør omfatte eksplorativ laparotomi/robotkirurgi/laparoskopi med peritoneal skylning/ascites for tumorceller, systematisk gennemgang af abdomen med omentektomi, fjernelse af forstørrede pelvine og paraaortale lymfeknuder, biopsier fra adhærencer og randombiopsier

Patologi

Ovarietumorer inddeles i hovedtyper efter de celler, hvorfra de udgår, se figur 2 (53). Inden for hver af hovedtyperne findes benigne og maligne tumorer af forskellige subtyper, se Tabel 3 med inddeling ifølge modificeret udgave af WHO (54). Sex cord-stromale tumorer udgør en heterogen gruppe, hvor flere af tumorerne har en glidende overgang fra benign til malign tumor. De potentielt maligne og de maligne tumorer bliver gennemgået i nedenstående.

Figur 2 - Ovarietumorer inddelt i celletyper



Maligne germinalcelle tumorer

Germinalcelle tumorer udvikles fra ikke befrugtede æg (oocytter). Fraset det mature teratom er de øvrige germinalcelle tumorer maligne og histologisk identiske med tilsvarende germinalcelle tumorer i testis. Tabel 3 viser oversigt over maligne ovarielle germinalcelle tumorer (MOGCT) og den indbyrdes procentvise fordeling (16,53,54). MOGCT består af et bredt spektrum af tumorer som ved neoplastisk transformation udvikler sig i forskellige retninger og dermed imiterer forskellige vævstyper på følgende måde; dysgerminom imiterer germinalceller, embryonalt karcinom imiterer embryonalt væv, blommesækstumor og koriokarcinom imiterer

ekstraembryonale strukturer og teratomer imiterer føtalt væv, se Figur 3 (55). Visse af MOCGT producerer tumormarkører i form af AFP og HCG, se tabel 4 (3).

Tabel 3 - Oversigt over maligne germinalcelle tumorer, sex cord-stromale tumorer og mixed sex cord-stromale tumorer

Maligne germinalcelle tumorer

-Dysgerminom	33%*
-Blommesækstumor	15%*
-Embryonalt karcinom	4%*
-Non-gestationalt choriocarcinom	2%*
-Immaturt teratom	36%*
-Mixed germinalcelle tumor	8%*

Anden malignitet som ikke hører til under de egentlige germinal celle tumorer

Somatisk malignitet opstået i mature teratomer og specielt differentierede teratomer	3%*
--	-----

Germinalcelletumor – sex cord-stromal tumor

- Gonadoblastom, incl. gonadoblastom med malign germinalcelletumor
- Mixed germinalcelle tumor og sex cord-stromal tumor

Maligne/potentielt maligne sex cord-stromale tumorer

Rene stromale tumorer:

- Cellulært fibrom
- Fibrosarkom
- Steroidcelle tumor

Rene sex cord tumorer:

- Adult granulosaacelle tumor
- Juvenil granulosaacelle tumor
- Sertolicelle tumor
- Sex cord tumor med annulære tubuli

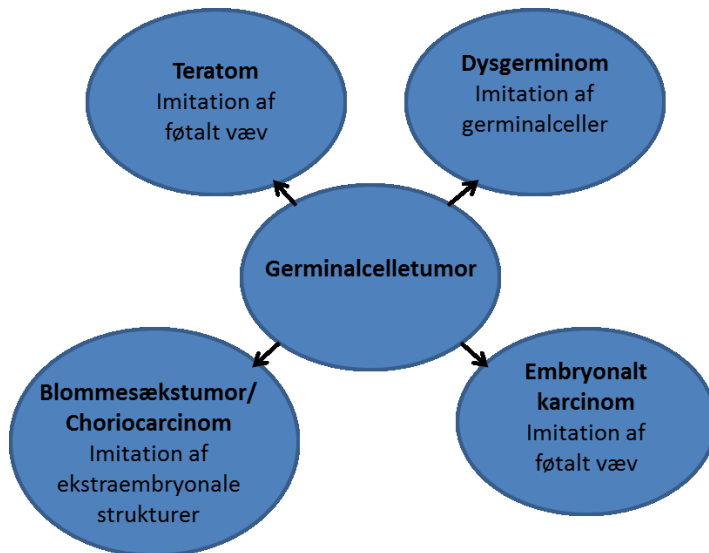
Mixed sex cord-stromale tumorer

- Sertoli-Leydigcelle tumor
- Uklassificeret sex cord-stromal tumor

Modificeret fra WHO's histologiske klassifikation af maligne germinalcelle tumorer, sex cord-stromale tumorer og mixed sex cord-stromale tumorer.

* : Baseret på tal fra Smith HO, Berwick M, Verschraegen CF, Wiggins C, Lansing L, Muller CY, et al. Incidence and survival rates for female malignant germ cell tumors. *Obstet Gynecol* 2006 May;107(5):1075-1085.

Figur 3



Tabel 4 - Serum tumormarkører ved maligne germinalcelle tumorer

	AFP	β -hCG
Dysgerminom	-	-/+
Blommesækstumor	+	-
Embryonalt karcinom	+/-	+
Non-gestationalt koriokarcinom	-	+
Immaturt teratom	+/-	-
Mixed germinalcelle tumor	+/-	+/-

Baseret på reference (3)

Dysgerminom

Definition

Maligt omdannede germinalceller uden uddifferentiering.

Makroskopi

Solide tumorer oftest over 10 cm med blød, flæsket, lobuleret, gråhvidlig til svag gullig snitflade. Evt. cystisk degeneration, nekrose eller blødning.

Mikroskopi

Dysgerminom består typisk af flager eller reder af store polygonale celler med rigeligt granulært eosinofilt cytoplasma. Mindre hyppigt ses trabekulære, strengformede eller glandulære formationer. Der er ofte mange mitoser. Stromaet er lymfocytrigt. 3 % af tumorerne indeholder HCG-positive, syncytiotrofoblastlignende celler. Nogle tumorer har udbredt nekrose, hvoraf nogle ses med dystrofisk kalcifikation. Dystrofisk kalcifikation uden samtidig nekrose bør give mistanke om underliggende gonadoblastom.

Molekylær patologi

Dysgerminomer er associerede med abnormiteter på kromosom 12, især forekomst af isokromosom 12 p. C-KIT mutation ses i 25-50 % og oftest i exon 17 (53,54).

Blommesækstumor

Definition

Primitiv germinalcelle tumor med en variation af klassiske mønstre som udviser differentiering inden for endodermale (f.eks. primitiv tarm og mesenkym), ekstraembryonale (blommesæk og allantois) og embryonale somatiske (f.eks. tarm og lever) strukturer.

Makroskopi

Store unilaterale ofte kapselbeklædte tumorer. Snitfladen er præget af cystisk degeneration, blødning og nekrose. I enkelte tilfælde forekommer samtidigt benignt cystisk teratom.

Mikroskopi

Meget varierende histologisk udseende, hvor flere mønstre kan ses i samme tumor. Følgende morfologi kan ses i blommesækstumor: mikrocystisk, retikulært, perivaskulære formationer (Schiller-Duval-legemer), solid, alveolær/glandulær, polyvesiculær vitelline, myxomatøs, papillær, makrocystisk, hepatoid og primitiv endodermal (intestinal). Påvisning af Schiller-Duval-legemer er patognomonisk for blommesækstumor, men forekommer kun i 15 -20 % tumorerne. I de små cystedannelser og intracellulært kan ses kraftigt eosinofile, hyaline PAS-positive og diastaseresistente globuli (53,54).

Embryonalt karcinom

Definition

Den rene form af embryonalt karcinom udgør kun 4 % af MOGCT (16). Tumoren udviser rudimentær epitelial uddifferentiering og ses oftest som komponent i mixed germinalcelle tumor.

Makroskopi

Store tumorer (gennemsnitsdiameter på 15 cm) med blød og flæsket snitflade indeholdende størrelsesvarierende cyster, blødning og nekrose. Oftest unilateral tumor, men modsidige ovarium kan være forstørret pga. hyperreaktiv luteinalis forårsaget af forhøjet serum HCG.

Mikroskopi

Primitive, pleomorfe celler med solidt, papillært eller glandulært vækstmønster. Kernerne runde, pleomorfe med vesikulær kromatinstruktur og en til flere prominente nukleoler. Sædvanligvis mange mitoser. Der er hyppigt forekomst af syncytiotrofoblastlignende HCG-positive kæmpeceller (53,54).

Non-gestationalt koriokarcinom

Definition

Germinalcelle tumor bestående af cyto- og intermediaærtrofoblast samt syncytiotrofoblastceller i intim relation til hinanden. Non-gestationalt koriokarcinom i ren form udgør kun 2 % af MOGCT og er dermed den mest sjældne. Lidt oftere ses tumor i kombination med andre maligne germinalcelle komponenter. Vigtigste differentialdiagnose, specielt ved ren tumorform og efter puberteten, er gestationalt koriokarcinom. Sidstnævnte kan yderst sjældent ses i ovariet i forbindelse med ektopisk graviditet. Spredning fra uterint eller intraplacental gestationalt koriokarcinom til ovarierne er aldrig beskrevet (56). Ved tvivlstilfælde kan undersøgelse for paternalt DNA afgøre oprindelsen. For prognose og behandling er det vigtigt at erkende om tumor er udviklet fra germinalceller eller opstået i forbindelse med graviditet. Hos ældre kvinder kan ovariekarcinom yderst sjældent have områder med somatisk uddifferentiering af koriokarcinom. Nedenstående omhandler kun non-gestationalt koriokarcinom.

Makroskopi

Store unilaterale solide tumorer med gråhvidlig snitflade præget af blødning og nekrose og i mange tilfælde ses hæmoperitoneum.

Mikroskopi

Tumor består af mononukleære trofoblastceller (cyto- og intermediaærtrofoblast) og multinukleære trofoblastceller (syncytiotrofoblast) lejret i et karakteristisk plexiformt mønster. Der er ofte udtalt blødning (53,54).

Teratom

Definition

Germinalcelle tumorer, som sædvanligvis består af vævselementer fra mere end ét kimblad (ektoderm, mesoderm, endoderm). Inddeles i mature og immature teratomer samt somatisk malignitet opstået i mature teratomer, herunder malignitet opstået i specielt differentierede teratomer. De mature teratomer, som udgør langt den hyppigste germinalcelle tumor, er benigne og vil ikke blive omtalt yderligere her.

Immaturt teratom

Makroskopi

Store unilaterale solide tumorer med gråhvidlig snitflade præget af blødning og nekrose. I 5-10 % ses maturt teratom i modsidige ovarium. Mange snit fra såvel primær tumor som metastaser er nødvendige for korrekt histologisk gradering.

Mikroskopi

Der ses en variation af umodent væv deriveret fra de tre kimlag. Ofte ses også modent væv. Ektoderm bliver som regel repræsenteret ved neuralt væv og hudstrukturer. Mesoderm indeholder ofte fibrøst

bindevæv, brusk, muskulatur og knoglevæv. Endoderm ses ofte som tubuli beklædt med cylinderepitel, nogle gange cilieret.

Tumor graderes på forekomst af immaturt embryonalt neuroektodermalt væv.

- Grad I, immaturt, neuralt væv udgør mindre end 1 low power field (40x) per snit.
- Grad II, immaturt, neuralt væv udgør mere end 1, men mindre end eller lig 3 low power fields i 1 eller flere snit.
- Grad III, immaturt, neuralt væv udgør mere end 3 low power fields i 1 eller flere snit.

Den histologiske gradering skal foretages såvel på primære ovarietumorer som metastaser.

Den mest primitive del af et immaturt teratom ses i form af embryoide legemer, der er sammensat af blommesæksepitel og en skive af epitel, som minder om epitelet i embryonalt karcinom. Er tumor domineret af embryoide legemer, kaldes den et polyembryom. Ved polyembryom kan foruden forhøjelse af serum AFP ses forhøjelse af serum HCG (**3,53,54**).

Somatisk malignitet opstået i maturt teratom

Makroskopi

Unilaterale tumorer som oftest er større og mere solide end benigne dermoidcyster.

Mikroskopi

Den hyppigste tumorkomponent som undergår malign transformation er pladeepitel med dannelsen af planocellulært karcinom (80 %). Der kan ses in situ forandringer. Af øvrige tumorer kan nævnes adenokarcinom inkl. Paget's disease, adenoskvamøst karcinom, udifferentieret karcinom og sarkom (fibrosarkom, leiomyosarkom, kondrosarkom, osteosarkom, malignt fibrinøst histiocytom, rhabdomyosarkom) og malignt melanom (**53,54**).

Somatisk malignitet opstået i specielt differentierede teratomer

Struma ovarii med malign transformation

Struma ovarii består af et maturt teratom, hvor thyroideavæv er til stede alene eller som dominerende komponent. Under 5 % udvikler thyroideacancer. Klinisk kan tumorerne ikke adskilles fra øvrige mature teratomer. I sjældne tilfælde kan struma ovarii dog give thyrotoxiske symptomer.

Makroskopi

Unilateral tumor, gennemsnitlig under 10 cm. Snitfladen blød til fast, lobuleret, skinnende gulliggrøn til rødbrunligt væv. Tumorerne kan være cystiske.

Mikroskopi

Det benigne thyroideavæv kan have varierende udseende; normalt, cystisk degenereret, nodulært, adenomlignende områder, hyperplasi. Det maligne thyroideavæv har morfologi svarende til follikulært eller papillært thyroideakarcinom

Immunhistokemi

Tumor er positiv for TTF1 og thyroglobulin (**53,54**).

Karcinoid

Definition

Neuroendokrine tumorer, hvoraf de fleste er lavmaligne men mucinøst karcinoid har ofte et aggressivt forløb.

Makroskopi

Unilateral tumor. Varierer fra at være ensartede solide tumorer til at være nodulære formationer i cystiske mature teratomer.

Mikroskopi

Insulært karcinoid har morfologi svarende til midttarmskarcinoid. Runde, ovalære eller kantede øer med tendens til perifer palisadering. Glandulære/acinære formationer - specielt perifert i tumor

Trabekulært karcinoid analog til for- og bagtarmskarcinoid. Lange, ofte parallelt forløbende uni- eller bicellulære strenge adskilt af varierende mængder fibrøst stroma. Mindre områder med insulært og/eller mucinøst karcinoid i 20 %.

Strumal karcinoid er opbygget af thyreoideavæv (struma ovarii) kombineret med fund af insulært eller trabekulært karcinoid.

Mucinøs karcinoid består af små kirtler/acini med ensartede kubisk/cylinderepitel med varierende antal goblet celler, nogle indeholdende argentaffine granula. Nogle tumorer har karakter af lavt differentieret mucinøst karcinom.

Immunhistokemi

Karcinoider er positive for en eller flere neuroendokrine markører (synaptofysin, chromogranin-a), mens der er varierende ekspression af CDX2. Insulære og trabekulære karcinoider er ofte CK7 positive og CK20 negative, mens det oftest er omvendt ved mucinøs karcinoid tumor (**53,54,57**).

Mixed germinalcelle tumor

Definition

Tumor består af 2 eller flere typer af germinalcelle tumorer. Oftest dysgerminom eller blommesækstumor. Afhængigt af de forskellige tumorkomponenter kan der være serum forhøjelse af AFP og hCG. Tilstedeværelsen af forskellige komponenter kan have prognostisk betydning (**53**).

Germinalcelle – sex cord-stromal tumorer

Gonadoblastom

Definition

Tumor bestående af en blanding af umodne sex cord celler og germinalceller, som kan opfattes som en in-situ germinalcelle tumor.

Makroskopi

Størrelse og udseende af tumoren afhænger af, om der er tale om et rent gonadoblastom eller evt. associeret malign germinalcelle tumor, som ses hos mere end halvdelen af patienterne.

Mikroskopi

Små eller evt. større diffuse celleøer bestående af blanding af store germinalceller (dysgerminomceller) og mindre epiteliale celler af sex cord typen. De epiteliale celleøer adskilles af varierende mængde fibrøst stroma, hvori der ofte ses Leydig- eller luteiniserede celler. I hovedparten af tumorerne ses calcifikation som kan være meget udbredt. Stedvist kan ses invasive områder med forekomst af dysgerminom og i sjældnere tilfælde blommesækstumor, embryonalt karcinom, koriokarcinom eller immaturt teratom.

Immunhistokemi

De germinale celler er ligesom dysgerminomet positive for CD117, OCT3/4 og PLAP. Sex cord cellerne er som oftest positive for Inhibin, calretinin, WT1 og FOXL2 (53).

Mixed germinalcelle – sex cord-stromal tumor

Definition

Tumor bestående af en blanding af germinalceller og sex cord elementer uden det karakteristiske udseende af gonadoblastom.

Makroskopi

Typisk store unilaterale solide tumorer med grårødlig til gullig snitflade.

Mikroskopi

Der ses varierende mængde af komponenterne fra hhv. germinalcelle og sex cord-stromal tumor. Sex cord tumorcellerne kan danne trabekler, tubuli, cyster og diffus vækst. Spredt heri ses germinalceller (dysgerminomceller)

Immunhistokemi

De germinale celler er ligesom dysgerminomet positive for CD117, OCT3/4 og PLAP. Sex cord cellerne er som oftest positive for Inhibin (53).

Tabel 5 - Immunhistokemiske markører for maligne germinale tumor

	AFP	CD 30	CD 117	CK LMW	GLP 3	OCT %	PLAP	SALL 4	ZBTB1 6	SOX2	HCG	Note
Dysgerminom	-	-	+	+/- dot	-	+	+	+	-	-	+ i syncytiotrofoblast	+D2-40 -EMA
Embryonalt karcinom	-/+	+	-	+	+	+	+	+	-	+	+ i syncytiotrofoblast	-EMA
Blommesæk-tumor	+ ofte fokalt	-	-	+/-	+	-	+/-	+	+	-	-	+ i endodermale elementersv.t. korresponderende vævsmarkører, f.eks. hepatoide elementer + for HEPA
Koriokarcinom	-	-		+	-	-	+/-	-	-	-	+	
Immaturt teratom	-	-			+ i neuro-epitel	-	-	+ i neurale og intestinale elementer	-	+ i neuro-epitel	-	

Baseret på referencer 53,58,59 . Forkortelser: AFP: α -føtoprotein, GLP3: Glypican 3, PLAP: Placental alkalisk phosphatase, HCG: humant choriogonadotropin, EMA: Epitelial membran antigen, HEPA: Hepatocyt antigen

Makroskopisk udskæringsprocedure

Der henvises til Retningslinier for visitation, diagnostik, behandling og opfølgning af epitelial ovarie-, tuba- og primær peritonealcancer samt borderline tumorer 5. udgave 2016 afsnit 8.9. Af hensyn til forbedret diagnose og opfølgning fremhæves vigtigheden af udtagelse af væv til Dansk Cancer Biobank, <http://www.cancerbiobank.dk/>

Kodevejledning

Der henvises til Retningslinier for visitation, diagnostik, behandling og opfølgning af epitelial ovarie-, tuba- og primær peritonealcancer samt borderline tumorer 5. udgave 2016 bilag 5

Sex cord-stromale tumorer

Neoplastisk proliferation af sex cord cellerne (granulosa og Sertoli celler) og/eller neoplastisk proliferation af de mesenkymale stromale celler (thecaceller, Leydig celler og fibroblaster) betegnes samlet sex cord-stromale tumorer (SCST). Langt hovedparten af SCST er benigne, idet alene ovariefibrom/tekombrom/fibrotekom tilsammen udgør ca. 85 % af alle SCST (60). Maligne SCST (Tabel 3) udgør ca. 17 nye tilfælde om året i DK, hvoraf alle er registeret som granulosa celled tumor gennem de sidste 3 år (61). De kliniske manifestationer vil ofte være betinget af tumorernes endokrine funktion (østrogen/androgen produktion). Det er derfor væsentligt ved disse tumorer, at være opmærksom på en eventuel excessiv østrogen produktion, og den dermed associerede øgede risiko for cancer endometrii.

Den mikroskopiske diagnose kan afhængig af morfologien være mere eller mindre vanskelig.

Differentialdiagnoserne inkluderer såvel karcinom, andre tumorer inden for SCST og mixed sex cord-stromale

tumorer, karcinoid og sarkom (specielt endometrie stromal sarkom). Hertil er det ofte nødvendigt at supplere med immunhistokemisk undersøgelse for at differentiere tumorerne, se tabel 7 og 8.

Rene stromale tumorer

Cellulært fibrom

Definition

Stromal tumor opbygget af tenformede fibroblastære celler. Cellulære fibromer udgør ca. 10 % af fibromerne. Forudsat at disse tumorer er radikalt fjernet, kan de betragtes som benigne. Der er imidlertid rapporteret enkelte tilfælde af intraperitoneal spredning - "seeding" - specielt ved rumperede tumorer.

Makroskopi

Ovariet ses tumoromdannet med glat og oftest intakt kapsel. Snitfladen er solid og hvidgullig, der kan ses forkalkninger. Ved store tumorer kan cystisk degeneration og ødem forekomme. Blødning og nekrose kan forekomme sekundært til torsion.

Mikroskopi

Fibromatøs tumor med øget cellularitet i forhold til almindelige fibromer. De kan have øget mitoseforekomst med over 4 mitoser pr. 10 HPF. Sædvanligvis kun let kerneatypi (53).

Fibrosarkom

Definition

Malign fibromatøs tumor

Makroskopi

Store solide tumorer med blødning og nekrose. Der kan være spredning uden for ovariet.

Mikroskopi

Tumor fremtræder hypercellulær med tenformede tumorceller lejret i et fascikulært mønster. Der er moderat til svær kerneatypi, ≥ 4 mitoser pr. 10 HPF, sædvanligvis også abnorme mitoser. Der ses hyppigt blødning og nekrose (53).

Steroidcelle tumor

Definition

Tumor opbygget af celler som ligner steroidproducerende celler uden Reinke krystaller. Formentlig er tumor udgået fra stromale celler. Små tumorer under 1 cm blev tidligere kaldt stromal luteom. 80 % af steroidcelle tumorerne bliver klassificeret som "not otherwise specified (NOS)".

Makroskopi

Afrundet tumor med gennemsnitsdiameter på 8,4 cm men kan være op til 45 cm store. Snitfladen er solid med varierende farve i form af gul, orange, rød og brun. Cystisk degeneration, blødning og nekrose ses specielt i de store tumorer.

Mikroskopi

Tumorcellerne er lejret i et diffust mønster, men kan også forekomme i reder og strenge. Tumorcellerne er polygonale med rigeligt cytoplasma som varierer fra eosinofilt til vakuoliseret. Kernerne er runde med centralt placeret nukleole. Tumorcellerne adskilles af et netværk af kapillærer og vaskulære sinusoider. 75 % af tumorerne er lipidholdige. Størrelse over 7 cm, over 2 mitoser per 10 HPF, nekrose, blødning og kerneatypi er dårlige prognostiske tegn.

Differentialdiagnostisk skal man være opmærksom på luteniserede granulosacelle tumor, luteniserede thecomer, lipidrige Sertolicelle tumorer, clear cell carcinomer, Leydigcelle tumorer, stromalt luteom og graviditets luteom. Klassisk morfologi for granulosacelle tumor og thecomer uden for de luteniserede områder vil hjælpe med at afkræfte diagnosen steroidcelle tumor. Tubulære og glandulære formationer adskiller steroidcelle tumorer fra Sertolicelle tumorer og clear cell carcinomer. Leydigcelle tumorer er stort set altid lokaliseret i hilusområdet og kan ses med Reinke krystaller. Stromalt luteom er små tumorer beliggende i ovariestromaet og ses oftest sammen med stromal hyperthecosis/nodulær hyperthecosis. Mikro- og makroskopisk kan graviditets luteomet ligne steroidcelle tumor, men førstnævnte er ofte bilateral og multipel. Endvidere spiller den kliniske oplysning om graviditet afgørende rolle (53,54).

Rene sex cord tumorer

Granulosacelle tumorer (GCT)

Granulosacelle tumorer (GCT) udgør hovedparten af de maligne sex cord-stromale tumorer. GCT er beskrevet i alle aldersgrupper, men optræder hyppigst i peri-menopausen. Da de histopatologiske karakteristika og de kliniske forhold oftest er væsentligt forskellige i hovedparten af de tilfælde af GCT, der optræder hos børn og unge kvinder sammenlignet med tilfældene efter 30-års alderen, skelnes mellem en juvenil type (5 %) og en adult type (95 %).

Adult granulosacelle tumor

Definition

Tumor udgået fra og domineret af granulosaceller med varierende forekomst af fibroblaster og thecaceller.

Makroskopi

Store tumorer med gennemsnitsstørrelse på 12 cm. Tumorerne er oftest solide eller solide med cystiske områder og sjældent rent cystiske. Snitfladen er gråhvidlig til gullig af varierende konsistens, ofte med blodigt indhold i cysterne. Ruptur ikke ualmindelig (10-15 %).

Mikroskopi

AGCT kan ses med forskellige vækstmønstre i form af follikulære formationer, både som mikrofollikulær med Call Exner legemer og makrofollikulær - ligner store Graff'ske follikler, insulær, trabekulær, gyriform eller som sarkomatoid med diffus vækst af runde til tenformede celler. Tumorcellerne er karakteriseret ved

små celler med utydelige cellegrænser, oftest runde eller polygonale. Sparsomt amfofilt cytoplasma med ringe lipidindhold. Kernerne er ovale til runde og har ofte dyb longitudinal kløvning (kaffebønneform). Kernekromatinen varierende, vesikulær eller tæt, evt. lille nucleolus. I 2 % af tumorerne ses bizarre kerner i mono- og multinukleære celler. Mitoseaktiviteten er varierende, men sædvanligvis < 5/10 HPF.

Ofte varierer morfologien inden for samme tumor - men én morfologisk vækstform kan ses som den dominerende. Det for AGCT karakteristiske mikrofollikulære vækstmønster er sjældent dominerende i tumorerne. Der ses varierende forekomst af thecaceller som kan svare til udseendet i theca externa eller interna og disse kan være luteiniserede. Navnlig ved de diffuse former kan det være vanskeligt at skelne mellem granuloceller og thecaceller. Retikulinmønsteret kan være en hjælp til differentiering.

Den mikroskopiske diagnose kan afhængig af det dominerende vækstmønster være mere eller mindre vanskelig. Differentialdiagnoserne inkluderer såvel karcinom, andre sex cord-stromal tumorer, karcinoid og sarkom (specielt endometriestroma sarkom), immunhistokemisk undersøgelse er her værdifuld. Molekylærbiologisk påvisning af mutation i FOXL2 gen kan ligeledes være betydningsfuld, idet denne mutation findes i ca. 95 % af AGCT, og frasat at ca. 10 % af tekomer har tilsvarende mutation, er denne mutation formentlig begrænset til disse to tumorer (**53,54,66**).

Juvenil granulocelle tumor

Definition

En karakteristisk undertype af granulocelle tumorer som hovedsageligt forekommer hos børn og unge, og ca. halvdelen af patienterne er under 10 år.

Makroskopi

Store tumorer med gennemsnitsstørrelse på 12 cm. Herudover er det makroskopisk udseende som ved AGCT. Der ses ruptur i ca. 10 %.

Mikroskopi

JGCT ses oftest som en diffus, solid, cellulær tumor med fokal follikeldannelse, men kan være rent solid eller udelukkende follikulær. Folliklerne er generelt små og ofte med mucin i lumen. Noduli kan være udtalt hyaliniserede. Thecacellerne udgør ofte en stor del af tumor og er ligesom granulocellerne ofte luteiniserede. Kernerne i såvel granuloceller som thecaceller er store, runde, hyperkromatiske uden kløvning, og der er ofte udtalt kerneatypi og høj mitoseforekomst (median 5-7 mitoser per 10 HPF). Der kan ses en ødematøs eller myxomatøs baggrund.

Immunhistokemisk profil svarer stort set til AGCT, se tabel 7 og 8 (**53,54**).

Sertolicelle tumor

Definition

Tumor bestående af Sertoliceller. De fleste tumorer er benigne.

Makroskopi

Unilaterale tumorer med gennemsnitsstørrelse på 8 cm. Oftest solide, men kan være delvist cystiske. Snitfladen gullig, områder med nekrose og blødning kan forekomme.

Mikroskopi

Der ses varierende morfologi i form af åbne eller solide tubulære formationer, trabekulære, diffuse, alveolære, pseudopapillære, retiforme og tencelledede vækstmønstre. Kernerne er typisk ensartede, runde til ovale, cytoplasmaet er blegt og fedtholdigt til mere eosinofilt (**53,67**). Faktorer som kan indicere en malign tumor er: > 5 mitoser/10HPF, nukleær atypi og nekrose samt tumor størrelse > 5 cm.

Sex cord tumor med annulære tubuli (SCTAT)

Definition

Sjælden tumor med et karakteristisk mønster med simple og komplekse annulære tubuli.

Makroskopi

Sporadiske tumorer (Non-Peutz-Jegher associeret) er oftest solitære, måler over 3 cm og ses med nodulær, fast, gullig-hvid snitflade. Der kan forekomme cystedannelse, blødning og nekrose.

Mikroskopi

Morfologisk ses skarpt afgrænsede, rund-ovalære, epiteliale øer af ringformede tubuli uden luminae (=annular). Enten forekommer simple tubuli med central PAS-positiv hyalin nodulus af basalmembranmateriale eller komplekse tubuli med ansamlinger af flere hyaline noduli. Imellem celleøerne kan ses grupper af luteiniserede celler og fokal hyalinisering (**53**).

Mixed sex cord-stromale tumorer

Denne gruppe består af Sertoli-Leydigcelle tumorer, herunder den retiforme subtype, og uklassificeret sex cord-stromal celle tumor. Sertoli-Leydigcelle tumorerne kaldes også androblastomer. Der er tale om sjældne tumorer som udgør mindre end 0,5 % af alle ovarietumorer.

Sertoli-Leydigcelle tumor

Definition

Tumorer bestående af varierende fordeling af Sertoliceller og Leydigceller samt forekomst af primitiv gonadestroma og evt. heterologe komponenter i de moderat til lavt differentierede tumorer.

Makroskopi

Tumorerne har gennemsnitsstørrelse på 13 cm (2-35 cm). Oftest er de både cystiske og solide. Tumorer med heterologe og/eller retiforme foci er oftere cystiske og store. Snitfladen blød, lobuleret, gullig til grå-hvidlig. Ofte blødning og nekrose. Ruptur findes i ca. 12 %.

Mikroskopi

Sertoli-Leydigcelle tumorerne klassificeres på følgende måde: Højt differentieret, moderat differentieret og lavt differentieret (sarkomatoid).

Ved de højt differentierede tumorer ses en nodulær arkitektur med lobuli af åbne og/eller solide tubuli af Sertoli celler adskilt af fibrøst væv, hvori der ses tydelig, men varierende antal Leydigceller.

Sertolicellerne er kubiske til cylindriske med runde til ovalære kerner med beskeden atypi og mitoseaktivitet.

Ved moderat differentierede tumorer ses cellulære lobuli af Sertoliceller afskilt af hypocellulært, ødematøst stroma og eventuelt øer af immaturl, småcellet stroma. Sertoliceller er arrangeret dels i tubuli, øer, strenge eller mere diffust, er mere immature med sparsomt cytoplasma og med en vis atypi og mitoseaktivitet (gennemsnitlig 5 mitoser per 10 HPF). Leydigceller er oftest lokaliseret perifert i tumoren og antallet kan være meget varierende.

Ved de lavt differentierede tumorer er der oftest diffust eller sarkomatoidt vækst af Sertoliceller og rigelig forekomst af immaturl stroma. Tydelig mitoseaktivitet med ofte 20 mitoser per 10 HPF. Yderst sjældent tubulære strukturer og Leydigceller.

Retiformt mønster og heterologe elementer kan ses i både intermediært og lavt differentierede tumorer, men ikke i højt differentierede tumorer.

Retiforme foci er opbygget af uregelmæssige, spalteformede tubuli eller cyster. Ofte ses intraluminale polypper eller papiller som ofte har hyaliseret stroma. Tubuli, cyster og papiller udklædt af lave kubiske celler med varierende mitoseaktivitet. Retiforme foci ses i ca. 15% af Sertoli-Leydigcelle tumorerne, tumorer kun med retiform vækst er sjældne.

Varianter med heterologe elementer udgør ca. 20 % af tumorerne og forekommer som mucinøst epitel af gastrointestinal type, brusk, tværstribet muskulatur, neuroblastom, embryonalt rhabdomyosarkom, karcinoid, glat muskulatur, knogle, endometrium og hepatocyt lignende celler

Differentieringsgrad, ruptur, mitosetal (>10-15 pr. 10 HPF), størrelse, heterologe mesenkymale elementer, retiformt vækstmønster har betydning for prognosen og bør anføres ved svarangivelse.

Stadium og dernæst differentieringsgrad er de vigtigste prognostiske faktorer. Højt differentierede tumorer er stort set altid benigne, mens ca. 10 % af de moderat differentierede og 60 % af de lavt differentierede tumorer har et malignt forløb. Ca. 20 % af tumorer med et retiformt mønster er maligne (53,54).

Uklassificeret sex cord-stromal celle tumor

Definition

Sex cord-stromal tumor som ikke er karakteristisk for en specifik tumor type

Mikroskopi

Tumorerne har et vækstmønster som hverken er karakteristisk for ovariel eller testikulær uddifferentiering (53,54).

Tabel 6 - Immunhistokemiske markører for maligne/potentielt maligne sex cord-stromal tumor og mixed sex cord-stromale tumorer

	Calretinin	Inhibin	WT1	CK/AE1	EMA	CD10	Melan A103	SF1	CD99
--	------------	---------	-----	--------	-----	------	---------------	-----	------

Steroidcelle tumor		^a +	^a +/-	^b -	NA	NA	^d +/-	^a +	^b +/-	^a -/+
AGCT		^a +/-	^a +/-	^a +/-	^c -/+	^c -	^d +/-	^a -/+	^b +/-	^a +/-
Sertoli-celle tumor		^a -/+	^a +/-	^b +/-	^f +/-	^f -	^d -/+	^b -	^b +/-	^a +/-
SLCT	Sertoli-celle komponent	^b -/+	^b +/-	^b +/-	^e +	^c -	^d -/+	^a +/-	^b +/-	^b -/+
	Leydig-celle komponent	^b +/-	^b -	^b -	^e -			^b +/-	^b +/-	^b -/+

Forkortelser: AGCT: Adult granulocelle tumor, SLCT: Sertoli-Leydigcelle tumor. NA: Resultaterne ikke tilgængelige (not available)

+: 100 %, +/-: 99-51 %, -/+ : 50-6 %, -: 5-0 % af positive cases, hvor hver case er vurderet positiv efter de enkelte studiers kvantitative kriterier.

Tabellen er baseret på referencerne (53,68-71). Reference 68 gennemgår en lang række immunhistokemiske studier. Resultaterne markeret med 'a' er en sammenfatning af denne litteratur og for detaljer henvises til artiklens dertilhørende referencer. Resultaterne markeret med 'b' refererer til artiklens egne resultater. Resultaterne markeret med 'c-d' henviser til reference 69-70 og 'e-f' til reference 53 og 71.

Makroskopisk udskæringsprocedure

Der henvises til Retningslinjer for visitation, diagnostik, behandling og opfølgning af epitelial ovarie-, tuba- og primær peritonealcancer samt borderline tumorer 5. udgave 2016 afsnit 8.9.. Af hensyn til forbedret diagnose og opfølgning fremhæves vigtigheden af udtagelse af væv til Dansk Cancer Biobank, <http://www.cancerbiobank.dk/>

Kodevejledning

Der henvises til Retningslinjer for visitation, diagnostik, behandling og opfølgning af epitelial ovarie-, tuba- og primær peritonealcancer samt borderline tumorer 5. udgave 2016 bilag 5

Tabel 7 - Immunhistokemiske markører og relevante differentialdiagnoser for maligne/potentielt maligne sex cord-stromal tumorer

	Calretinin	Inhibin	Synaptofysin/ chromogranin	CK/AE1	EMA	CD10	Melan A103	SF1	WT1	CD99
Sex cord-stromal tumor	+/-	+/-	-	+/-	-	+/-	+/-	+/-	+/-	+/-
Neuroendokrine neoplasmer	-	-	+	+ (dot-like)	-	-	-	-	-	-
Endometrioid karcinom	-/+	-	-	+	+	-/+	-	-	-/+	-/+

Low-grade endometriestroma sarkom	-(a)	-(a)	-	-/+	-	+	-	-	+	-(a)
--	-------------	-------------	----------	------------	----------	----------	----------	----------	----------	-------------

Tabellen er baseret på referencerne **68-73**.

Forkortelser: a: med undtagelse af sex cord områder.

Litteratursøgning

Patologvejledningen er helt overvejende baseret på WHO Classification of Tumours of Female Reproductive Organs (**53**) og Blaustein's Pathology of the Female Genital Tract (**54**). De øvrige artikler som der refereres til er generelt baseret på relativt få cases, da der ofte er tale om sjældne tumorer.

Litteraturgennemgang

Litteratursøgning er foretaget i PubMed, Embase samt anvendt litteratur fra tidligere retningslinje samt fra fundne referencer i den fremsøgte litteratur.

FIGO klassifikationen 2013

St. I Tumor begrænset til ovarie eller tuba

IA = Tumor begrænset til et ovarie

IB = Tumor begrænset til ovarier

IC1= kirurgisk spild, inklusiv kontrolleret tømning

IC2 = spontan ruptur, overfladevækst (c. tuba)

IC3 = tumorceller i skyllevæske/ascites

St. II Tumor i et eller to ovarier med spredning i det lille bækken

IIA= spredning til øvrige genitalier

IIB= anden peritoneal spredning i det lille bækken, inklusive sigmoideum

St. III Tumor på et eller to ovarier med spredning uden for det lille bækken og/eller retroperitoneale lymfeknuder

IIIA1 = metastaser til retroperitoneale lymfeknuder

IIIA(i) < 10 mm

IIIA (ii) > 10mm

IIIA2 = mikroskopisk tumor øvre abd., +/- lymfeknudemetastaser IIB= Makroskopisk tumor < 2 cm, +/- lymfeknudemetastaser IIIC= Makroskopisk tumor > 2 cm, +/- lymfeknudemetastaser IIIC inklusiv spredning til lever- og/eller miltkapsel, der svarer til peritoneal overflade.

For IIIA skal lymfeknude metastasering histologisk eller cytologisk verificeres. Ved PET-positiv lymfeknude > 10 mm, som ikke fjernes ved operationen, klassificeres pt. som st. IIIAii, uafhængig af at størrelsen på den histologisk verificerede lymfeknudemetastase evt. er < 10 mm. F.eks. store PET positive lymfeknuder over nyreveneniveau, men kun mindre lymfeknudemetastaser i de lymfeknuder, man fjerner peroperativt.

St. IV Tumor ud over abdominalhulen

IVA= Pleuravæske med tumorceller.

IVB= Parenkymatøse metastaser og metastaser til extraabdominale organer, ingvinale ell andre extraabdominale lymfeknuder, transmural tarminvolvering, dvs. indvækst i mukosa, evt. til lumen, lunge- metastaser, knoglemetastaser og umbilical eller anden hud-metastase.

Der kræves cytologisk verificering af tumorceller i pleuravæske for at klassificeres til IVA.

7. Om denne kliniske retningslinje

Denne kliniske retningslinje er udarbejdet i et samarbejde mellem Danske Multidisciplinære Cancer Grupper (DMCG.dk) og Regionernes Kliniske Kvalitetsudviklingsprogram (RKKP). Indsatsen med retningslinjer er forstærket i forbindelse med Kræftplan IV og har til formål at understøtte en evidensbaseret kræftindsats af høj og ensartet kvalitet i Danmark. Det faglige indhold er udformet og godkendt af den for sygdommen relevante DMCG. Sekretariatet for Kliniske Retningslinjer på Kræftområdet har foretaget en administrativ godkendelse af indholdet. Yderligere information om kliniske retningslinjer på kræftområdet kan findes på:

www.dmcg.dk/kliniske-retningslinjer

Retningslinjen er målrettet klinisk arbejdende sundhedsprofessionelle i det danske sundhedsvæsen og indeholder systematisk udarbejdede udsagn, der kan bruges som beslutningsstøtte af fagpersoner og patienter, når de skal træffe beslutning om passende og korrekt sundhedsfaglig ydelse i specifikke kliniske situationer.

De kliniske retningslinjer på kræftområdet har karakter af faglig rådgivning. Retningslinjerne er ikke juridisk bindende, og det vil altid være det faglige skøn i den konkrete kliniske situation, der er afgørende for beslutningen om passende og korrekt sundhedsfaglig ydelse. Der er ingen garanti for et succesfuldt behandlingsresultat, selvom sundhedspersoner følger anbefalingerne. I visse tilfælde kan en behandlingsmetode med lavere evidensstyrke være at foretrække, fordi den passer bedre til patientens situation.

Retningslinjen indeholder, udover de centrale anbefalinger (kapitel 1), en beskrivelse af grundlaget for anbefalingerne – herunder den tilgrundliggende evidens (kapitel 3+4). Anbefalinger mærket A er stærkest, Anbefalinger mærket D er svagest. Yderligere information om styrke- og evidensvurderingen, der er udarbejdet efter "Oxford Centre for Evidence-Based Medicine Levels of Evidence and Grades of Recommendations", findes her: http://www.dmcg.dk/siteassets/kliniske-retningslinjer---skabeloner-og-vejledninger/oxford-levels-of-evidence-2009_dansk.pdf

Generelle oplysninger om bl.a. patientpopulationen (kapitel 2) og retningslinjens tilblivelse (kapitel 5) er også beskrevet i retningslinjen. Se indholdsfortegnelsen for sidehenvisning til de ønskede kapitler.

For information om Sundhedsstyrelsens kræftpakker – beskrivelse af hele standardpatientforløbet med angivelse af krav til tidspunkter og indhold – se for det relevante sygdomsområde: <https://www.sst.dk/>

Denne retningslinje er udarbejdet med økonomisk støtte fra Sundhedsstyrelsen (Kræftplan IV) og RKKP.