



Multiple enkondromer og osteokondromer

- udredning og opfølgning med henblik på malignisering

Version 1.1

GODKENDT

Faglig godkendelse

4. februar 2020 (DMCG)

Administrativ godkendelse

21. december 2020 (Sekretariatet for Kliniske Retningslinjer på Kræftområdet)

REVISION

Planlagt: 4. februar 2023

INDEKSERING

Dansk Sarkom Gruppe, kondrogene tumorer, kræftsvødm

Indholdsfortegnelse

Om denne kliniske retningslinje.....	2
Nyt siden sidst (ændringslog).....	3
1. Anbefalinger (Quick guide).....	3
Multiple enkondromer.....	3
Multiple osteokondromer (exostoser)	4
English Quick guide.....	5
Multiple enchondromas.....	5
Multiple osteochondromas (exostoses)	6
2. Introduktion	7
3. Grundlag.....	9
Multiple enkondromer.....	9
Multiple osteokondromer (exostoser)	12
4. Referencer	17
5. Metode.....	20
6. Monitoreringsplan.....	21
7. Bilag	22

Om denne kliniske retningslinje

Denne kliniske retningslinje er udarbejdet i et samarbejde mellem Danske Multidisciplinære Cancer Grupper (DMCG.dk) og Regionernes Kliniske Kvalitetsudviklingsprogram (RKKP). Indsatsen med retningslinjer er forstærket i forbindelse med Kræftplan IV og har til formål at understøtte en evidensbaseret kræftindsats af høj og ensartet kvalitet i Danmark. Det faglige indhold er udformet og godkendt af den for sygdommen relevante DMCG. Sekretariatet for Kliniske Retningslinjer på Kræftområdet har foretaget en administrativ godkendelse af indholdet. Yderligere information om kliniske retningslinjer på kræftområdet kan findes på:

www.dmcg.dk/kliniske-retningslinjer

Retningslinjen er målrettet klinisk arbejdende sundhedsprofessionelle i det danske sundhedsvæsen og indeholder systematisk udarbejdede udsagn, der kan bruges som beslutningsstøtte af fagpersoner og patienter, når de skal træffe beslutning om passende og korrekt sundhedsfaglig ydelse i specifikke kliniske situationer.

De kliniske retningslinjer på kræftområdet har karakter af faglig rådgivning. Retningslinjerne er ikke juridisk bindende, og det vil altid være det faglige skøn i den konkrete kliniske situation, der er afgørende for beslutningen om passende og korrekt sundhedsfaglig ydelse. Der er ingen garanti for et succesfuldt behandlingsresultat, selvom sundhedspersoner følger anbefalingerne. I visse tilfælde kan en behandlingsmetode med lavere evidensstyrke være at foretrække, fordi den passer bedre til patientens situation.

Retningslinjen indeholder, udover de centrale anbefalinger (kapitel 1), en beskrivelse af grundlaget for anbefalingerne – herunder den tilgrundliggende evidens (kapitel 3+4). Anbefalinger mærket A er stærkest, anbefalinger mærket D er svagest. Yderligere information om styrke- og evidensvurderingen, der er udarbejdet efter "Oxford Centre for Evidence-Based Medicine Levels of Evidence and Grades of Recommendations", findes her: http://www.dmcg.dk/siteassets/kliniske-retningslinjer--skabeloner-og-vejledninger/oxford-levels-of-evidence-2009_dansk.pdf

Generelle oplysninger om bl.a. patientpopulationen (kapitel 2) og retningslinjens tilblivelse (kapitel 5) er også beskrevet i retningslinjen. Se indholdsfortegnelsen for sidehenvisning til de ønskede kapitler.

For information om Sundhedsstyrelsens kræftpakker – beskrivelse af hele standardpatientforløbet med angivelse af krav til tidspunkter og indhold – se for det relevante sygdomsområde: <https://www.sst.dk/>

Denne retningslinje er udarbejdet med økonomisk støtte fra Sundhedsstyrelsen (Kræftplan IV) og RKKP.

Nyt siden sidst (ændringslog)

Nyt siden version 1.0 (2020)

Retningslinjen er kritisk gennemlæst af arbejdsgruppen og anbefalinger og indhold er vurderet gældende. Der er udelukkende foretaget ændringer af versionsnummer og opdateringsdato.

1. Anbefalinger (Quick guide)

Multiple enkondromer

Enkondromatose (Olliers sygdom):

1. **Voksne patienter med enkondromatose bør henvises til og kontrolleres i specialiseret regi, mest hensigtsmæssigt i et sarkomcenter (C).**
2. **Der bør laves sygdomsstatus når en patient med enkondromatose er udvokset (>18 år) mhp. sygdomsudbredning og lokalisation, ved udbredt sygdom med anvendelse af helkrops-MR-skanning samt røntgenundersøgelse af hænder og fødder (C).**
3. **Ved enkondromer i trunkusområdet og/eller lange tubulære knogler skal patienten kontrolleres / screenes med helkrops MR-skanning hvert andet år mhp. tidlig detektering af mulig malignisering (C).**
4. **Ved enkondromatose lokaliseret til hænder og fødder bør patienten følges klinisk med ledsagende røntgenundersøgelse ved behov og evt. supplerende MR-skanning ved mistanke om malignisering (B).**
5. **Følgende billeddiagnostiske tegn tyder på aggressivt enkondrom og evt. maligne forandringer: udtalt kortikal udtynding, knogledestruktion, kortikal remodulering / fortykkelse, knogleekspansion og bløddelsproces samt ændring over tid i form af tiltagende enkondromstørrelse, udvikling af dårligt defineret intraossøs begrænsning og omgivende ødem samt tiltagende ekskavering af kortikal knogle (B). Sådanne forandringer skal altid håndteres i et sarkomcenter.**
6. **Vækst af enkondromer >6 mm over 12 måneder er udtryk for aktiv tumor (C), der skal håndteres i et sarkomcenter.**

Maffucci's syndrom:

7. **Patienter med multiple enkondromer ledsaget af hæmangiomer (Maffucci's syndrom) skal kontrolleres hvert år inkluderende:**
 - **Helkrops MR-skanning (C)**
 - **Røntgenundersøgelse af hænder, fødder og evt. albueregionerne ved behov**
 - **Regional MR- eller ultralydsskanning ved suspect ændring af hæmangiomer****Herudover gælder anbefalingerne 1, 2, 5 og 6 også disse patienter.**

Multiple osteokondromer (exostoser)

8. **Voksne patienter med multiple hereditære osteokondromer (MHE) bør henvises til og kontrolleres i specialiseret regi, mest hensigtsmæssigt i et sarkomcenter (C).**
9. **Der bør laves sygdomsstatus når en patient med MHE er udvokset (>18 år) med røntgenundersøgelse og evt. supplerende MR-/CT-skanning ved osteokondromer i bækkenet, columna og thoraxskelet, inklusiv scapula (C).**
10. **Ved osteokondromer i trunkusområdet, inklusiv scapula, proximale humerus og proximale femur bør patienten kontrolleres / screenes med MR-skanning af disse områder hvert andet år. Dette kan hensigtsmæssigt udføres som en reduceret screenings "helkrops-MR-skanning" (C).**
11. **Perifere multiple osteokondromer bør regelmæssigt vurderes klinisk og/eller ved selvkontrol med ledsagende billeddiagnostik ved vækst og/eller smerter (C).**
12. **Malignisering af osteokondromer må mistænkes ved nytilkomne smerter eller hurtig vækst af osteokondrom og ved røntgenundersøgelse uregelmæssig overflade, inhomogen intern ossøs struktur og ledsagende bløddelsproces, evt. indeholdende spættet forkalkninger. Ved MR-/CT-skanning desuden fund af bruskkappe ≥ 2 cm (B). Sådanne forandringer skal altid håndteres i et sarkomcenter.**

English Quick guide

Multiple enchondromas

Enchondromatosis (Ollier's disease):

- 1. Adult patients with enchondromatosis should be referred to and followed by specialists, most appropriate in a sarcoma center (C).**
- 2. Evaluate of the disease extent and localization should be performed when a patient with enchondromatosis is fully developed (>18 year of age); in case of disseminated disease whole-body MRI (WBMRI) should be used in addition to radiography of the hands and feet (C).**
- 3. Enchondromatosis encompassing the trunk area and/or long tubular bones should be followed with WBMRI every second year to achieve early detection of possible malignancy (C).**
- 4. Enchondromatosis localized to the hands and feet only should be followed clinically with accompanying radiography when needed, and possibly supplemental MRI in the case of malignancy suspicion (B).**
- 5. The following imaging signs suggest aggressive enchondroma and possibly malignant changes: pronounced cortical thinning, bone destruction, cortical remodeling / thickening, bone expansion and soft tissue mass, in addition to change over time in the form of increasing enchondroma size, development of poorly defined intraosseous border and surrounding edema, and increasing excavation of cortical bone (B). Such changes must always be handled in a sarcoma center.**
- 6. Growth of a enchondroma >6 mm over 12 months is a sign of active tumor (C), which should be handled in a sarcoma center .**

Maffucci's syndrome:

- 7. Patients with multiple enchondroma accompanied by hemangiomas (Maffucci's syndrome) should be evaluated once every year including:**
 - WBMRI (C)**
 - radiography of the hands and feet, and if needed also the elbow regions**

- **site-specific MRI or ultrasonography in case of suspicious changes of hemangiomas.**

In addition, recommendations 1, 2, 5 and 6 also apply to these patients.

Multiple osteochondromas (exostoses)

- 8. Adult patients with multiple hereditary exostoses (MHE) should be referred to and followed by specialists, most appropriate in a sarcoma center (C).**
- 9. Disease status should be made by radiography when a patient with MHE is fully developed (>18 year of age) with possibly supplemental MRI or CT of osteochondromas in the pelvis, spine and thoracic skeleton, including the scapula (C).**
- 10. Patients with osteochondromas in the trunk area, including the scapula, proximal humerus and proximal femur should be followed with MRI of these areas every second year. This may conveniently be performed as a reduced "WBMRI" (C).**
- 11. Peripheral multiple osteochondromas should regularly be evaluated clinically and / or by self-examination with supplementary imaging in case of growth and/or pain (C).**
- 12. Malignant transformation of osteochondromas must be suspected in case of new pain or rapid growth of an osteochondroma and radiographically by irregular surface, inhomogeneous internal osseous structure and accompanying soft tissue mass, often containing spotted calcifications; by MR or CT in addition a cartilage cap with a thickness ≥ 2 cm (B). Such changes must always be handled in a sarcoma center.**

2. Introduktion

Multiple brusk tumorer er sjældne. De kan præsentere sig som multiple enkondromer, såkaldt enkondromatose, som ses ved Olliers sygdom og sammen med hæmangiomer ved Maffucci's syndrom, eller som multiple osteokondromer / kartilaginøse exostoser, der også benævnes multiple hereditære exostoser (MHE), familiær osteochondromatosis og diaphyseal aclasis. Prævalensen af enkondromatose er estimeret til 1:100.000 i USA (1) og er formentlig nogenlunde tilsvarende i Danmark, svt. 50-60 patienter på landsplan. Prævalensen af MHE er i europæiske populationer estimeret til 1:50.000 – 1:100.000, men kan være langt højere i afgrænset populationer (2), bla. da MHE er en dominant autosomal arvelig tilstand. Prævalensen i Danmark er formentlig 1-2/50.000, idet der følges ca. 60 patienter med MHE ved sarkomcentret i Aarhus.

Multiple enkondromer og hereditære exostoser manifesterer sig og diagnosticeres sædvanligvis i barndommen, idet der pga. brusk tumorer ved vækstzonerne kan komme vækstforstyrrelser og skeletale deformeringer, der evt. er behandlingskrævende. Begge sygdomme kan variere betydeligt hvad angår antal, størrelse og lokalisation af brusk tumorer og dermed symptomer og deformeringer. Selvom det primært er benigne tumorer har begge tumorformer et potentiale for malign transformation til kondrosarkom (CS). Den rapporterede estimerede risiko for malign transformation har varieret betydeligt, og den nøjagtige risiko er ikke fastsat. Hos MHE-patienter er der rapporteret forekomst af sekundært CS hos 0-11% af patienterne (2-19), men risikoen synes at være højere hos patienter med enkondromatose, rapporteret varierende fra 6,6% til over 50%, højest ved Maffucci's syndrom (3, 20-22).

Prognosen for sekundært CS afhænger af tumorudbredning og malignitetsgrad og er gunstig, specielt for grad 1 CS, som behandles i tumorcentre (23). Derfor er der blevet anbefalet kontrol af patienter med enkondromatose og MHE mhp. tidlig påvisning af malign transformation, oftest i form af klinisk undersøgelse suppleret med billeddiagnostik af suspekterede fund (6, 15, 24). Helkrops-MR-skanning, der i stigende grad anvendes til diagnosticering og opfølgning af onkologisk lidelser, såsom myelomatose (25), giver mulighed for billeddiagnostisk kontrol / screening mhp. malign transformation (26). Dette er for enkondromatoses vedkommende i overensstemmelse med anvendelsen af MR-skanning til kontrol af solitære enkondromer mhp. malign transformering (27) blot anvendt ved en tilstand med multiple enkondromer samt anvendelsen af helkrops-MR-skanning til kontrol / screening af børn og unge med syndromer, der disponerer til kræft (28-30).

Formål

Det overordnede formål med retningslinjen er at understøtte en evidensbaseret kræftindsats af høj og ensartet kvalitet på tværs af Danmark.

Patientgruppe

Anbefalingerne gælder for voksne personer (alder ≥ 18 år) med multiple enkondromer og osteokondromer.

Målgruppe for brug af retningslinjen

Denne retningslinje skal primært understøtte det kliniske arbejde og udvikling af den kliniske kvalitet, hvorfor den primære målgruppe er klinisk arbejdende ortopædkirurger og radiologer samt alle sundhedsprofessionelle på de to danske sarkomcentre.

3. Grundlag

Multiple enkondromer

Enkondromatose (Olliers sygdom):

1. Voksne patienter med enkondromatose bør henvises til og kontrolleres i specialiseret regi, mest hensigtsmæssigt i et sarkomcenter (C).
2. Der bør laves sygdomsstatus når en patient med enkondromatose er udvokset (>18 år) mhp. sygdomsudbredning og lokalisation, ved udbredt sygdom med anvendelse af helkrops-MR-skanning samt røntgenundersøgelse af hænder og fødder (C)
3. Ved enkondromer i trunkusområdet og/eller lange tubulære knogler skal patienten kontrolleres / screenes med helkrops MR-skanning hvert andet år mhp. tidlig detektering af mulig malignisering, der altid skal håndteres i specialiseret regi (C).
4. Ved enkondromatose lokaliseret til hænder og fødder bør patienten følges klinisk med ledsagende røntgenundersøgelse ved behov og evt. supplerende MR-skanning ved mistanke om malignisering (B).
5. Følgende billeddiagnostiske tegn tyder på aggressivt enkondrom og evt. maligne forandringer: udtalt kortikal udtynding, knogledestruktion, kortikal remodulering / fortykkelse, knogleekspansion og bløddelsproces samt ændring over tid i form af tiltagende enkondromstørrelse, udvikling af dårligt defineret intraossøs begrænsning og omgivende ødem samt tiltagende ekskavering af kortikal knogle (B). Sådanne forandringer skal altid håndteres i et sarkomcenter.
6. Vækst af enkondromer >6 mm over 12 måneder er udtryk for aktiv tumor (C), der skal håndteres i et sarkomcenter.

Maffucci's syndrom:

7. Patienter med multiple enkondromer ledsaget af hæmangiomer (Maffucci's syndrom) skal kontrolleres hvert år inkluderende
 - helkrops MR-skanning (C)
 - røntgenundersøgelse af hænder, fødder og evt. albueregionerne ved behov
 - regional MR- eller ultralydsskanning ved suspekt ændring af hæmangiomerHerudover gælder anbefalingerne 1, 2, 5 og 6 også disse patienter.

Litteratur og evidensgennemgang

Enkondromatose (Olliers sygdom) er en sporadisk forekommende tilstand karakteriseret ved mange (mindst 3), asymmetrisk lokaliseret enkondromer i skelettet, hyppigst i de lange rørknogler omkring knæleddet og i underarmsknogler. Sygdommen manifesterer sig sædvanligvis i barndommen og de multiple enkondromer vokser ofte indtil den generelle vækst standser. Symptomerne er meget varierende, omfattende smerter, skeletdeformering, ledfejlstilling og uens længde af arme/ben, evt. påvirket højdevækst, reduceret ledbevægelighed, knoglebrud og en potentiel risiko for malign transformation i enkondromerne. Diagnosen baseres sædvanligvis på kliniske fund og røntgenundersøgelse og kan, hvis nødvendigt, bekræftes ved fund af genmutationer i bruskvæv svt. IDH1- eller IDH2-genet (isocitrat dehydrogenase-1 og -2 genen), der koder for enzymet isocitrat dehydrogenase (31).

Enkondromatose med ledsagende hævangiomer betegnes Maffucci's syndrom og kan relateres til genmutationer svt. IDH1- eller IDH2-genet i såvel bruskvæv som blodkar (31). Enkondromerne ved Maffucci's syndrom manifesterer sig oftest som ved Olliers sygdom. De ledsagende bløddelshævangiomer kan optræde overalt, også i de indre organer, uden relation til enkondromerne, men er dog hyppigst i hænderne. Såvel enkondromerne som hævangiomerne har et potentiale for malign transformation til hhv. CS og angiosarkom (32).

Udredning af voksne patienter med enkondromatose

Når patienter med enkondromatose er udvokset (>18 år) bør de henvises og kontrolleres i specialiseret regi, mest hensigtsmæssigt i et sarkomcenter. Hvis der ikke i pædiatrisk regi er lavet sygdomsstatus bør dette laves mhp. enkondromernes lokalisering og udseende foruden evt. ledsagende hævangiomer. Helkrops-MR-skanning er velegnet til at få et overblik over udbredte sygdomsforandringerne bortset fra i hænder og fødder samt hos de fleste patienter også albueregionen, der ved store patienter ofte er udenfor skanfeltet. Disse regioner bør derfor vurderes med røntgenundersøgelser, hvis relevant.

Billeddiagnostiske fund

Ved enkondromatose viser røntgenundersøgelse asymmetrisk fordelte multiple skeletale opklaringer, ofte indeholdende streg- og/eller punktfornet forkalkninger, med ledsagende skeletdeformeringer, ekstremitetsforkortninger og fejlstillinger mm. Disse forandringer kan også diagnosticeres ved MR-skanning, der desuden giver bedre mulighed for at differentiere mellem benigne enkondromer og lavmaligne CS-tumorer (33). MR-skanning bruges derfor i stigende grad til diagnostik og monitorering af enkondromatose.

Tegn på aggressiv intraossøs brusk tumor er udtalt kortikal udtynding, knogledestruktion, kortikal remodulering / fortykkelse, knogleekspansion og bløddelsproces (34) foruden ændring over tid i form af tiltagende enkondrom-størrelse, udvikling af dårligt defineret intraossøs begrænsning og omgivende ødem samt tiltagende ekskavering af kortikal knogle (21). Ved kontrolundersøgelse kan vækst >6 mm over 12 måneder tolkes som tegn på aktiv tumor (27) foruden evt. tilkommet eller progredierende kortikal udtynding, kortikal destruktion samt bløddelsforandringer.

Enkondromer lokaliseret til hænder og fødder kan sædvanligvis vurderes suffcient ved almindelig røntgenundersøgelse (35), hvis der tages højde for at der kan forekomme jukstakortikale kondromer, som kan

simulere bløddelsproces (21). Ved mistanke om malignisering bør der laves supplerende MR-skanning, hvis det får behandlingsmæssige konsekvenser.

Estimering af risikoen for malign transformering

Risikoen for CS ved enkondromatose synes kun analyseret i fire studier, der bekræftede en høj risiko for CS ved Olliers sygdom og især ved Maffucci's syndrom (3, 20-22). I et retrospektiv multi-center studie omfattende 144 patienter med Olliers sygdom og 17 patienter med Maffucci's syndrom var den estimerede risiko for udvikling af CS ca. 40% hos Ollier-patienter med enkondromer i lange tubulære knogler, bækken og scapula, mens risikoen kun var ca. 15% hos patienter med enkondromer begrænset til hænder og fødder (22). Risikoen blev estimeret til at være højere (> 50%) hos Maffucci-patienter med enkondromer i lange tubulære og flade knogler. I overensstemmelse med disse fund fandtes CS, overvejende lokaliseret til lange tubulære knogler og bækkenet, i andre undersøgelser at forekomme hos 20-25% af henholdsvis 20 og 55 patienter med enkondromatose (20, 21), mens CS hos patienter med enkondromer begrænset til håndsregionen kun blev påvist hos en af 15 Ollier-patienter (6,6%) og hos en af tre patienter med Maffucci-syndrom (3). Undersøgelserne verificere et potentiale for malign transformation, som berettiger livslang opfølgning for at detektere malignitet så tidligt som muligt og dermed bedre prognosen (23).

Opfølgning/kontrol

Patienterne bør regelmæssigt kontrolleres såvel klinisk som billeddiagnostisk. Ved udbredt sygdom giver helkrops-MR-skanning mulighed for at undersøge såvel skelettet som bløddelene mhp. ændring af enkondromer og hæmangiomer. Hænder og fødder kan dog nogle gange være vanskelige at vurdere sufficient ved helkrops-MR-skanning, ligeledes albueregionerne, hvorfor der ved behov må suppleres med røntgenundersøgelse af disse regioner og ved mistanke om maligne ændringer evt. lokaliseret MR-skanning af relevant region, alternativt ultralydsskanning ved ændring af hæmangiomer.

Risiko for CS hos Ollier- og Maffucci-patienter er ikke blot i trunkusnære knogler, men også i lange og små tubulære knogler samt hovedområdet (20) hvorfor kontrol / screening med MR-skanning af hele kroppen fra vertex til tæer er relevant ved udbredt sygdom (26). Herved opnås også mulighed for detektering af evt. andre maligniteter, hvilket specielt kan forventes ved Maffucci-patienter, der har en øget risiko for andre maligne lidelser såsom astrocytom og pancreas-adenocarcinom (1).

Maffucci-patienter med den største risiko for malignitet bør kontrolleres årligt medens det skønnes tilstrækkeligt at kontrollere Ollier-patienter hver andet år (ekspertkonsensus).

En helkrops-MR-protokol til screening bør inkludere en koronal T1-vægtet samt koronal og aksial STIR-sekvens, så der opnås sufficient visualisering af bækken, columna og thoraxskelet inkl. scapula (26). Dette er i overensstemmelse med den MR-protokol, som anvendes i de fleste pædiatriske screeningsundersøgelser (28, 29). Supplerende DWI (diffusion weighted imaging) sekvens, der i stigende grad bruges til diagnostik og opfølgning af onkologiske sygdomme for at forbedre MR-skanningens sensitivitet og specificitet (25), kan ikke anbefales, da DWI ikke med sikkerhed bidrage til at skelne mellem enkondrom og CS (36), men vil tilføje undersøgelsestid. Fund af malignitet ved screening med helkrops-MR-skanning er rapporteret hos en af 5

patienter deltagende i et årligt screeningsprogram med en gennemsnitlig opfølgingsperiode på 4.6 år, og det kan forventes, at der ved længere opfølgning vil detekteres flere maligniteter.

Mulighederne for kontrol / screening med andre billeddiagnostiske metoder er begrænset. Knogleskintigrafi er ikke optimal til differentiering mellem enkondrom og CS (37), men PET (positron-emissions-tomografi) med 18-fludeoxyglucose er rapporteret ret sikker til at påvise malign transformation (38, 39). PET er imidlertid ikke velegnet til regelmæssig opfølgning af patienter med enkondromatose på grund af den givne stråledosis, hvilket indebærer en risiko for at fremkalde sekundære maligne lidelser. MR-skanning synes derfor at være den eneste nuværende billeddiagnostiske metode, der kan anvendes til regelmæssig kontrol af enkondromatose patienter.

Patientværdier og – præferencer

Regelmæssige kontroller vil generelt være betryggende for patienten og screenings MR-skanning uden anvendelse af intravenøst kontrast er en patientvenlig undersøgelse, som kan give patienten en sikkerhed for at mulige maligne forandringer i enkondromer opdages tidligt, hvilket giver bedre behandlingsmuligheder og langtidsprognose.

Rationale

Der er enighed i litteraturen om, at patienter med enkondromatose skal følges mhp. udvikling af malignitet, inklusiv nødvendige billeddiagnostiske undersøgelser. MR-skanning betragtes generelt som den bedste metode til kontrol af enkondromer, hvorfor det vil være naturligt også at kontrollere de multiple enkondromer med MR-skanning, der i givet fald ved udbredt sygdom må omfatte en helkrops-MR-skanning.

Bemærkninger og overvejelser

Ovenstående anbefalinger forudsætter, at denne relativt lille patientgruppe kontrolleres i specialiseret regi omfattende radiologisk bistand med nødvendige helkrops-MR-skanninger. Det er uvist i hvor høj grad dette er tilfældet i dag, og det er muligt at anbefalingerne vil føre til et øget antal kliniske besøg på specialiseret afdeling samt øget antal MR-skanninger, idet ikke alle enkondromatose-patienter udredes som anbefalet i dag. Der findes dog umiddelbart ingen logistiske udfordringer i at efterleve anbefalingerne selvom helkrops-MR-skanning er en relativt tidskrævende procedure, varer ca. 1 time, og derfor relativt dyr. På grund af den lave prævalens af enkondromatose (ca. 1: 100.000 (1)) er det relativt få patienter, der skal kontrolleres / screenes og i betragtning af muligheden for tidlig påvisning af malignitet skønnes der ikke at være tale om unødvendigt brug af sundhedsressourcer.

Multiple osteokondromer (exostoser)

- 8. Voksne patienter med multiple hereditære osteokondromer (MHE) bør henvises til og kontrolleres i specialiseret regi, mest hensigtsmæssigt i et sarkomcenter (C).**

9. Der bør laves sygdomsstatus når en patient med MHE er udvokset (>18 år) med røntgenundersøgelse og evt. supplerende MR-/CT-skanning ved osteokondromer i bækkenet, columna og thoraxskelet, inklusiv scapula (C).
10. Ved osteokondromer i trunkusområdet, inklusiv scapula, proximale humerus og proximale femur bør patienten kontrolleres / screenes med MR-skanning af disse områder hvert andet år. Dette kan hensigtsmæssigt udføres som en reduceret screenings "helkrops-MR-skanning" (C).
11. Perifere multiple osteokondromer bør regelmæssigt vurderes klinisk og/eller ved selvkontrol med ledsagende billeddiagnostik ved vækst og/eller smerter (C).
12. Malignisering af osteokondromer må mistænkes ved nytilkomne smerter eller hurtig vækst af osteokondrom og ved røntgenundersøgelse uregelmæssig overflade, inhomogen intern ossøs struktur og ledsagende bløddelsproces, evt. indeholdende spættet forkalkninger. Ved MR-/CT-skanning desuden fund af bruskkappe ≥ 2 cm (B). Sådanne forandringer skal altid håndteres i et sarkomcenter.

Litteratur og evidensgennemgang

Tilstanden med multiple exostoser er en dominant arvelig sygdom, der er karakteriseret ved forekomsten af multiple exostoser / osteokondromer. Sygdommen manifesterer sig sædvanligvis i barndommen med osteokondromer, der varierer i antal og lokalisation fra person til person. Der er ofte lokaliseret nær de tubulære knoglers epifysebruskskive, hyppigst ved knæledet (femur, tibia og fibula) og i underarmsknoglerne (radius og ulna), men kan sidde overalt i skelettet. Osteokondromerne vokser ofte indtil personen er udvokset. Mange af dem er asymptomatiske, men kan afhængig af lokalisation og størrelse forårsage smerter, hævelse, vækstforstyrrelser med knogledeformitet og evt. reduceret højde, nedsat ledbevægelighed og tidlig slidgigt. Hertil kommer en risikoen for malign transformering til kondrosarkom, der ofte giver kliniske symptomer i form af osteokondromvækst og/eller smerter.

Diagnosen baseres på de kliniske og radiologiske fund samt evt. familiær forekomst og kan evt. bestyrkes ved genetisk analyse med påvisning af mutation i et af generne *EXT1* og *EXT2* (*exostosin-1* og *-2 mutationer*), der findes hos ca. 80% af patienterne (15).

Udredning af voksne MHE-patienter

Når patienter med MHE er udvokset (>18 år) bør de henvises til og kontrolleres i specialiseret regi, mest hensigtsmæssigt i et sarkomcenter. Hvis der ikke i pædiatrisk regi er lavet status over sygdommen bør det laves mhp. lokalisation og udseende af osteokondromerne. Dette kan for ekstremiteternes vedkommende udføres ved røntgenundersøgelse, medens der kan være behov for MR- eller CT-skanning i anatomisk komplekse regioner, specielt bækkenet, columna og thoraxskelet inkl. scapula (5, 40), som hensigtsmæssigt kan vurderes med en reduceret helkrops-MR-skanning.

Billeddiagnostiske fund

Osteokondromer består af to komponenter, en ossøs stilk, som er i kontinuitet med knoglemarven i den underliggende knogle og en tynd bruskkappe på overfladen. De er typisk lokaliseret ved metafysen af lange rørknogler, især knæenært, og vokser karakteristisk væk fra leddet. Osteokondromer kan også findes trunkusnært (feks. i bækkenet og på scapula), hvor de ligeledes har en central kontinuitet med den underliggende knoglemarv. Ved røntgenundersøgelse har osteokondromer en glat ossøs kontur og sædvanligvis en regelmæssig intern spongiosastruktur. Perifere osteokondromer, som har sådant benigt udseende ved røntgenundersøgelse kræver ikke supplerende MR-skanning. I et studie af DeBuckleer et al. 1996 (33) omfattende 30 osteokondromer fandtes ingen diagnostisk værdi af MR-skanning i forhold til røntgenundersøgelse, hvorfor supplerende MR-skanning ved perifere osteokondromer kun anbefales hvis der er mistanke om malign transformering.

Tegn på malignisering er ved røntgenundersøgelse uregelmæssig overflade (den bedste prædiktor for sarkomatøs transformering), inhomogen mineralisering med lytiske områder internt i osteokondromet og ledsagende bløddelsproces, ofte indeholdende spættet forkalkninger (5, 23, 41). Ved MR- eller CT-skanning er en bruskkappe >2 cm, bløddelskomponent og knogledestruktion tegn på malignitet (42). Specielt bruskkappes tykkelse ved MR-skanning er et validt kriterium for mulig malignitet. Bernard et al. (43) undersøgte retrospektivt MR-skanninger på 101 patienter (67 osteokondromer, 34 sek. CS) for tykkelsen af bruskkappen og fandt høj sensitivitet (100%) og specificitet (98%) med cut-off for bruskkappen på ≥ 2 cm indikerende CS. MR- og CT-skanning er herudover rapporteret værdifuld til vurdering forandringer i anatomisk komplekse områder såsom bækken, columna og thoraxskelet (5, 40).

Risikoen for malign transformering

Ved litteraturgennemgangen fandtes 19 publikationer, som indeholdte analyse af CS forekomst hos MHE-patienter (2-19,26). Disse studier inkluderede mellem 31 og 757 patienter og forekomsten af CS varierede meget (mellem 0 og 10,9%), men var kun over 5% i tre studier. I den største studiepopulation [5] blev risikoen for malign transformation vurderet til at være 2,8%, og middelalderen ved CS-diagnose var 28,6 år ($\pm 9,3$ år). Den store variation vedr. forekomst af CS kan delvis skyldes forskellig alderssammensætning. Risikoen for sekundær CS synes ikke tilstede eller minimal hos børn og unge voksne (2, 4, 14) og stiger med alderen, var således i en undersøgelse 7% hos voksne og 0% hos børn / unge (10). Malign transformation synes at være hyppigst i 20-40 års alderen (40, 41). I en nylig oversigt estimeredes 75% af de sekundære CS at forekomme i denne aldersgruppe (40). En familier anamnese med MHE eller CS kan spille en rolle, idet det er rapporteret forbundet med en relativt høj risiko for CS (6, 11, 12, 15), men i andre familiestudier (2, 8, 9, 16, 17, 19) har man ikke fundet større risiko hos familieret disponeret personer end i en stor, ikke selekteret patientgruppe (7). Risikoen for at udvikle sekundær CS kan påvirkes af mutationer i generne for EXT 1 og EXT 2. Resultaterne vedr. dette er imidlertid forskellige. Patienter med mutationer i EXT 1 har en tendens til at have mere alvorlig MHE sygdom end patienter med EXT 2-mutationer (12, 15), og tilstedeværelsen af EXT 1-mutationer er i to studier af henholdsvis 217 og 172 MHE-patienter fundet at indebære en højere risiko for malignitet end hos patienter med EXT 2-mutationer (12,15). Dette kunne imidlertid ikke bekræftes i en større undersøgelse af 529 patienter, hvoraf 26 havde CS (13).

I to nylige studier inkluderende resultater fra tidligere studier (hhv. 3.014 og 2509 MHE-patienter) blev den gennemsnitlige risiko/ forekomst af CS vurderet til hhv. 3,7% og 3,9% hos MHE-patienter med variabel sygdomsvarighed (26, 40). Dette kan være en overestimering på grund af patientselektion, men verificerer at der kan forekomme malign transformation.

Opfølgning/kontrol

Tidlig påvisning af malign transformering er vigtig for vellykket kirurgisk behandling og langtidsprognosen, der er gunstig for patienter med relativt lavmaligne CS, som behandles i tumorcentre (23). Hertil kommer at sekundært CS forekommer hos yngre patienter end primært CS (5, 23). Klinisk opfølgning er derfor anbefalet i flere studier. Således er klinisk undersøgelse af MHE-patienter årligt eller med to års interval (15), årlig kontrol af patienter med EXT 1-mutation og skulderosteokondromer (6) og rutinemæssig klinisk og radiologisk opfølgning (24) anbefalet. Sonne-Holm et al. konkluderede i deres litteraturgennemgang at helkrops-MR-skanning skulle tilbydes voksne MHE-patienter hvert andet år, men beskrev ingen data, der understøtter denne anbefaling (44). I en nylig oversigtsartikel inkluderende patientdata anbefales dog også MR kontrol hver år, i alle tilfælde ved mænd med EXT 1-mutation og ved osteokondromer i bækkenet og thoraxskelettet (40).

Helkrops-MR-skanning er i et nyligt studie vist at være anvendelig til påvisning af malign transformation før forandringerne giver anledning til symptomer (26). Helkrops-MR-skanning med regelmæssige mellemrum vil derfor være en kontrol mulighed. Baseret på litteraturgennemgangen synes helkrops-MR-skanning dog ikke at være nødvendigt for alle MHE-patienter (40). De beskrevne sekundære CS'er har overvejende været lokaliseret til bækkenet, scapula og proksimale femur og humerus (6,7,13,26,40), og CS i perifere knogler og hovedområdet er sjældent rapporteret (7,17,26,40). Det vil derfor være forsvarligt at reducere MR-skanningsområdet ved MHE-patienter til trunkus, proksimale femur og humerus i stedet for at udføre en helkrops-MR-skanning fra vertex til tæer. Det skønnes endvidere, at klinisk og billeddiagnostisk kontrol hvert andet år oftest er tilstrækkeligt, da malign transformation er relativt sjælden og de fleste sekundære CS har lav malignitetsgrad (3,23,26,40,41). Patienter bør dog informeres om mistænkelige forandringer såsom smerter, tiltagende størrelse af palpabel masse, især ved bækken, scapula, femur og humerus, hvilket skal indebære en hurtig henvisning til ekspertundersøgelse.

En screenings-MR-protokol bør inkludere en koronal T1-vægtet samt koronal og aksial STIR-sekvens. Dette er i overensstemmelse med den MR-protokol, som anvendes i de fleste pædiatriske screeningsundersøgelser (28,29) og som er vist at detektere de fleste radiografisk synlige osteokondromer. Supplerende DWI (diffusion weighted imaging) sekvens, der i stigende grad bruges til diagnostik og opfølgning af onkologiske sygdomme for at forbedre MR-skanningens sensitivitet og specificitet (25), kan ikke anbefales, da DWI ikke med sikkerhed kan bidrage til at skelne mellem osteokondrom og CS (36), men vil tilføje undersøgelsestid.

Mulighederne for screening med andre billeddiagnostiske metoder er begrænset. Tykkelsen af bruskkappen på perifere osteokondromer kan bestemmes ved ultralydsskanning, som imidlertid ikke er til screening af trunkusområdet, idet ultralyd ikke kan passere luft og ossøse strukturer. Knogleskintigrafi er ikke optimal til differentiering mellem godartede osteokondromer og CS (45), men PET (positron-emissions-tomografi) med 18-fluodeoxyglucose er rapporteret ret sikker til at påvise malign transformation (39). PET er imidlertid ikke velegnet til regelmæssig opfølgning af patienter med MHE på grund af den givne stråledosis, hvilket indebærer

en risiko for at fremkalde sekundære maligne lidelser. MR synes derfor at være den eneste nuværende billeddiagnostiske metode, der kan anvendes til regelmæssig kontrol af MHE patienter.

Patientværdier og – præferencer

Klinisk kontrol af MHE-patienter med supplerende relevant MR-skanning, hensigtsmæssigt i form af en reduceret helkrops-MR-skanning, kan give patienten en sikkerhed for at mulige maligne forandringer i osteokondromer opdages tidligt, hvilket giver bedre behandlingsmuligheder og langtidsprognose.

Rationale

Risikoen for malignisering af osteokondromer ved MHE-patienter er størst i trunkusområdet, inklusiv scapula, proximale humerus og proximale femur, hvorfor disse områder bør kontrolleret regelmæssigt, såvel klinisk som billeddiagnostisk, hvorimod perifere osteokondromer sjældent er sæde for malign transformation og hvis tilfældet vil der sædvanligvis være påviselig vækst og evt. smerter.

Bemærkninger og overvejelser

Ovenstående anbefalinger forudsætter at patienter med MHE kontrolleres regelmæssigt, mest hensigtsmæssigt i specialiseret regi med mulighed for radiologisk bistand til reduceret screenings ”helkrops-MR-skanning”. Det er uvist i hvor høj grad dette er tilfældet i dag, og det er muligt at anbefalingerne vil føre til et øget antal kliniske besøg på specialiseret afdeling samt øget antal MR-skanninger, idet ikke alle MHE-patienter udredes som anbefalet i dag.

Der findes dog umiddelbart ingen logistiske udfordringer i at efterleve anbefalingerne. En reduceret helkrops-MR-skanning begrænset til trunkus, proximale femur og skulderregion kan udføres indenfor den tid de fleste andre MR-skanninger tager, estimeret til ca. 30 min. Cost-benefit analyse har vist at implementering af en sådan screeningsprocedure formentlig vil være mulig indenfor de økonomiske rammer, der sædvanligvis anvendes ved screeningsundersøgelser, specielt ved MHE patienter med svær sygdom (40).

4. Referencer

1. Pansuriya TC, Kroon HM, Bovee JV. Enchondromatosis: insights on the different subtypes. *Int J Clin Exp Pathol.* 2010;3(6):557-69.
2. Schmale GA, Conrad EU, 3rd, Raskind WH. The natural history of hereditary multiple exostoses. *J Bone Joint Surg Am.* 1994;76(7):986-92.
3. Altay M, Bayrakci K, Yildiz Y, Erekul S, Saglik Y. Secondary chondrosarcoma in cartilage bone tumors: report of 32 patients. *J Orthop Sci.* 2007;12(5):415-23.
4. Black B, Dooley J, Pyper A, Reed M. Multiple hereditary exostoses. An epidemiologic study of an isolated community in Manitoba. *Clin Orthop Relat Res.* 1993(287):212-7.
5. Brien EW, Mirra JM, Luck JV, Jr. Benign and malignant cartilage tumors of bone and joint: their anatomic and theoretical basis with an emphasis on radiology, pathology and clinical biology. II. Juxtacortical cartilage tumors. *Skeletal Radiol.* 1999;28(1):1-20.
6. Clement ND, Ng CE, Porter DE. Shoulder exostoses in hereditary multiple exostoses: probability of surgery and malignant change. *J Shoulder Elbow Surg.* 2011;20(2):290-4.
7. Czajka CM, DiCaprio MR. What is the Proportion of Patients With Multiple Hereditary Exostoses Who Undergo Malignant Degeneration? *Clin Orthop Relat Res.* 2015;473(7):2355-61.
8. Gordon SL, Buchanan JR, Ladda RL. Hereditary multiple exostoses: report of a kindred. *J Med Genet.* 1981;18(6):428-30.
9. Crandall BF, Field LL, Sparkes RS, Spence MA. Hereditary multiple exostoses. Report of a family. *Clin Orthop Relat Res.* 1984(190):217-9.
10. Goud AL, de Lange J, Scholtes VA, Bulstra SK, Ham SJ. Pain, physical and social functioning, and quality of life in individuals with multiple hereditary exostoses in The Netherlands: a national cohort study. *J Bone Joint Surg Am.* 2012;94(11):1013-20.
11. Kivioja A, Ervasti H, Kinnunen J, Kaitila I, Wolf M, Bohling T. Chondrosarcoma in a family with multiple hereditary exostoses. *J Bone Joint Surg Br.* 2000;82(2):261-6.
12. Francannet C, Cohen-Tanugi A, Le Merrer M, Munnich A, Bonaventure J, Legeai-Mallet L. Genotype-phenotype correlation in hereditary multiple exostoses. *J Med Genet.* 2001;38(7):430-4.
13. Pedrini E, Jennes I, Tremosini M, Milanese A, Mordenti M, Parra A, et al. Genotype-phenotype correlation study in 529 patients with multiple hereditary exostoses: identification of "protective" and "risk" factors. *J Bone Joint Surg Am.* 2011;93(24):2294-302.
14. Pierz KA, Stieber JR, Kusumi K, Dormans JP. Hereditary multiple exostoses: one center's experience and review of etiology. *Clin Orthop Relat Res.* 2002(401):49-59.
15. Porter DE, Lonie L, Fraser M, Dobson-Stone C, Porter JR, Monaco AP, et al. Severity of disease and risk of malignant change in hereditary multiple exostoses. A genotype-phenotype study. *J Bone Joint Surg Br.* 2004;86(7):1041-6.
16. Wicklund CL, Pauli RM, Johnston D, Hecht JT. Natural history study of hereditary multiple exostoses. *Am J Med Genet.* 1995;55(1):43-6.
17. Vanhoenacker FM, Van Hul W, Wuyts W, Willems PJ, De Schepper AM. Hereditary multiple exostoses: from genetics to clinical syndrome and complications. *Eur J Radiol.* 2001;40(3):208-17.
18. Tong K, Liu H, Wang X, Zhong Z, Cao S, Zhong C, et al. Osteochondroma: Review of 431 patients from one medical institution in South China. *J Bone Oncol.* 2017;8:23-9.

19. Voutsinas S, Wynne-Davies R. The infrequency of malignant disease in diaphyseal acrochondria and neurofibromatosis. *J Med Genet.* 1983;20(5):345-9.
20. Liu J, Hudkins PG, Swee RG, Unni KK. Bone sarcomas associated with Ollier's disease. *Cancer.* 1987;59(7):1376-85.
21. Brien EW, Mirra JM, Kerr R. Benign and malignant cartilage tumors of bone and joint: their anatomic and theoretical basis with an emphasis on radiology, pathology and clinical biology. I. The intramedullary cartilage tumors. *Skeletal Radiol.* 1997;26(6):325-53.
22. Verdegaal SH, Bovee JV, Pansuriya TC, Grimer RJ, Ozger H, Jutte PC, et al. Incidence, predictive factors, and prognosis of chondrosarcoma in patients with Ollier disease and Maffucci syndrome: an international multicenter study of 161 patients. *Oncologist.* 2011;16(12):1771-9.
23. Ahmed AR, Tan TS, Unni KK, Collins MS, Wenger DE, Sim FH. Secondary chondrosarcoma in osteochondroma: report of 107 patients. *Clin Orthop Relat Res.* 2003(411):193-206.
24. Hameetman L, Bovee JV, Aminia AH, Kroon HM, Hogendoorn PC. Multiple osteochondromas: clinicopathological and genetic spectrum and suggestions for clinical management. *Heredit Cancer Clin Pract.* 2004;2(4):161-73.
25. Gariani J, Westerland O, Natas S, Verma H, Cook G, Goh V. Comparison of whole body magnetic resonance imaging (WBMRI) to whole body computed tomography (WBCT) or (18)F-fluorodeoxyglucose positron emission tomography/CT ((18)F-FDG PET/CT) in patients with myeloma: Systematic review of diagnostic performance. *Crit Rev Oncol Hematol.* 2018;124:66-72.
26. Jurik AG, Jorgensen PH, Mortensen MM. Whole-body MRI in assessing malignant transformation in multiple hereditary exostoses and enchondromatosis: audit results and literature review. *Skeletal Radiol.* 2020;49(1):115-24.
27. Sampath Kumar V, Tyrrell PN, Singh J, Gregory J, Cribb GL, Cool P. Surveillance of intramedullary cartilage tumours in long bones. *Bone Joint J.* 2016;98-B(11):1542-7.
28. Anupindi SA, Bedoya MA, Lindell RB, Rambhatla SJ, Zellek K, Nichols KE, et al. Diagnostic Performance of Whole-Body MRI as a Tool for Cancer Screening in Children With Genetic Cancer-Predisposing Conditions. *AJR Am J Roentgenol.* 2015;205(2):400-8.
29. Greer MC, Voss SD, States LJ. Pediatric Cancer Predisposition Imaging: Focus on Whole-Body MRI. *Clin Cancer Res.* 2017;23(11):e6-e13.
30. Saya S, Killick E, Thomas S, Taylor N, Bancroft EK, Rothwell J, et al. Baseline results from the UK SIGNIFY study: a whole-body MRI screening study in TP53 mutation carriers and matched controls. *Fam Cancer.* 2017;16(3):433-40.
31. Amary MF, Damato S, Halai D, Eskandarpour M, Berisha F, Bonar F, et al. Ollier disease and Maffucci syndrome are caused by somatic mosaic mutations of IDH1 and IDH2. *Nat Genet.* 2011;43(12):1262-5.
32. Maione V, Stinco G, Errichetti E. Multiple enchondromas and skin angiomas: Maffucci syndrome. *Lancet.* 2016;388(10047):905.
33. De Beuckeleer LH, De Schepper AM, Ramon F. Magnetic resonance imaging of cartilaginous tumors: is it useful or necessary? *Skeletal Radiol.* 1996;25(2):137-41.
34. Murphey MD, Flemming DJ, Boyea SR, Bojescul JA, Sweet DE, Temple HT. Enchondroma versus chondrosarcoma in the appendicular skeleton: differentiating features. *Radiographics.* 1998;18(5):1213-37; quiz 44-5.

35. Gajewski DA, Burnette JB, Murphey MD, Temple HT. Differentiating clinical and radiographic features of enchondroma and secondary chondrosarcoma in the foot. *Foot Ankle Int.* 2006;27(4):240-4.
36. Douis H, Jeys L, Grimer R, Vaiyapuri S, Davies AM. Is there a role for diffusion-weighted MRI (DWI) in the diagnosis of central cartilage tumors? *Skeletal Radiol.* 2015;44(7):963-9.
37. Ferrer-Santacreu EM, Ortiz-Cruz EJ, Diaz-Almiron M, Pozo Kreiling JJ. Enchondroma versus Chondrosarcoma in Long Bones of Appendicular Skeleton: Clinical and Radiological Criteria - A Follow-Up. *J Oncol.* 2016;2016:8262079.
38. Jesus-Garcia R, Osawa A, Filippi RZ, Viola DC, Korukian M, de Carvalho Campos Neto G, et al. Is PET-CT an accurate method for the differential diagnosis between chondroma and chondrosarcoma? *Springerplus.* 2016;5:236.
39. Subhawong TK, Winn A, Shemesh SS, Pretell-Mazzini J. F-18 FDG PET differentiation of benign from malignant chondroid neoplasms: a systematic review of the literature. *Skeletal Radiol.* 2017;46(9):1233-9.
40. Fei L, Ngho C, Porter DE. Chondrosarcoma transformation in hereditary multiple exostoses: A systematic review and clinical and cost-effectiveness of a proposed screening model. *J Bone Oncol.* 2018;13:114-22.
41. Garrison RC, Unni KK, McLeod RA, Pritchard DJ, Dahlin DC. Chondrosarcoma arising in osteochondroma. *Cancer.* 1982;49(9):1890-7.
42. Tsuda Y, Gregory JJ, Fujiwara T, Abudu S. Secondary chondrosarcoma arising from osteochondroma: outcomes and prognostic factors. *Bone Joint J.* 2019;101-B(10):1313-20.
43. Bernard SA, Murphey MD, Flemming DJ, Kransdorf MJ. Improved differentiation of benign osteochondromas from secondary chondrosarcomas with standardized measurement of cartilage cap at CT and MR imaging. *Radiology.* 2010;255(3):857-65.
44. Sonne-Holm E, Wong C, Sonne-Holm S. Multiple cartilaginous exostoses and development of chondrosarcomas--a systematic review. *Dan Med J.* 2014;61(9):A4895.
45. Hendel HW, Daugaard S, Kjaer A. Utility of planar bone scintigraphy to distinguish benign osteochondromas from malignant chondrosarcomas. *Clin Nucl Med.* 2002;27(9):622-4.

5. Metode

Litteratursøgning

Litteratursøgningen er primært baseret på PubMed og Embase databaserne med anvendelse af MeSH terms og brede søgestrategier med henblik på at finde relevante engelsksproget videnskabelige publikationer og evt. systematiske reviews publiceret efter 1990. Der er initialt lavet en grov selektion baseret på publikationernes titler efterfulgt af abstrakt gennemlæsning resulterende i inklusion af relevante publikationer til finlæsning foruden nyere reviews (se bilag 1 – søgestrategi; bilag 2 – flow chart). Dette er suppleret med gennemgang af relevante referencer i de gennemlæste artikler samt for valide studiers vedkommende opfølgning via søgning efter citeringer med anvendelse af Web of Science.

Der er også søgt efter guidelines, men der findes ikke guidelines med relevans for emnet.

Litteratursøgningen (se venligst søgeprotokollen) gav i alt 167 publikationer i PubMed og 224 i Embase, som efter filtrering for ikke-engelske og ikke-humane publikationer resulterer i 135 og 190 publikationer i hhv. PubMed og Embase (se venligst flow chart), hvoraf 79 var duplikater. Ved titel og evt. abstraktgennemlæsning blev case reports, abstracts, irrelevante reviews og publikationer, der fokuserede på immunohistokemisk, biokemiske og terapeutiske aspekter foruden larynx CS og andre sygdomme, såsom synovial kondromatose ekskluderet resulterende i 133 publikationer til gennemlæsning (se venligst flowchart). Atten af dem omfattede aspekter vedr. CS hos patienter med MHE og / eller enkondromatose, inkl. analyser vedr. behov for opfølgning mhp. malignisering. Yderligere 7 relevante publikationer (4, 8, 9, 16, 17, 19, 20) blev fundet via referencer i de gennemgåede publikationer eller citeringer opnået via Web of Science.

Litteraturgennemgang

Litteraturgennemgang er foretaget af Anne Grethe Jurik og Bjarne Hauge Hansen. Det er primært original videnskabelig litteratur, der danner grundlaget for denne retningslinje. Der er udarbejdet evidensstabell er, som opsummerer publikationernes evidensgrundlag (se bilag 3 - evidensstabeller). Evidensniveauer og gradering af anbefalingens styrke er baseret på skema iht. Oxford 2009.

Formulering af anbefalinger

Anbefalingerne er udformet og formuleret i samarbejde mellem Anne Grethe Jurik, Bjarne Hauge Hansen og Kolja Weber. Hvor der ikke har været evidens bygger anbefalingerne på ekspertkonsensus.

Interessentinvolvering

Der har ikke været patienter, andre ikke-DSG medlemmer eller andre ikke-DMCG'er involveret i udarbejdelsen af denne retningslinje.

Høring og godkendelse

Retningslinjen er forhåndsgodkendt af bestyrelsen i Dansk Sarkom Gruppe (DSG) februar 2020 og forelægges for de øvrige medlemmer af til endelig godkendelse januar 2021.

Anbefalinger, der udløser betydelig merudgift

Ingen af ovenstående anbefalinger vurderes at udløse betydelige merudgifter.

Behov for yderligere forskning

Der er i høj grad behov for yderligere undersøgelser inden for udredning og opfølgning af multiple brusktumorer, inklusiv monitorering af de danske patientpopulationer over tid, så den reelle malignitetsrisiko kan klarlægges og et kontrolprogram tilpasses risikoen. Der er specielt behov for systematisk monitorering af fund ved MR-skanning relateret til fund ved klinisk follow-up og histopatologi i tilfælde af operation mhp. diagnostisk sensitivitet og specificitet ved helkrops-MR-skanning til detektering af malign transformation. Desuden monitorering og analyse af tilfældige fund, der ikke er relateret til brusktumorer, hvilket er vigtigt ved screeningsundersøgelser. Der er således et behov for fremtidige longitudinelle undersøgelser designet til at estimere sensitivitet og specificiteten af MR-screening af MHE og enkondromatose patienter sammenlignet med klinisk overvågning, inklusive tilfældige fund og omkostningsaspekter.

Forfattere

- Anne Grethe Jurik, muskuloskeletal radiologi, professor, overlæge, Aarhus Universitetshospital
- Bjarne Hauge Hansen, tumorortopædi, overlæge, Aarhus Universitetshospital
- Kolja Weber, tumorortopædi, afdelingslæge, Rigshospitalet

Der er ingen af forfattere der har nogen interessekonflikter.

6. Monitoreringsplan

Standarder og indikatorer

Efter implementering af retningslinjen ville det være relevant at monitorere, hvor ofte der bliver konstateret malignisering, hvornår dette sker i forløbet, og hvor ofte en billeddiagnostisk malignitetsmistanke bliver bekræftet histopatologisk.

Plan for audit og feedback

Retningslinjen skal med passende intervaller opdateres ud fra nationale og internationale publicerede data, første gang 1. marts 2022.

7. Bilag

Bilag 1 – Søgestrategi Søgeprotokol

Titel (på retningslinje)	<i>Multiple enkondromer og osteokondromer Udredning og opfølgning med henblik på malignisering</i>
DMCG	<i>DSG</i>
Kontakt med metodespecialist	<i>Nej</i>
Senest udfyldt	<i>18/01/2020</i>

Afgrænsning af emne	
Baggrund	<i>Multiple enkondromer og osteokondromer Udredning og opfølgning med henblik på malignisering</i>
Inklusions- og eksklusionskriterier	<i>Publikationsdato (periode): 1990-2019 Sprog: Engelsk Publikationstyper: Guidelines, reviews, originale artikler</i>

Emneord	Populationen¹	Intervention¹	Sammenligningsintervention¹	Outcomes¹
Engelsk <i>Alle tænkelige søgeord bør indsættes.</i>	<i>Enchondromatosis, Maffucci syndrome, Ollier disease, osteochondromatosis, multiple exostoses, diaphyseal aclasis, chondrosarcoma</i>	<i>Diagnose, control, follow-up</i>	<i>Population studies</i>	<i>Findings in favor of malignancy, method of follow-up, interval of follow-up.</i>

Søgning efter guidelines

Databaser (Guidelines)	Dato for søgning	Ansvarlig for søgningen
-------------------------------	-------------------------	--------------------------------

¹ Se vejledning for Valg af tema for yderligere eksempler og beskrivelse af 'Population', 'Intervention', 'Sammenligningsintervention' og 'Outcome'. Der er ikke søgt på outcome.

G-I-N International http://www.g-i-n.net/library/international-guidelines-library	05/01/2020 No relevant hits	AGJ
NICE (UK) https://www.nice.org.uk/guidance/published?type=apg.csg.cg.mpg.ph.sg.sc	05/01/2020 No relevant hits	AGJ
Scottish Intercollegiate Guidelines Network (SIGN) http://www.sign.ac.uk/our-guidelines.html	05/01/2020 No relevant hits	AGJ
Cochrane https://www.cochranelibrary.com/	05/01/2020 No relevant hits	AGJ

Søgning efter systematiske reviews

Databaser (systematiske reviews)	Dato for søgning	Ansvarlig for søgningen
Pubmed	2019 05/01/2020	AGJ/BHH

Søgning efter primærlitteratur (fx randomiserede kontrollerede forsøg)

Databaser (primær litteratur)	Dato for søgning (dd/mm/åååå)	Ansvarlig for søgningen (navn(e))
Pubmed	2019	AGJ/BHH
Web of Science	05/01/2020	

Søgestrategier

Guidelines søgning: Søgning på de forskellige guidelines blev foretaget d. 05.01.2020.

Pubmed og Embase søgning: Er udført flere gange i 2019 og sidst 05.01.2020

Følgende søgestrengte er anvendt mhp. reviews og original artikler.

Pubmed:

"Enchondromatosis"[Mesh] OR Maffucci syndrome OR Ollier disease OR "Osteochondromatosis"[Mesh] OR multiple exostoses OR diaphyseal aclasis AND "Chondrosarcoma"[Mesh] AND ("1990/01/01"[PDat] : "2020/01/05"[PDat]) AND Humans[Mesh] AND English[lang]

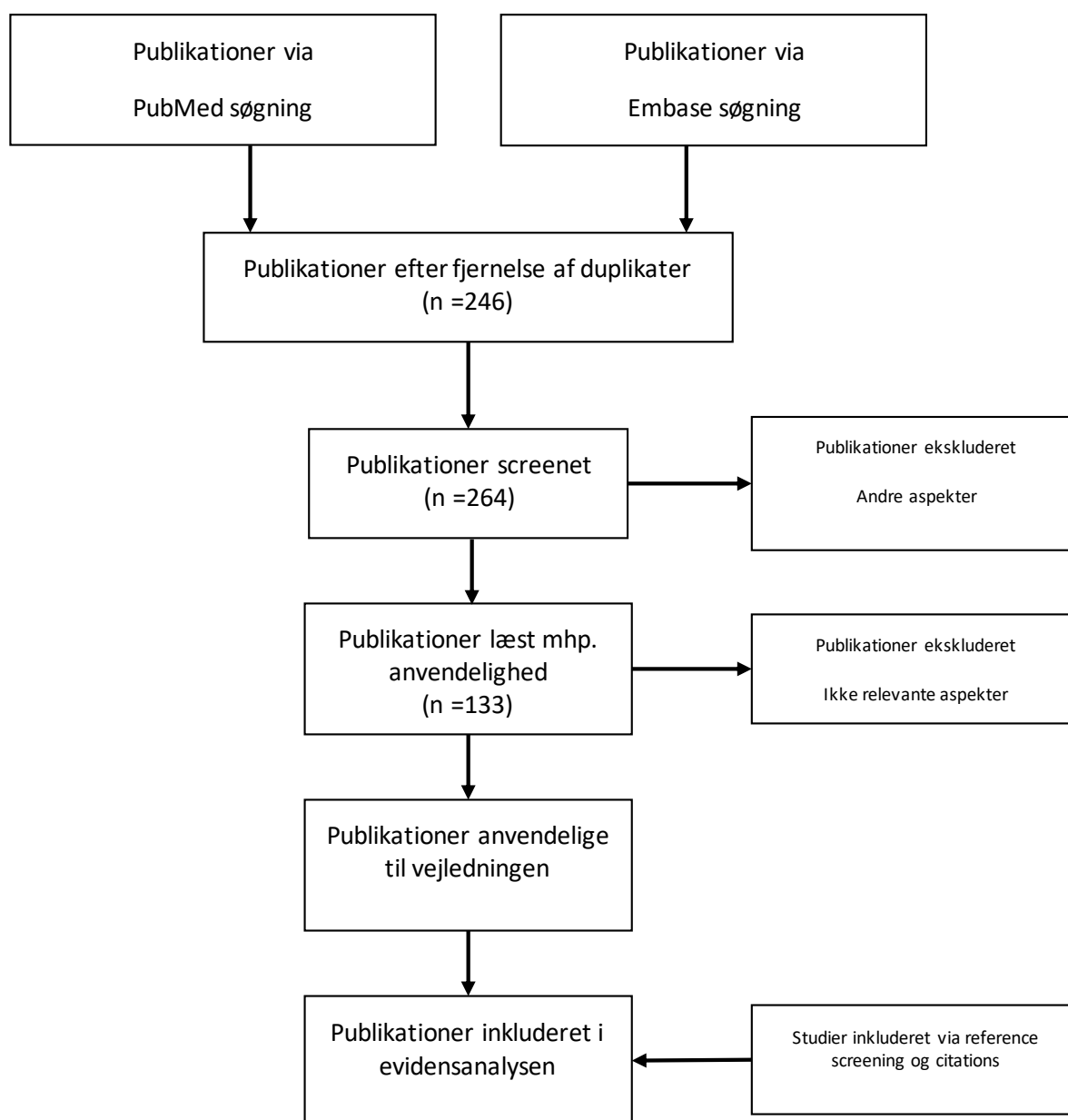
Embase:

('hereditary multiple exostosis'/exp OR 'hereditary multiple exostosis' OR 'enchondromatosis'/exp) AND 'chondrosarcoma'/exp AND (1990:py OR 1991:py OR 1993:py OR 1994:py OR 1995:py OR 1997:py OR 1998:py OR 1999:py OR 2000:py OR 2001:py OR 2002:py OR 2003:py OR 2004:py OR 2005:py OR 2006:py OR 2007:py OR 2008:py OR 2009:py OR 2010:py OR 2011:py OR 2012:py OR 2013:py OR 2014:py OR 2015:py OR 2016:py OR 2017:py OR 2018:py OR 2019:py) AND 'human'/de AND [english]/lim

Søgeresultaterne er suppleret med relevante referencer i de gennemlæste artikler samt for valide studiers vedkommende opfølgning via søgning efter citeringer med anvendelse af **Web of Science**.

Bilag 2 – Flow chart

Flowchart for litteratursøgningen



Bilag 3 – Evidenstabeller

Evidenstabel for multiple osteokondromer

DMCG: DSG		Retningslinjens emne/titel: <i>Multiple enkondromer og osteokondromer Udredning og opfølgning med henblik på malignisering</i>						
<i>Forfatter/ kilde</i>	<i>Ar</i>	<i>Undersøgelses-type/design</i>	<i>Undersøgelses-kvalitet jf. Oxford</i>	<i>Intervention</i>	<i>Sammenlignings-intervention</i>	<i>Patient-population</i>	<i>Resultater (outcome)</i>	<i>Kommentarer</i>
Gordon SL et al. (8)	1981	Retrospektiv Case-control us.	4	Detektering af CS ved MHE pt.	Sammenligning af CS og benigne exostoser	37 MHE pt.	2.7% med CS	Familieundersøgelse
Garrison et al. (41)	1982	Retrospektiv Case-control us.	3b	Deskriptiv us.	Sek. CS ved solitære og multiple OC	35 MHE pt med CS		Maligne karakteristika: uregelmæssig begrænsning og lytiske forandringer i exostosen
Voutsinas et al. (19)	1983	Retrospektiv Case-series	4	Deskriptiv us.	Index pt. sammenlignes med beslægtede	116 MHE pt.	0 med CS	Familieundersøgelse
Crandall et al. (9)	1984	Retrospektiv Case-series	4	Deskriptiv us.	Index pt. sammenlignes med beslægtede	33 MHE pt.	0 med CS	Familieundersøgelse

Black et al. (4)	1993	Prospektiv Case-series	4	Deskriptiv us.	Arveligheds- analyse	35 MHE pt.	0 med CS	Sygdomsbeskrivelse og arvelighed
Schmale et al. (2)	1994	Retrospektiv Tværsnitsstudie	4	Deskriptiv us.	Arvelighed og sværhedsgrad	113 MHE pt.	0.9% med CS	Sygdomsbeskrivelse og arvelighed
Wicklund et al. (16)	1995	Retrospektiv Tværsnitsstudie	4	Deskriptiv us.	Arvelighed / EXT penetration	180 MHE pt; 173 med information om CS	2.3% med CS	Familieundersøgelse Sværhedsgrad relateret til EXT status
Brien et al. (5)	1999	Review af egne patientdata	3a	Deskriptiv us.	Benigne OC versus CS	63 MHE pt.	6.3% med CS	Beskrivelse af kliniske, radiologiske og histopatologiske fund
Kivioja A et al. (11)	2000	Retrospektiv Case-serie	4	Deskriptiv us.	Genetisk analyse	46 MHE pt.	8.7% med CS	Familieundersøgelse
Vanhoenacker et al. (17)	2001	Retrospektiv Case-serie	4	Deskriptiv us., specielt mhp. radiologiske fund	Ingen	31 MHE pt.	3.2% med CS	Familieundersøgelse
Francannet et al. (12)	2001	Prospektiv Survey studie	3b	Klinisk sværhedsgrad	Analyser vedr. EXT mutationer	217 MHE pt.; 42 familier.	4.1% med CS	EXT1 ses ved de svære former af MHE og maligniseringer assoc. med EXT 1
Pierz et al. (14)	2002	Retrospektiv Case-serie	4	Deskriptiv us.	Ingen	43 MHE pt.	0 med CS	Beskrivelse af kliniske og radiologiske fund

Ahmed et al. (23)	2003	Retrospektiv Case-serie	4	Beskrivelse af kliniske, radiologiske og histopatologiske fund ved sekundær CS	Opfølgning	CS ved 46 MHE pt. og 6 med solitære OC		Pt. med sekundær CS er 10-20 år yngre end pt. med primær CS
Porter et al. (15)	2004	Prospektiv Case-control us.	3b	Deskriptiv sygdomsbeskrivelse	EXT 1 sammenlignet med EXT 2 mutation	172 MHE pt.; 78 familier	4.7% med CS	EXT 1 eller EXT 2 ses hos 83% af MHE pt. EXT 1 relateret til sværere sgd. end EXT 2 mutation. Anbefaler kontrol mhp. malignisering
Altay et al. (3)	2007	Prospektiv Case-control us.	3b	Estimering af risiko for malignisering ved de forskellige brusktumorer	Opfølgning	92 MHE pt.	9,2% med CS	Beskriver alle typer brusktumorer sammen
Clement et al. (6)	2011	Prospektiv Case-control us.	3b	Opgør operationsbehov ved skulder-exostoser	Relation til EXT 1	172 MHE pt.; 78 familier	4.1% med CS	Pt. med skulder- exostoser er ofte mænd med EXT 1. Malign transformation hyppig i scapula og prox. humerus
Pedrini et al. (13)	2011	Prospektiv Case-control us.	3b	Undersøger genetiske faktorer	Sammenligner EXT 1 og EXT 2	529 MHE pt.	4.9% med CS	EXT 1 ses specielt hos mænd og ved svær sgd., men der er ikke forskel mellem EXT 1 og

								EXT2 i relation til malignisering
Goud et al. (10)	2012	Prospektiv Case-control us. Spørgeskemaus.	3b	Livskvalitet	Ingen	283 MHE pt.; 184 voksne, 99 børn	4.6% med CS	7% CS hos voksne, ingen ved børn
Czajka et al. (7)	2015	Prospektiv Web baseret survey studie	3b	Deskriptiv mhp. sygdomskaraktisering	Ingen	757 MHE pt.	2.8% med CS	Bækken og scapula hyppig lokalisation for sek. CS
Tong et al. (18)	2017	Retrospektiv Epidemiologisk kinesisk us.	3b	Beskrivelse af OC/MHE forekomst i Kina	Ingen	102 MHE pt.	2.9% med CS	
Fei et al. (40)	2018	Review og cost benefit	3a	Review af tidl. studier med CS samt estimering af cost benefit ved screening af MHE pt.	Ingen	2509 MHE pt.	3.9% med CS	Regner på gevinst ved årlig screening og anbefaler dette i 20-40 års alderen, specielt til mænd med EXT 1 mutation
Jurik et al. (26)	2010	Retrospektiv + Review	3a	Helkrops-MR-skanning til screening for malignitet	Opfølgning	62 egne pt. (57 MHE, 5 enkondromatose); review af 3014 MHE pt	3,7% af reviewed MHE pt har CS; 2% af egne ikke selekteret MHE pt.	Anbefaler screenings helkrops-MR-skanning til enkondromatose pt. og "trunkus" skanning til MHE pt.

Forkortelser: MHE = multiple hereditære exxostoser (osteokondromer); CS = kondrosarkom; OC = osteokondrom; EXT = *exostosin mutationer*; sek. = sekundær; us. = undersøgelse; pt. = patienter

Evidenstabel for multiple enkondromer

DMCG: DSG		Retningslinjens emne/titel: Multiple enkondromer og osteokondromer Udredning og opfølgning med henblik på malignisering						
Forfatter/kilde	År	Undersøgelses-type/design	Under-søgel-sens kvalitet jf. Oxford	Intervention	Sammenlignings intervention	Patient-population	Resultater (outcome)	Kommentarer
Liu J et al. (20)	1987	Retrospektiv Case-serie	4	Deskriptiv us.	Ingen	55 Ollier-pt	29% med maligniteter	Af 16 maligniteter var 12 CS, 2 dediff. CS, 1 osteosarkom og 1 chordom
Brien et al. (21)	1997	Review af egne patientdata	3a	Beskrivelse af kliniske, radiologiske og histopatologiske fund	Benigne enkondromer versus CS	28 enkondromatose pt.; 26 Ollier, 2 Maffucci	27% af Ollier-pt får malign tumor	De 7 maligniteter er: 5 CS og 2 high-grade dediff. sarkom
Altay et al. (3)	2007	Prospektiv Case-control us.	3b	Estimering af risiko for malignisering ved de forskellige brusk-tumorer	Opfølgning	15 Ollier-pt og 3 Maffucci-pt.	11% med CS	2 CS, en ved Ollier (7%) og en ved Maffucci (33%); forventer flere ved længer opfølgning. Sek. CS ses i yngre alder end primær CS
Verdegaal et al. (22)	2011	Retrospektiv multicenter us.	3a	Estimering af risiko for malignisering ved forskellig lokalisation af enkondromerne	Ingen	144 Ollier, 17 Maffucci-pt.	15-46% med CS	Risikoen for CS er mindre ved enkondromer begrænset til hænder og fødder (15%) end ved enkondromer i lange tubulære knogler og trunkusnært; specielt bækken enkondromer har høj risiko for malignisering

Forkortelser: CS = kondrosarkom; sek. = sekundær; us. = undersøgelse; pt. = patienter; dediff. = dedifferentieret