



Primær stadieinddeling af anal cancer

Version 1.1

GODKENDT

Faglig godkendelse

23. november 2020 (DMCG)

Administrativ godkendelse

28. februar 2023 (Sekretariatet for Kliniske Retningslinjer på Kræftområdet)

REVISION

Planlagt: 1. juli 2023

INDEKSERING

DACC, anal cancer, stadieinddeling.

Indholdsfortegnelse

Nyt siden sidst (ændringslog).....	2
1. Anbefalinger (Quick guide).....	2
2. Introduktion	3
3. Grundlag	4
4. Referencer	10
5. Metode	11
6. Monitorering	12
7. Bilag	12
8. Om denne kliniske retningslinje.....	16

Nyt siden sidst (ændringslog)

Revisionsdatoen er udsat fra december 2022 til juli 2023. I den forbindelse er der foretaget ændring af versionsnummer fra 1.0 til 1.1 og ny administrativ godkendelsesdato.

1. anbefalinger (Quick guide)

1. **Klinisk undersøgelse bør bestå af analinspektion, rektaleksploration, anoskopi, gynækologisk undersøgelse hos kvinder, palpation af lysker og biopsi (D)**
2. **MR-skanning bør tilbydes ved stadieinddeling af T-stadiet. (B)**
3. **Endorektal ultralyd (EUS) bør tilbydes med henblik på at evaluere den lokale udbredelse af T1 tumorer, men kun i erfarne hænder. EUS bør også benyttes kontraindikationer til MR-skanning (C)**
4. **Ultralyd af lyskenområdet bør suppleres med finnålsaspiration ved suspekterede lymfeknuder (C)**
5. **¹⁸F-FDG-PET/CT-scanning med intravenøs kontrast eller CT af thorax og abdomen med intravenøs kontrast bør anvendes til stadieinddeling af N- og M-stadiet (B)**
6. **Patienter med nydiagnosticeret anal cancer bør som hovedregel diskuteres på MDT med hensyn til valg af behandlingsplan (D)**

2. Introduktion

Anal cancer er en relativt sjælden sygdom med ca. 150 nye tilfælde årligt i Danmark. Hovedparten af tumorerne er planocellulære karcinomer og er associeret til HPV (Human Papilloma Virus) -infektion.

De fleste patienter har anal kløe, fornemmelse af udfyldning, blødning eller smerter. Dog er nogle patienter asymptomatiske. Ofte er der klager som kan forveksles med hæmoroider, fistler eller fissurer, hvilket i mange tilfælde fører til en betydelig forsinkelse af diagnosen.

Den primære stadietopdelning af anal cancer varetages på tre centre i landet: Herlev, Vejle og Århus. Patienterne undersøges og stadietopdeles i et samarbejde mellem onkolog, kirurg og billeddiagnostiker og diskuteres på MDT (multidisciplinær team konference). Korrekt stadietopdelning er en hjørnesten i valg af behandlingsstrategi for enhver patient med anal cancer.

Formål

Det overordnede formål med retningslinjen er at understøtte en evidensbaseret stadietopdelning af høj og ensartet kvalitet på tværs af Danmark. Det konkrete formål med denne retningslinje er at sikre ensartet udredning og derigennem ensartede behandlingsmuligheder.

Der er 3 delmål for initial stadietopdelning af patienter med anal cancer:

- Fastlæggelse af T stadiet
- Fastlæggelse af N stadiet
- Fastlæggelse af M stadiet

Patientgruppe

Det anslås at der er årligt cirka 150 nydiagnosticerede patienter med anal cancer. Retningslinjen gælder alene for patienter med nydiagnosticeret planocellulær anal cancer.

Målgruppe for brug af retningslinjen

Denne retningslinje skal primært understøtte det kliniske arbejde og udviklingen af den kliniske kvalitet, hvorfor den primære målgruppe er kirurger, radiologer, nuclearmedicinere, patologer, fysikere og onkologer som er involveret i behandling og opfølgning af patientgruppen.

3. Grundlag

Anbefalinger:

1. **Klinisk undersøgelse bør bestå af analinspektion, rektaleksploration, anoskopi, gynækologisk undersøgelse hos kvinder, palpation af lysker og biopsi (D)**
2. **MR-skanning bør tilbydes ved stadieinddeling af T-stadiet. (B)**
3. **Endorektal ultralyd (EUS) bør tilbydes med henblik på at evaluere den lokale udbredelse af T1 tumorer, men kun i erfarne hænder. EUS bør også benyttes kontraindikationer til MR-skanning (C)**
4. **Ultralyd af lyskenområdet bør suppleres med finnålsaspiration ved suspekterte lymfeknuder (C)**
5. **18F-FDG-PET/CT-scanning med intravenøs kontrast eller CT af thorax og abdomen med intravenøs kontrast bør anvendes til stadieinddeling af N- og M-stadiet (B)**
6. **Patienter med nydiagnosticeret anal cancer bør som hovedregel diskuteres på MDT med hensyn til valg af behandlingsplan (D)**

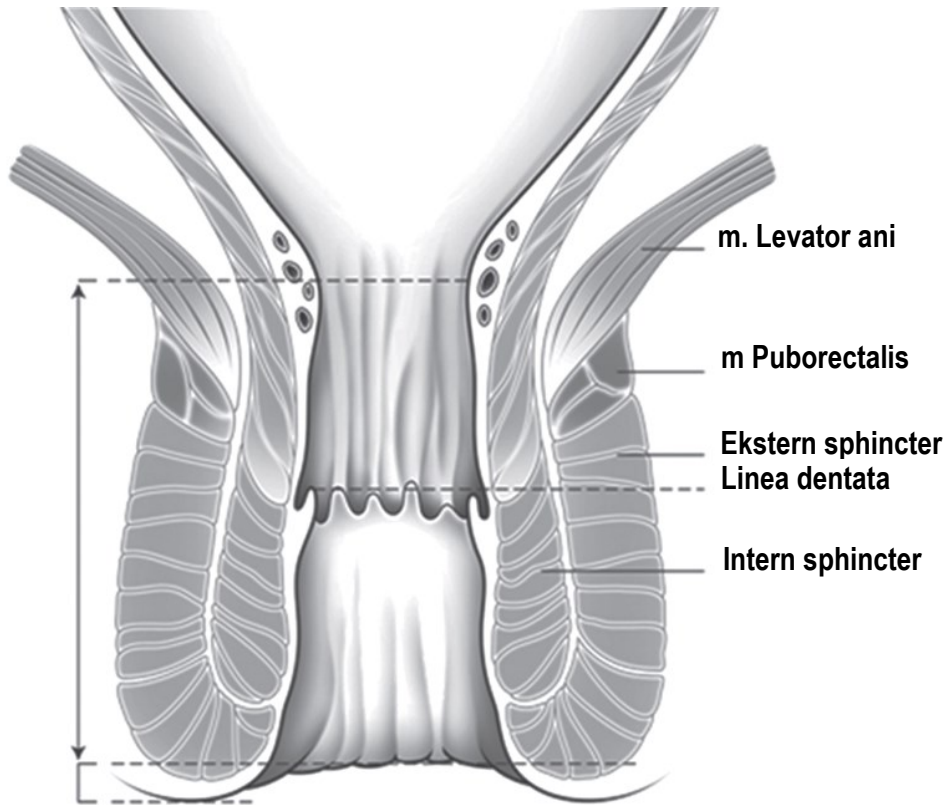
Litteratur og evidensgennemgang

Der ligger i alt 13 artikler, 2 internationale guidelines og et lærebogskapitel til grund for anbefalingerne. I henhold til "The Oxford 2009 Levels of Evidence" er de 13 artikler fordelt på evidensniveauer: 0 artikler på 1 niveau, 6 artikler på 2a niveau, 5 artikler på 2b niveau, 0 artikler på 3 eller 4 niveau, 2 artikler på 5 niveau.

Anatomi

Den anale anatomi omfatter flere cylindriske lag. Inderst er slimhinden og submucosa i analkanalen; i den distale del nedenfor linea dentata er der pladeepitel. Omkring det inderste lag er den interne sfinkter, som er fortsættelsen af den rektale muskularis propria. Dernæst er der det intersfinkteriske rum og omkring dette er den eksterne sphincter, og puborektalis i den øverste ydre halvdel. Den anal sfinkter er kontinuerlig med endetarmen ved den anorektale junction. På dette niveau er også levatorpladen, der fastgør fascien af obturator interna. Figur 1.

Tumorer placeret over dentatlinjen drænes ind til de perirektale og iliacainterna lymfeknuder, mens tumorer under linea dentata dræner til inguinal og femoral lymfeknuderne. Linea dentata kan ikke ses med MR, men er lokaliseret mellem den øverste 1/3 og mellemste 1/3 af anal kanalen.



Figur 1. Coronal anatomi af analkanalen

TNM stadiet:

Et udredningsprogram for anal cancer har til formål at fastlægge T, N, M stadiet. I Tabel 1 gengives den seneste TNM version 8 (1).

Tabel 1. Anal cancer: TNM Klassifikation, vesion 8

T0	Ingen påviselig primær tumor	N0	Ingen regionale lymfeknude metastaser	M0	Ingen fjernmetastaser
Tis	Carcinoma in situ	N1	Regionale lymfeknude metastaser	M1	Fjernmetastaser
T1	Tumor ≤ 2 cm i største dimension	N1a	Metastaser i inguinal, mesorektal og/eller interne iliacale lymfeknuder		
T2	Tumor mellem 2 og 5 cm	N1b	Metastaser i eksterne iliacale lymfeknuder		
T3	Tumor > 5 cm i største dimension	N1c	Metastaser i iliaca eksterna og i inguinale, mesorektale og/eller internal iliaca interna lymfeknuder		
T4	Tumor invadere naboorganer, undtagen: perianal hud, subcutan væv og sphincter				

Klinisk undersøgelse består af analinspektion, rektaleksploration, anoskopi, palpation af lysker og gynækologisk undersøgelse samt biopsi (2). Den kliniske undersøgelse og biopsi foregår oftest i universel anæstesi. I samme seance foretages ultralydsundersøgelse af inguinal regionerne og evt. endoanal ultralydsscanning.

Ved lokal stadieinddeling er MR-skanning den vigtigste billeddannende modalitet, specielt ved tumorer der måler mere end eller lig 2 cm i størrelse (3-5) [2a]. Op til 90 % af tumorerne er synlige ved MR-skanning. MR-skanning giver en høj spatial opløsning og kan vise den anale anatomi nøjagtigt. En typisk MR-protokol består af tre T2-vægtede sekvenser i tre plan. hhv. På baggrund af en sagittal T2 planlægges axial og coronal T2 med tynde snit hhv. vinkelret og parallelt med analkanalen. En T1-vægtet sekvens kan afdække hele bækkenet, dette for at påvise N-sygdom. Derudover kan en diffusionsvægt sekvens (DWI) bruges, som en hjælp med at identificere tumor og lymfeknuder (5) [2a] (6) [2b]. DWI har også potentiale til at hjælpe med responsvurderingen efter kemostråleterapi af anal cancer (5) [2a] (6) [2b].

Endorektal ultralyd (EUS) er nyttigt at evaluere den lokale udbredelse af T1 tumorer, men kun i erfarne hænder (4, 7) [2a]. EUS kan benyttes ved kontraindikation for MR eller hvis MR ikke er tilgængelig. EUS er ikke brugbar for lymfeknude staging i bækkenet, da lymfeknuderne her ligger uden for transducerens rækkevide (7) [2a]. Hvis der påvises en peritumoral lymfeknude med rund form og hypoekogenisitet er det tegn på malignitet (7) [2a]. Til lymfeknudestagingen af lyskenområdet kan der anvendes ekstern ultralydskanning med højfrekvent transducer og med finnålsaspiration ved suspicio (7) [2a] og FDG-PET/CT, som også anvendes til diagnostisering af ikke regionale lymfeknudemetastaser og fjernmetastaser. 18F-FDG-PET/CT-scanning bør omfatte thorax og abdomen i portovenøs fase (8) [2b] (2). Som regel skannes fra basis cranii til midt femoralt på PET-skanningen.

T-stadiet af anal cancer er baseret på største tumorstørrelse. T1-tumorer er op til 2 cm store; T2 tumorer 2 til 5 cm; T3-tumorer større end 5 cm; og når en tumor invaderer andre strukturer, er det en T4 tumor.

Ved indvækst i naboorganer klassificeres tumoren som T4. Det kan være puborektalis slyngen, levatorpladen, prostata, urethra, vesicula seminalis, vagina, uterus/ adnexa, piriformis muskler, obturator muskler eller knogle. Specifik direkte invasion i rektalvæggen, perineal hud og perianal subkutanvæv og den indre og/eller ydre sfinktermuskel betragtes ikke som T4-tumorer.

Det er ikke relevant at anvende FDG- PET/CT til T-staging, selv om de fleste analcancerer er meget FDG-avide.

N-stadiet af anal cancer inddeles i N0, N1a, N1b og N1c efter TMN version 8, se tabel 1. I TNM version 7 anvendtes betegnelserne N0, N1, N2, N3. Lymfeknuder langs arteria iliaca communis og/eller aorta betragtes som M1 sygdom. Hos ca. 25 % til 45 % af patienter med anal cancer er der lymfeknudemetastaser på diagnosetidspunktet (9) [2b]. Ved N-staging med MR af bækkenet og mesorektum er flere størrelser blevet foreslået som cut-off level (8, 5 og 10 mm) (10) [5]. Kriterierne for lymfeknudemetastaser bedømt ved MR er ikke valideret, men kort akse > 1 cm for mesorektale lymfeknuder og > 1,5 cm for inguinale lymfeknuder, heterogenicitet og irregulær afgrænsning er forslået som tegn på maligninvolvering af lymfeknuderne (4) [2a]. Andre anvender ESGAR's kriterier for lymfeknuderne som ved rektal cancer. ESGAR-kriterierne for malign lymfeknude ved primær MR er kort akse ≥ 9 mm, kort akse 5–8 mm og ≥ 2 kriterierier*, kort akse < 5 mm og 3 kriterier* (*rund, irregulær afgrænsning, heterogen) (11) [5].

FDG-PET/CT giver en bedre N stadietinddeling. Den bedste litteratur om emnet er inkluderet i tre systematiske reviews/metaanalyser (12-14) [2a]. Flertallet af de studier, som er inkluderet i meta-analyserne er retrospektive og heterogene. Data er baseret på grupper af patienter, som er skannet i stand alone PET-skanner, PET/CT skanner eller kombination af PET og PET/CT. Evidensniveauet er relativt lavt (Oxford 3-4) på grund af manglende reference standard, som er den klassiske udfordring for billeddiagnostiske evalueringer.

Et af de største studier i litteraturen er dansk. Det inkluderer 95 patienter og undersøger værdien af FDG-PET/CT til primær stadietinddeling (15) [2b]. Studiet indgår i Mahmud et al 2017(14) og Caldarella et al 2014(12), men ikke i Jones et al 2015(13), fordi der ikke sammenlignes med konventionel standard imaging men med transanal endoskopisk ultralyd (TAUS) og ultralyd (US). Det danske studie viste, at 14% af patienterne blev op-staged til et højere stadiet efter PET/CT, og at FDG PET/CT ændrede behandlingsplanen hos 17% af patienterne.

Caldarella et al 2014(12) beregner for FDG PET/CT en pooled diagnostic performance for locoregional lymfeknudeinvolvering på baggrund af henholdsvis 6 studier (n=264) til beregning af sensitivitet og 5 studier (n=224) til specificitet. Sensitiviteten beregnes til 56% (95% CI 45-67, range 31-100%) og specificiteten til 90% (95 CI 86-93). Det er uklart om data er opgjort per læsion eller på patientniveau (begge dele står anført i henholdsvis resultat- og diskussionsafsnittet). Studierne beskrives som meget heterogene.

Jones et al 2015(13) inkluderer 12 studier (494 patienter) heraf er de 8 studier (326 patienter) også inkluderet i Caldarellas studie. Jones et al 2015(13) finder at N-stage ændres hos 28% af patienterne (n=424, 95% CI 18-38) med lige mange patienter i gruppen som up-stages og down-stages. Resultatet er biopsiverificeret hos et mindretal af patienterne. I den subpopulation, hvor der alene er lavet PET/CT (n=332) er tallene for up-staging og down-staging hhv 21% (95% CI 13-30) og 17% (95% CI 11-23%). Jones et al 2015(13) finder samlet (up-

eller down-staging af N-stage og M-stage) at TNM ændres hos 41% af patienterne efter FDG-PET/CT-scanning.

Mhamud et al 2017(14) inkluderer studier, som også er inkluderet i Candarella og Jones beregninger, men udskiller to studier hhv Mistrangelo et al 2012(8) (n = 53) og Sveistrup et al 2012(15) (n = 95) som bruges til beregning af sensitivitet og specificitet for N-stage sygdom, idet disse er delvist biopsiverificerede. Studierne beskrives også her som heterogene. Overall sensitivitet og specificitet for N-stage beregnes til hhv 93% (95% CI, 76-99%) og 76% (95% CI, 61-87%).

Mahmud et al 2017(14) finder i deres metaanalyse at up-staging blev resultatet af PET/CT hos 5,1-37,5% af patienterne og down-staging blev resultatet hos 8,2-26,7% af patienterne. De fleste ændringer skete på baggrund af occult lymfeknudemetastaser sammenlignet med konventionel diagnostik.

Patienter med T2-T4 tumorer er ikke overraskende den patientgruppe som oftest ændrer TNM efter FDG PET/CT (12) [2a] (15) [2b].

M-stadiet: I TNM klassificeringen betyder M0 ingen fjernmetastaser og M1 betyder fjernmetastase(r). For anal cancer er der ved M1 sygdom ingen underinddelinger og dermed forskel mellem regionale metastaser, solitære - eller multiple fjernmetastaser.

Ifølge litteraturen har ca. 6-10 % af patienterne med anal cancer fjernmetastaser på diagnosetidspunktet, oftest i leveren og/eller i lungerne (16) [2b] (4) [2a]. Som nævnt betragtes lymfeknudemetastaser langs arteria iliaca communis og/eller aorta som M1 sygdom.

For at udelukke fjernmetastaser anvendes traditionelt CT af thorax og abdomen med intravenøs kontrast. Flere anvender i dag 18-FDG-PET/CT til denne diagnostik. Jones et al 2015(13) fandt fjernmetastaser hos 5 patienter sv.t. 3%. Mahmud et al 2017(14) rapporterede at 4 studier i deres analyse fandt fjernmetastaser hos 2,4- 4,7 %. Fundene var ikke biopsiverificerede.

MDT konference:

Patienterne skal som hovedregel diskuteres på multidisciplinært team (MDT) konference med henblik på beslutning om behandlingsplan for patienter med nydiagnosticeret analcancer.

Responseevaluering:

Med hensyn til responseevaluering - se venligst DACG's retningslinje for opfølgning efter onkologisk behandling af lokaliseret anal cancer.

Konklusion:

Staging (ofte i universel anæstesi) består af klinisk undersøgelse i form af analinspektion, rektaleksploration, anoskopi, palpation af lysker og gynækologisk undersøgelse samt biopsi. I samme seance foretages ultralydsundersøgelse af inguinal regionerne og evt. endoanal ultralydsscanning. Desuden foretages supplerende billeddiagnostiske undersøgelser som MR-skanning af analkanalen/rectum og 18F-FDG-PET/CT-scanning (18F-fluorodesoxyglucose-positron emissionstomografi computertomografi) med intravenøs kontrast alternativt CT-scanning af thorax/abdomen med intravenøs kontrast således at den samlede TNM stadietinddeling kan foretages og der kan træffes beslutning om behandlingsplan.

Patientværdier og – præferencer

Udredningsprogrammet bør afstemmes med patienten. Ved klaustrofobi kan MR erstattes af EUS. Hos patienter med nedsat nyrefunktion (eGFR < 30 ml/min) kan der ikke anvendes iv kontrast til CT-scanningen. Udredningen kan i disse tilfælde suppleres med ultralyd eller MR af leveren.

Rationale

De lokale stadietildelingsprogrammer tilrettelægges efter retningslinjerne og inkluderer desuden løbende behovsvurdering/afstemning med patient og pårørende samt individuel differentiering.

4. Referencer

1. Amin MB ES. AJCC Cancer Staging Manual. Springer 2017.
2. Helsedirektoratet. Nationalt handlingsprogram med retningslinjer for diagnostikk, behandling og oppfølging av analcancer. 2017.
3. Glynne-Jones R, Nilsson PJ, Aschele C, Goh V, Peiffert D, Cervantes A, et al. Anal cancer: ESMO-ESSO-ESTRO Clinical Practice Guidelines for diagnosis, treatment and follow-up. *Ann Oncol*. 2014;25 Suppl 3:iii10-20.
4. Durot C, Dohan A, Boudiaf M, Servois V, Soyer P, Hoeffel C. Cancer of the Anal Canal: Diagnosis, Staging and Follow-Up with MRI. *Korean J Radiol*. 2017;18(6):946-56.
5. Maas M, Tielbeek JAW, Stoker J. Staging of Anal Cancer: Role of MR Imaging. *Magn Reson Imaging Clin N Am*. 2020;28(1):127-40.
6. Reginelli A, Granata V, Fusco R, Granata F, Rega D, Roberto L, et al. Diagnostic performance of magnetic resonance imaging and 3D endoanal ultrasound in detection, staging and assessment post treatment, in anal cancer. *Oncotarget*. 2017;8(14):22980-90.
7. Nuernberg D, Saftoiu A, Barreiros AP, Burmester E, Ivan ET, Clevert DA, et al. EFSUMB Recommendations for Gastrointestinal Ultrasound Part 3: Endorectal, Endoanal and Perineal Ultrasound. *Ultrasound Int Open*. 2019;5(1):E34-E51.
8. Mistrangelo M, Pelosi E, Bello M, Ricardi U, Milanese E, Cassoni P, et al. Role of positron emission tomography-computed tomography in the management of anal cancer. *Int J Radiat Oncol Biol Phys*. 2012;84(1):66-72.
9. Jederan E, Lovey J, Szentirmai Z, Hitre E, Lerant G, Horvath K, et al. The role of MRI in the assessment of the local status of anal carcinomas and in their management. *Pathol Oncol Res*. 2015;21(3):571-9.
10. Gourtsoyianni S, Goh V. MRI of anal cancer: assessing response to definitive chemoradiotherapy. *Abdom Imaging*. 2014;39(1):2-17.
11. Beets-Tan RGH, Lambregts DMJ, Maas M, Bipat S, Barbaro B, Curvo-Semedo L, et al. Magnetic resonance imaging for clinical management of rectal cancer: Updated recommendations from the 2016 European Society of Gastrointestinal and Abdominal Radiology (ESGAR) consensus meeting. *Eur Radiol*. 2018;28(4):1465-75.
12. Caldarella C, Annunziata S, Treglia G, Sadeghi R, Ayati N, Giovanella L. Diagnostic performance of positron emission tomography/computed tomography using fluorine-18 fluorodeoxyglucose in detecting locoregional nodal involvement in patients with anal canal cancer: a systematic review and meta-analysis. *ScientificWorldJournal*. 2014;2014:196068.
13. Jones M, Hruby G, Solomon M, Rutherford N, Martin J. The Role of FDG-PET in the Initial Staging and Response Assessment of Anal Cancer: A Systematic Review and Meta-analysis. *Ann Surg Oncol*. 2015;22(11):3574-81.
14. Mahmud A, Poon R, Jonker D. PET imaging in anal canal cancer: a systematic review and meta-analysis. *Br J Radiol*. 2017;90(1080):20170370.
15. Sveistrup J, Loft A, Berthelsen AK, Henriksen BM, Nielsen MB, Engelholm SA. Positron emission tomography/computed tomography in the staging and treatment of anal cancer. *Int J Radiat Oncol Biol Phys*. 2012;83(1):134-41.
16. Bilimoria KY, Bentrem DJ, Rock CE, Stewart AK, Ko CY, Halverson A. Outcomes and prognostic factors for squamous-cell carcinoma of the anal canal: analysis of patients from the National Cancer Data Base. *Dis Colon Rectum*. 2009;52(4):624-31.

5. Metode

Litteratursøgning

Der er søgt på PubMed med følgende kombinationer:

("anus neoplasms"[MeSH Terms] OR ("anus"[All Fields] AND "neoplasms"[All Fields]) OR "anus neoplasms"[All Fields] OR ("anal"[All Fields] AND "cancer"[All Fields]) OR "anal cancer"[All Fields]) AND (local[All Fields] AND staging[All Fields]) NOT colorectal[All Fields] NOT ("administration, rectal"[MeSH Terms] OR ("administration"[All Fields] AND "rectal"[All Fields]) OR "rectal administration"[All Fields] OR "rectal"[All Fields]) NOT ("colon"[MeSH Terms] OR "colon"[All Fields]) NOT ovarian[All Fields] NOT endometrial[All Fields] NOT ("melanoma"[MeSH Terms] OR "melanoma"[All Fields]) NOT ("rhabdomyosarcoma"[MeSH Terms] OR "rhabdomyosarcoma"[All Fields]) NOT ("vulva"[MeSH Terms] OR "vulva"[All Fields] OR "vulvar"[All Fields]) NOT esophageal[all]

Der er søgt fra perioden 01/01-2001 til 01/04-2020. Artikler ikke på engelsk eller ikke omhandlende "Humans" er frafiltreret.

Der er fremsøgt i alt 72 artikler. Efter sortering på basis af titel og abstrakt er udvalgt 50 relevante artikler. Efter artikellæsning er endeligt udvalgt 42 relevante artikler. Disse artikler og deres referencer er gennemgået og efterfølgende er 13 relevante artikler samt 2 internationale guidelines og 1 lærebogskapitel udvalgt og danner baggrund for litteraturgennemgangen for udfærdigelsen af denne retningslinje. De resterende 26 referencer som er fravalgt i denne retningslinje kan ses i Bilag 3 - Oversigt over ekskluderede studier.

Litteraturgennemgang

Litteraturen er gennemgået af Søren Rafaelsen og har gennemlæst og graderet hver artikel. Eva Serup-Hansen har efterfølgende gennemgået graderingen.

Litteraturgennemgangen fordeler sig på 13 artikler, 2 internationale guidelines og 1 lærebogskapitel.

I henhold til "The Oxford 2009 Levels of Evidence" er de 13 artikler fordelt på evidensniveauer: 0 artikler på 1 niveau, 6 artikler på 2a niveau, 5 artikler på 2b niveau, 0 artikler på 3 eller 4 niveau samt 2 artikler på 5 niveau.

Formulering af anbefalinger

Søren R Rafaelsen har initialt udarbejdet og formuleret anbefalingerne. Eva Serup-Hansen, Helle Hendel, Mona Rosenkilde, Bodil Ginnerup og Karen-Lise Spindler har efterfølgende gennemlæst og vurderet retningslinjen og anbefalingerne. Herefter har retningslinjen været til vurdering i RKKP for slutteligt at være i høring for alle medlemmer i DACG (Dansk anal cancer gruppe). Ordet skal er anvendt såfremt anbefaling er baseret på evidensniveau A, ordene bør og kan er anvendt såfremt evidensniveauet er lavere (B, C og D).

Interessentinvolvering

Der har ikke været andre fx patienter eller andre DMCG'er involveret i udarbejdelsen.

Høring og godkendelse

Retningslinjen været til vurdering i RKKP for slutteligt at være i høring for alle medlemmer i DACG (Dansk anal cancer gruppe). Retningslinjen har ikke været i eksternt review.

Anbefalinger, der udløser betydelig merudgift

Det vurderes at retningslinjens anbefalinger ikke udløser en betydelig merudgift.

Forfattere

- Søren R Rafaelsen, radiolog, professor, overlæge, dr. med., Røntgenafdelingen, Syddansk Universitetshospital, Vejle del af SLB. Ingen interessekonflikter.
- Eva Serup-Hansen, onkolog, overlæge, Ph.d., Afdeling for Kræftbehandling, Herlev og Gentofte Hospital. Ingen interessekonflikter.
- Helle Hendel, nuklearmedicinen, overlæge, Ph.d., Klinisk Fysiologisk afdeling Z, Herlev og Gentofte Hospital. Ingen interessekonflikter.

6. Monitorering

Aktuelt er der ikke planlagt en monitoreringsplan.

7. Bilag

Bilag 1 – Søgestrategi

Beskrevet i afsnit 5. Metode.

Bilag 2 – MR anal cancer baseline staging skabelon

Skema for TN staging: Nedenstående beskriveskabelon anbefales, Society of Abdominal Radiology

MR anal cancer baseline staging skabelon

Kilde: MRI Anal Squamous Cell Cancer Baseline Staging Template SAR Rectal/Anal Cancer DFP 2019_v1

KLINISK INFORMATION: [FRI TEKST]

(Note: Brug denne template for anal cancer; og ikke for rectal adenocarcinom der involverer anal kanalen)

TEKNIK: [FRI TEKST]

FUND:

TUMOR STØRRELSE: [] cm (største diameter i hvilket som helst plan)

T-STAGE:

Tx/T0 (primær tumor kan ikke bedømmes/ingen MR påviselig primær tumor)

T1 (≤ 2 cm)

T2 (> 2 cm og ≤ 5 cm)

T3 (> 5 cm)

T4* (tumor uafhængig af størrelse der har indvækst i naboorgan(er), dog IKKE sphincter, rektum, subcutantfedt, hud)

*Strukturer med indvækst: [FRI TEKST]

DWI:

Diffusionsrestriktion

Ingen diffusionsrestriktion

Ingen oplysninger

LYMFEKNUDER*: [*locoregionale*: iliaca interna/obturator, iliaca eksterna, mesorektale, inguinale, superior rektal]

N0: Ingen synlige eller ingen suspekter regionale lymfeknuder

N1a: Suspekter inguinale, mesorektale OG/ELLER iliaca interna lymfeknude(r)

N1b: Suspekter iliaca eksterna lymfeknude(r)

Bilag 3 – oversigt over ekskluderede studier".

1. Parikh J, Shaw A, Grant LA, Schizas AM, Datta V, Williams AB, Griffin N. Anal carcinomas: the role of endoanal ultrasound and magnetic resonance imaging in staging, response evaluation and follow-up. *Eur Radiol.* 2011 Apr;21(4):776-85.
2. Parikh J, Anal carcinomas: the role of endoanal ultrasound and magnetic resonance imaging in staging, response evaluation and follow-up. *Eur Radiol.* 2011 Apr;21(4):776-85. doi: 10.1007/s00330-010-1980-7. Epub 2010 Oct 3. Review. PMID: 20890758
3. De Nardi P, Carvello M, Staudacher C. New approach to anal cancer: individualized therapy based on sentinel lymph node biopsy. *World J Gastroenterol.* 2012 Nov 28;18(44):6349-56.
4. Koh, DM. Pelvic phased-array MR imaging of anal carcinoma before and after chemoradiation. *The British Journal of Radiology*, 81 (2008), 91–98
5. Goh, V. Magnetic resonance imaging assessment of squamous cell carcinoma of the anal canal before and after chemoradiation: can MRI predict for eventual clinical outcome? *Int J Radiat Oncol Biol Phys.* 2010 Nov 1;78(3):715-21. doi: 10.1016/j.ijrobp.2009.08.055. Epub 2010 Feb 18.
6. Jones M, Hruby G, Stanwell P, Gallagher S, Wong K, Arm J, Martin J. Multiparametric MRI as an outcome predictor for anal canal cancer managed with chemoradiotherapy. *BMC Cancer.* 2015 Apr 14; 15:281.
7. Owczarczyk K, Prezzi D, Cascino M, Kozarski R, Gaya A, Siddique M, Cook GJ, Glynne-Jones R, Goh V. MRI heterogeneity analysis for prediction of recurrence and disease free survival in anal cancer. *Radiother Oncol.* 2019 May; 134:119-126.
8. Steward, DB. The American Society of Colon and Rectal Surgeons Clinical Practice Guidelines for Anal Squamous Cell Cancers (Revised 2018). *Dis Colon Rectum* 2018; 61: 755–774. DOI: 10.1097/DCR.0000000000001114
9. NCCN Guidelines, Anal Carcinoma, Version 1.2020 (in hearing)
10. Vårdprogramgruppen för analcancer. Nationellt vårdprogram för analcancer. 2017-07-21.
11. Coimbor, KK. Diagnosis and Diagnostic Imaging of Anal Canal Cancer. *Surg Oncol Clin N Am.* 2017 Jan;26(1):45-55. doi: 10.1016/j.soc.2016.07.002.
12. Goldman, KE. Posttreatment FDG-PET-CT response is predictive of tumor progression and survival in anal carcinoma. *Pract Radiat Oncol.* 2016 Sep-Oct;6(5): e149-e154. doi: 10.1016/j.prro.2016.01.004. Epub 2016 Jan 12.
13. Schwarz JK, Tumor response and survival predicted by post-therapy FDG-PET/CT in anal cancer. *Int J Radiat Oncol Biol Phys.* 2008 May 1;71(1):180-6. Epub 2007 Nov 8. PMID: 17996387
14. Houard C, Role of 18F-FDG PET/CT in Posttreatment Evaluation of Anal Carcinoma. *J Nucl Med.* 2017 Sep;58(9):1414-1420. doi: 10.2967/jnumed.116.185280. Epub 2017 Mar 9. PMID: 28280225
15. Vercellino L, Impact of FDG PET/CT in the staging and the follow-up of anal carcinoma. *Int J Colorectal Dis.* 2011 Feb;26(2):201-10. doi: 10.1007/s00384-010-1080-9. PMID: 21061012
16. Martellucci, J. Endoanal ultrasound for anal cancer staging. *Int J Colorectal Dis* (2011) 26:385–386. DOI 10.1007/s00384-010-0998-2
17. Martellucci, J. Endoanal ultrasound for anal cancer follow up. *Int J Colorectal Dis.* 2011 May;26(5):679-80. doi: 10.1007/s00384-010-1029-z. Epub 2010 Jul 31.
18. Drudi, Francesco M; TRUS staging and follow-up in patients with anal canal cancer. *Radiologia medica.* 2003, Vol.106(4), p.329-337

19. Johnson N, Discrepancies between NCCN and ESMO guidelines in the management of anal cancer: a qualitative review. *Updates Surg.* 2017 Sep;69(3):345-349. doi: 10.1007/s13304-017-0470-8. Epub 2017 Jun 8. Review. PMID: 28597183
20. Shridhar R, Anal cancer: current standards in care and recent changes in practice. *CA Cancer J Clin.* 2015 Mar;65(2):139-62. doi: 10.3322/caac.21259. Epub 2015 Jan 12. Review.
21. Agarwal A, FDG PET/CT in the management of colorectal and anal cancers. *AJR Am J Roentgenol.* 2014 Nov;203(5):1109-19. doi: 10.2214/AJR.13.12256. Review. PMID: 25341152
22. Wells IT, PET/CT in anal cancer - is it worth doing? *Clin Radiol.* 2012 Jun;67(6):535-40. doi: 10.1016/j.crad.2011.10.030. Epub 2011 Dec 29. PMID: 22208962
23. Abunassar M, Review of anal cancer patients at the Ottawa hospital. *Eur J Surg Oncol.* 2015 May;41(5):653-8. doi: 10.1016/j.ejso.2015.02.004. Epub 2015 Mar 4. PMID: 25776438
24. Saboo SS, Anal carcinoma: FDG PET/CT in staging, response evaluation, and follow-up. *Abdom Imaging.* 2013 Aug;38(4):728-35. doi: 10.1007/s00261-012-9958-3. Review. PMID: 23011550.
25. Duimering A, Riauka T, Nijjar Y, Ghosh S, MacEwan R, Warkentin H, Schiller D, Tankel K, Usmani N, Severin D, Nijjar T, Fairchild A, Mulder K, Doll C, Wong C, Joseph K. Prognostic utility of pre- and post-treatment FDG-PET parameters in anal squamous cell carcinoma. *Radiother Oncol.* 2019 Jul; 136:21-28.
26. Leccisotti L, Manfrida S, Barone R, Ripani D, Tagliaferri L, Masiello V, Privitera V, Gambacorta MA, Rufini V, Valentini V, Giordano A. The prognostic role of FDG PET/CT before combined radio-chemotherapy in anal cancer patients. *Ann Nucl Med.* 2020 Jan;34(1):65-73.

8. Om denne kliniske retningslinje

Denne kliniske retningslinje er udarbejdet i et samarbejde mellem Danske Multidisciplinære Cancer Grupper (DMCG.dk) og Regionernes Kliniske Kvalitetsudviklingsprogram (RKKP). Indsatsen med retningslinjer er forstærket i forbindelse med Kræftplan IV og har til formål at understøtte en evidensbaseret kræftindsats af høj og ensartet kvalitet i Danmark. Det faglige indhold er udformet og godkendt af den for sygdommen relevante DMCG. Sekretariatet for Kliniske Retningslinjer på Kræftområdet har foretaget en administrativ godkendelse af indholdet. Yderligere information om kliniske retningslinjer på kræftområdet kan findes på:

www.dmcg.dk/kliniske-retningslinjer

Retningslinjen er målrettet klinisk arbejdende sundhedsprofessionelle i det danske sundhedsvæsen og indeholder systematisk udarbejdede udsagn, der kan bruges som beslutningsstøtte af fagpersoner og patienter, når de skal træffe beslutning om passende og korrekt sundhedsfaglig ydelse i specifikke kliniske situationer.

De kliniske retningslinjer på kræftområdet har karakter af faglig rådgivning. Retningslinjerne er ikke juridisk bindende, og det vil altid være det faglige skøn i den konkrete kliniske situation, der er afgørende for beslutningen om passende og korrekt sundhedsfaglig ydelse. Der er ingen garanti for et succesfuldt behandlingsresultat, selvom sundhedspersoner følger anbefalingerne. I visse tilfælde kan en behandlingsmetode med lavere evidensstyrke være at foretrække, fordi den passer bedre til patientens situation.

Retningslinjen indeholder, udover de centrale anbefalinger (kapitel 1), en beskrivelse af grundlaget for anbefalingerne – herunder den tilgrundliggende evidens (kapitel 3+4). Anbefalinger mærket A er stærkest, Anbefalinger mærket D er svagest. Yderligere information om styrke- og evidensvurderingen, der er udarbejdet efter "Oxford Centre for Evidence-Based Medicine Levels of Evidence and Grades of Recommendations", findes her: http://www.dmcg.dk/siteassets/kliniske-retningslinjer---skabeloner-og-vejledninger/oxford-levels-of-evidence-2009_dansk.pdf

Generelle oplysninger om bl.a. patientpopulationen (kapitel 2) og retningslinjens tilblivelse (kapitel 5) er også beskrevet i retningslinjen. Se indholdsfortegnelsen for sidehenvisning til de ønskede kapitler.

For information om Sundhedsstyrelsens kræftpakker – beskrivelse af hele standardpatientforløbet med angivelse af krav til tidspunkter og indhold – se for det relevante sygdomsområde:

<https://www.sst.dk/da/sygdom-og-behandling/kraeft/pakkeforloeb/beskrivelser>

Denne retningslinje er udarbejdet med økonomisk støtte fra Sundhedsstyrelsen (Kræftplan IV) og RKKP.