



Udredning og behandling af Cholangiocarcinom

Version 2.0

GODKENDT

Faglig godkendelse

1. marts 2023 (DLGCG)

Administrativ godkendelse

24. april 2023 (Sekretariatet for Kliniske Retningslinjer på Kræftområdet)

REVISION

Planlagt: 1. juni 2024

INDEKSERING

DLGCG, Cholangiocarcinom, galdegangskræft, udredning og behandling

Indholdsfortegnelse

Nyt siden sidst (ændringslog).....	3
1. Anbefalinger (Quick guide).....	4
Risikofaktorer.....	4
Patologisk anatomi	4
Diagnose	4
Billeddiagnostik.....	5
Staging	5
Screening for CC ved PSC.....	5
Kirurgi	5
Biliær dekompresion og stents.....	6
Pallierende aflastning af galdevejene	6
Adjuverende onkologisk behandling	7
Behandling af ikke-resektabel galdevejscancer	7
Stereotaktisk strålebehandling (SBRT).....	8
Anden lokalbehandling	8
Behandling af recidiv af intenderet radikalt lokalbehandlet CC.....	8
2. Introduktion	9
3. Grundlag	10
Risikofaktorer.....	10
Patologisk anatomi	13
Tabel 1 Subklassifikation af iCC.....	16
Diagnose	31
Billeddiagnostik.....	33
Staging	35
Screening for CC ved PSC.....	36
Kirurgi	37
Biliær dekompresion og stents.....	42
Pallierende aflastning af galdevejene	43
Adjuverende onkologisk behandling	46
Behandling af ikke-resektabel galdevejscancer	47

Stereotaktisk strålebehandling (SBRT).....	50
Anden lokalbehandling	51
Behandling af recidiv af intenderet radikalt lokalbehandlet CC.....	53
4. Referencer	55
5. Metode	75
6. Monitorering	77
7. Bilag	77
8. Om denne kliniske retningslinje.....	78

Nyt siden sidst (ændringslog)

Nyt siden version 1.0

Retningslinjeafsnit	Beskrivelse af ændring <i>Beskriv kort de udførte ændringer ud for det relevante afsnit, så det er tydeligt, hvilke ændringer der er foretaget og hvorfor</i>
Anbefalinger	Der er indført nye anbefalinger
Referencer	Der er tilføjet 12 nye referencer

1. Anbefalinger (Quick guide)

Risikofaktorer

1. **Patienter med Primær Skleroserende Cholangitis, Fibropolycystisk leversygdom (Caroli's sygdom/syndrom, kongenit hepatisk fibrose) og Koledokuscyster bør observeres i et kontrolforløb efter individuel vurdering (C)**
2. **Patienter med galdeblærepolyper bør følges efter med billeddiagnostik i henhold til standardiserede overvågningsprogrammer (C)**

Patologisk anatomi

3. **Til histologisk klassifikation anvendes WHO 5. udgave (C)**
4. **Der stadieinddeles ud fra TNM8 (C)**
5. **Til galdevejscytologi anbefales at bruge nomenklaturen fra The Papanicolau Society of Cytopathology (C)**
6. **Udskæring og mikroskopi anbefales standardiseret som angivet ud fra ICCRs dataset (C)**
7. **Immunhistokemiske paneler anbefales anvendt ved benign versus malign differentialdiagnose i galdevejslæsioner (se tabel 3) (C)**
8. **Bismuth-Corlette klassifikationen af tumorudbredning i selve galdevejene er fortsat det vigtigste stagingredskab til vurdering af resektabilitet (C)**

Diagnose

9. **IgG4 kolangiopati bør så vidt muligt udelukkes hos patienter mistænkt for CC (B)**
10. **Et betydelig forhøjet serum CA 19-9 kan være et supplement til andre diagnostiske undersøgelser i tilfælde, hvor der ikke er tale om galdevejsobstruktion eller hvor denne er fuldstændig aflastet (B)**
11. **På baggrund af den foreliggende viden kan serum CA-19-9 ikke anbefales som diagnostisk markør (D)**
12. **Stigende CA-19-9 efter operation må rejse mistanke om recidiv (D)**

Billeddiagnostik

13. Patienter med mistænkt CC skal have foretaget:
 - 2-faset CT (arterie- + venefase) af thorax og abdomen (B)
 - Der suppleres med kombineret MR og MRCP ved hilært CC (B)
14. Invasiv kolangiografi udføres med henblik på histologisk diagnose, tumorudbredning og/eller aflastning af galdevejene (B)
15. Kolangioskopi kan anvendes som supplement til ovenstående (C)

Staging

16. Staging foretages primært ved billeddiagnostik og suppleres med FDG PET/CT, hvis tumor vurderes resektabel (B)
17. Laparoskopi foretages i udvalgte tilfælde (C)
18. Biopsier skal kun foretages efter resektabilitetsvurdering på MDT- konference (B)

Screening for CC ved PSC

19. Screening af PSC patienter skal udføres mhp. tidlig diagnostik af CC, så patienten kan tilbydes potentiel kurativ behandling i form af resektion, ablation, stereotaksi eller levertransplantation (C)

Kirurgi

20. For perihilær CC er Bismuth klassifikationen en guide for den kirurgi der skal udføres. Målet er R-0 resektion (B)
 - For type I: En block resektion af de ekstrahepatiske galdeveje og galdeblære, regional lymfadenektomi og Roux-en-Y hepaticojejunostomi. Type II, III og IV: som type I plus udvidet højre eller venstresidig /udvidet venstresidig hepatektomi inklusiv segment I (B)
 - Intrahepatisk CC behandles med leverresektion (B)
 - Distal CC behandles med pancreato-duodenectomy (B)

21. Ved lokal avanceret tumor anbefales downstaging/neoadjuvant kemoterapi i 2-3 måneder, med efterfølgende resektabilitetsvurdering på MDT konference. Hvis den mistænkte tumor er potentielt resektabel efter neoadjuvant kemoterapi, og forsøg på biopsi kan ødelægge mulighederne for senere kurativ kirurgi, kan behandlingen undtagelsesvis gives uden histologisk verifikation (C)
22. Biopsitagning mhp. den maligne diagnose må hos potentielt resektabel/transplantable patienter kun for foregå endoluminalt via ERC/SPY eller PTC/SPY. Transperitoneal biopsi skal undgås pga. stor tumor-seeding risiko (C)
23. Levertransplantation for intrahepatisk kolangiocarcinom og galdeblærecancer er kontraindiceret (C)
24. Levertransplantation forudgået af neoadjuverende kemo-stråleterapi skal overvejes til patienter med tidlige stadier af ikke resektabel perihilært kolangiocarcinom (B)
25. Levertransplantation forudgået af neoadjuverende kemo-stråleterapi skal overvejes til alle PSC patienter med tidlige stadier af perihilært kolangiocarcinom (B)
26. Patienter med galdeblærecancer til og med T1a, behandles med simpelolecystektomi (B)
27. Patienter med T1b og T2, skal behandles med udvidetolecystektomi (resektion af galdeblæreleje, samt rømning af lymfeknuder i ligamentum hepato-duodenale) (B)
28. Patienter med lokalavanceret GBC, T3 og 4, kan i yderst selekterede tilfælde tilbydes kirurgisk

Biliær dekompression og stents

29. Der er ikke holdepunkter for rutinemæssig aflastning af galdeveje under resektabilitetsvurdering og forud for operation. I tilfælde af malnutrition, kolangitis, eller forud for store leverresektioner, bør obstruerede galdeveje dog være sufficent aflastede, om nødvendigt med PTC (B)

Pallierende aflastning af galdevejene

30. Plastik-stentning anbefales så længe diagnose og/eller resektabilitet er uafklaret (B)
31. Kirurgisk bypass skal overvejes hos patienter med forventet lang overlevelse, hvis stentning gentagne gange har fejlet (B)

32. Endoskopisk drænage skal udføres på højvolumen-centre med erfarne endoskopører og multidisciplinære teams (C)
33. PTC anbefales frem for ERC ved Bismuth > II tumorer (B)
34. Ved SEMS-stentning af ikke-resektabelt hilært CC anvendes udelukkende uncovered stents (C).
35. Den hepatobiliære anatomi bør kortlægges med MR førend forsøg på aflastning (B)
36. Det skal tilstræbes at drænere >50% af levervolumen (B)
37. Alle kontrastfremstillede galdeveje oven for tumor skal dræneres i samme procedure (B)
38. Bilateral drænage med SEMS kan udføres med side-by-side eller stent-i-stent metoder (B)
39. Antibiotika skal opstartes ved forventet eller erkendt inkomplet drænage (B)
40. SEMS anbefales hos patienter med forventet restlevetid > 3-4 måneder eller ved inficerede galdeveje, uanset rute (ERC/PTC) (B)
41. Hvis en initialt anlagt plastikstent bliver tilstoppet i en ikke-resektabel patient, bør stenten udskiftes med en SEMS, hvis den forventede overlevelse er > 3-4 måneder (B)
42. EUS-BD er en eksperimentel alternativ teknik, når ERC eller PTC mislykkes eller ikke er mulig (C)

Adjuverende onkologisk behandling

43. Adjuverende behandling med capecitabin i 6 mdr anbefales til alle patienter fraset galdeblærecancer stadium pT1a pN0 M0, hvor der efter R0-resektion alene anbefales observation (B)

Behandling af ikke-resektabel galdevejscancer

44. Gemcitabin og cisplatin anbefales som første linje behandling af patienter i god almen tilstand (PS 0-1) (A)
45. Obstruerede galdeveje hos ikteriske patienter skal være aflastede før kemoterapi (C)

46. Patienter som er i PS 0-1 ved første fremmøde i onk amb. skal have fortaget genomisk tumorprofilering mhp. på mulighed for biologisk målrettet behandling i 2. linje (C)
47. Patienter med svigt af første linje behandling og i fortsat god almen tilstand, skal i 2. linje tilbydes: Pemigatinib ved FGFR-fusion, PD-1/PD-L1-inhib ved MSI, øvrige FOLFOX (B)
48. Operable patienter med lokalt avanceret sygdom og som har fået neoadjuvant kemoterapi skal evalueres ved MDT mhp. operation, såfremt tumor ikke progredierer (C)

Stereotaktisk strålebehandling (SBRT)

49. Stereotaktisk strålebehandling kan anvendes til patienter som er inoperable eller har teknisk ikke-resektable solitære tumorer på op til 5 cm i største diameter forudsat mere end 1 cm's afstand til duodenum, ventrikel eller tarm (C)

Anden lokalbehandling

50. Behandling med stråle-kemoterapi, ablation, TACE, brachyterapi, Y-90 radioterapi (SIRT), brachyterapi og partikelterapi anbefales kun i kliniske forsøg.
51. Pallierende strålebehandling bør overvejes ved symptomgivende metastaser (smerter og blødning) (B)

Behandling af recidiv af intenderet radikalt lokalbehandlet CC

52. Hos selekterede patienter med recidiv af tidligere lokalbehandlet CC kan fornyet lokalbehandling forsøges (C)

2. Introduktion

Cholangiocarcinomer opstår fra epitelcellerne i de intra- og ekstrahepatiske galdegange, inklusive galdeblære og Ampulla Vateri. Galdeblære- og periampulær cancer adskiller sig på mange punkter fra de øvrige cholangiocarcinomer og vil blive gennemgået som separate sygdomsprocesser. Galdeblærecancer vil blive gennemgået som en selvstændig enhed i disse retningslinier og Periampulær cancer i Nationale Retningslinier for behandling af pankreascancer (www.dpcg.dk).

I det følgende vil forkortelsen CC referere til cholangiocarcinom eksklusiv galdeblærecancer (GBC) og Periampulær cancer.

Formål

Det overordnede formål med retningslinjen er at understøtte en evidensbaseret kræftindsats af høj og ensartet kvalitet på tværs af Danmark.

Patientgruppe

Cholangiocarcinom (CC) er den næsthøypigste primære levercancer efter hepatocellulært carcinom (HCC). Internationalt er incidens og mortalitet steget inden for de sidste år, især for intrahepatisk CC, mens det modsatte er tilfældet for ekstrahepatisk CC. I Danmark har der dog været fald i incidensen for både intra- og ekstrahepatisk ved seneste opgørelse(1978-2002) (1-4).

Dansk Lever Galdevejscancer Gruppe(DLGCG) er i øjeblikket i gang med en ny opgørelse, baseret på bl.a. Dansk Lever Galdevejscancer Database(DLGCD), som har været aktiv siden 2013.

I 2009 fik ca. 200 patienter stillet diagnosen CC. I et dansk registerstudie fandtes en incidens på 1,9 per 100.000, og blandt patienter med inflammatorisk tarmsygdom (IBD) var den 4 gange øget til 7,6 per 100.000 (ud af 41,280 IBD patienter) (5).

Incidensen af CC stiger med alderen, hyppigst i aldersgruppen mellem 50 og 70 år. Hos patienter med PSC og koledokuscyster topper incidensen 10-20 år tidligere. I modsætning til galdeblærecancer, hvor kvinder hyppigst rammes, så er incidensen af CC lidt større hos mænd end hos kvinder. Dette afspejler muligvis at PSC er hyppigere hos mænd (6).

Galdeblærecancer (GBC) er en sjælden sygdom. Incidensen varierer efter hvor man befinder sig geografisk. I den vestlige verden, inklusive Danmark, regner man med 1-2 tilfælde per 100.000 indbyggere per år.

Størstedelen findes, som tilfældigt fund, hos patienter, der gennemgårolecystektomi for galdesten. Det drejer sig om 1-2% af alleolecyctektomier (7-10). GBC er 2-4 gange hyppigere hos kvinder end hos mænd (11, 12).

Målgruppe for brug af retningslinjen

Denne retningslinje skal primært understøtte det kliniske arbejde og udviklingen af den kliniske kvalitet, hvorfor den primære målgruppe er klinisk arbejdende sundhedsprofessionelle i det danske sundhedsvæsen.

3. Grundlag

Risikofaktorer

1. **Patienter med Primær Skleroserende Cholangitis, Fibropolycystisk leversygdom (Caroli's sygdom/syndrom, kongenit hepatisk fibrose) og Koledokuscyster bør observeres i et kontrolforløb efter individuel vurdering (C)**
2. **Patienter med galdeblærepolypper bør følges efter med billeddiagnostik i henhold til standardiserede overvågningsprogrammer (C)**

Litteratur og evidensgennemgang

Risikofaktorer for udvikling af Cholangiocarcinom (CC)

De fleste tilfælde af CC opstår sporadisk. Der findes dog en række risikofaktorer for udvikling af CC hvor primær skleroserende cholangitis (PSC), med eller uden samtidig inflammatorisk tarmsygdom (IBD), er langt den vigtigste (13-15).

Primær Scleroserende Cholangitis

Næsten 30 % af alle CC diagnosticeres hos PSC-patienter, med eller uden IBD.

PSC er oftest associeret med perihilært CC. Den årlige incidens af CC hos patienter med PSC skønnes mellem 0.6 og 1.5 % per år, med en livstidsrisiko på 5-15 % (15-19). Incidensen i autopsimaterialer er imidlertid meget højere, mere end 30 % (20).

Over en 1/3 diagnosticeres indenfor 2 år efter diagnosen PSC stilles, men risikoen ser ud til at være uafhængig af varigheden af PSC (6, 19). Et hollandsk populationsstudie har sat spørgsmålstegn ved den holdning at sen debut af CC, efter PSC-diagnosen stilles, er sjælden. 37 % af CC-tilfældene opstod mere end 10 år efter (21). Derfor skal enhver klinisk eller biokemisk forværring foranledige undersøgelse for CC, uanset hvor i PSC forløbet patienten befinder sig.

Fibro-polycystisk lever sygdom

Kongenitte misdannelser i galdevejene (Caroli sygdom/syndrom, kongenit hepatisk fibrose, koledokuscyster) giver en risiko på 15 % for at udvikle CC (gennemsnitsalder ved diagnosen er 34 år) (13, 22, 23). Incidensen af CC ved ubehandlede koledokuscyster er rapporteret op til 28 % (22, 23). Carcinogenese mekanismen er ukendt, men kan være relateret til galdestase, kronisk inflammation og reflux af pankreassaft (13).

Omlægning af galdeflowet til en hepaticojejunostomi i forbindelse med hel eller delvis resektion af koledokuscyste(n/-rne), ser ud til at mindske eller forhindre den dysplastiske udvikling (24).

Biliær Intraductal Papillomatøs Mucinøs Neoplasi (25), Multipel Biliær Papillomatose (25, 26), Cystisk fibrose, Lynch Syndrom og andre sjældne genetiske sygdomme disponerer alle til CC (27)

Mindre veletablerede risikofaktorer omfatter cirrose uanset ætiologi, samt kronisk viral hepatitis B eller C infektion (14). Fra en række af kohorte studier, populations baserede, case- kontrol studier og observationelle studier fra hele verden er angivet en række andre risikofaktorer, der omfatter fedme, diabetes, metabolisk syndrom, non-alkoholisk fedtleversygdom, alkohol og rygning (28, 29).

Parasitter

Geografisk er der ligeledes stor forskel i incidens af CC afhængigt af eksterne risiko faktorer. I Sydøstasien, bl.a. Thailand, er således beskrevet en øget risiko pga. infektion med ormen af arterne *Opisthorchis viverrini* og *Clonorchis sinensis*. Disse parasitter medfører kronisk inflammation i galdevejene og virker herved karcinogent (30, 31). Parasitære infektioner som årsag til CC er yderst sjældne i Danmark, men skal mistænkes hos patienter fra endemiske områder med parasitære infektioner.

Risikofaktorer for udvikling af Galdeblærecancer

Galdesten

70 - 90 procent af patienterne med GBC har galdesten (32, 33), og tilstedeværelsen af symptomgivende galdesten synes at være en af de stærkeste risikofaktorer for udviklingen af GBC (34-38). På trods af den øgede risiko for GBC hos patienter med galdesten, er den samlede forekomst af GBC hos patienter med cholelithiasis kun 0,5 procent (39). Risikoen er højere med store galdesten. I en undersøgelse havde patienter med sten over 3 cm en 10 gange højere risiko for GBC sammenlignet med dem med sten <1 cm (40, 41).

Porcelæn galdeblære

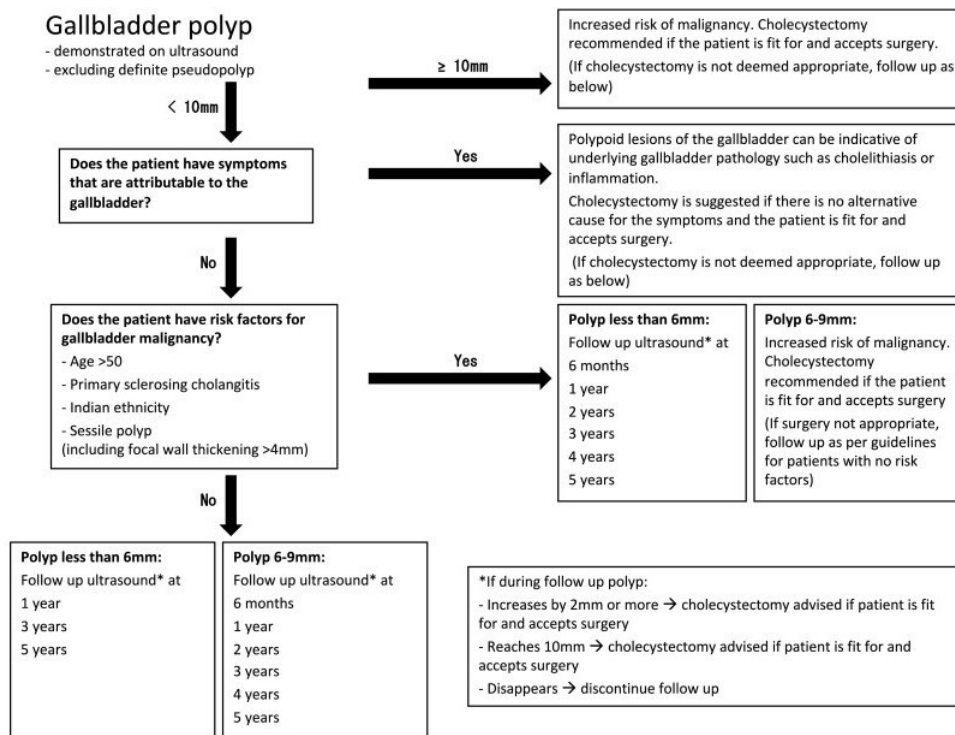
Porcelæn galdeblære er en ualmindelig manifestation af kronisk cholecystitis, der er kendetegnet ved intramural forkalkning af galdeblærevæggen. Det er forbundet med kolelithiasis i mere end 95 procent af tilfældene. Forekomst af GBC hos patienter med en porcelæn galdeblære ligger mellem 2 og 3 procent.

Galdeblærepolypper

Galdeblærepolypper er udvækst af slimhindevæggen i galdeblæren, som normalt findes tilfældigt ved ultrasonografi eller efter kolecystektomi. De klassificeres som godartede eller ondartede, og godartede læsioner klassificeres yderligere som ikke-neoplastiske (f.eks. Kolesterol og inflammatoriske polypper, adenomyomer) eller neoplastiske (f.eks. Adenomer, leiomyomer).

Den mest almindelige godartede neoplastiske læsion er adenom, en kirteltumor, der består af celler, der ligner galdevejsepitel. I modsætning til GBC har galdeblærepolypper ikke nogen speciel tendens til at forekomme hos patienter med cholelithiasis. Kronisk inflammation er generelt fraværende, og kræftrelaterede molekylære ændringer, der ses ved GBC, er ikke blevet identificeret i adenomer (42). Ikke desto mindre er der risiko for, at større polypper indeholder foci af invasiv kræft, og meget tyder på en sammenhæng mellem tilstedeværelsen af galdeblærepolypper og risikoen for GBC. Der foreligger global enighed om at patienter med polypper > 1 cm bør tilbydes kolecystektomi, men uenighed om opfølgningen af patienter med polypper < 1 cm, Nedenfor algoritme vedrørende behandling og follow-up udarbejdet af The European Society of Gastrointestinal and Abdominal Radiology (ESGAR), European Association for Endoscopic Surgery and other Interventional

Techniques (EAES), International Society of Digestive Surgery - European Federation (EFISDS) and European Society of Gastrointestinal Endoscopy (ESGE) (43, 44).



Management algorithm

Primær Scleroserende Cholangitis

PSC disponerer også til galdeblærecancer. Der er globalt ikke enighed om hvornår en patient med PSC og galdeblærepolypper skal tilbydes kolecystektomi. Rekommandationerne spænder fra proceduren skal tilbydes til alle PSC patienter med polypper, uanset størrelse, til alle patienter med polypper > 8 mm (45-49).

I Danmark anbefales kolecystektomi til PSC patienter med polypper > 8mm

<https://dsg.dk/wp-content/uploads/2022/06/PSC.pdf>

Det er desuden en forudsætning at patienten tåler et sådant indgreb(reference xx)

Patientværdier og – præferencer

Ej anført.

Rationale

Ej anført.

Bemærkninger og overvejelser

Ej anført.

Patologisk anatomi

3. Til histologisk klassifikation anvendes WHO 5. udgave (C)
4. Der stadieinddeles ud fra TNM8 (C)
5. Til galdevejscytologi anbefales at bruge nomenklaturen fra The Papanicolaou Society of Cytopathology (C)
6. Udskæring og mikroskopi anbefales standardiseret som angivet ud fra ICCRs dataset (C)
7. Immunhistokemiske paneler anbefales anvendt ved benign versus malign differentialdiagnose i galdevejslæsioner (se tabel 3) (C)
8. Bismuth-Corlette klassifikationen af tumorudbredning i selve galdevejene er fortsat det vigtigste stagingredskab til vurdering af resektabilitet (C)

Litteratur og evidensgennemgang

Cholangiokarcinomer (CC) udgør en heterogen gruppe af maligne tumorer, som kan udgå fra ethvert sted i galde træet.

1. Patoanatomisk klassifikation

Ud fra anatomen inddeles CC i følgende undertyper:

Intrahepatisk cholangiokarcinom (iCC)

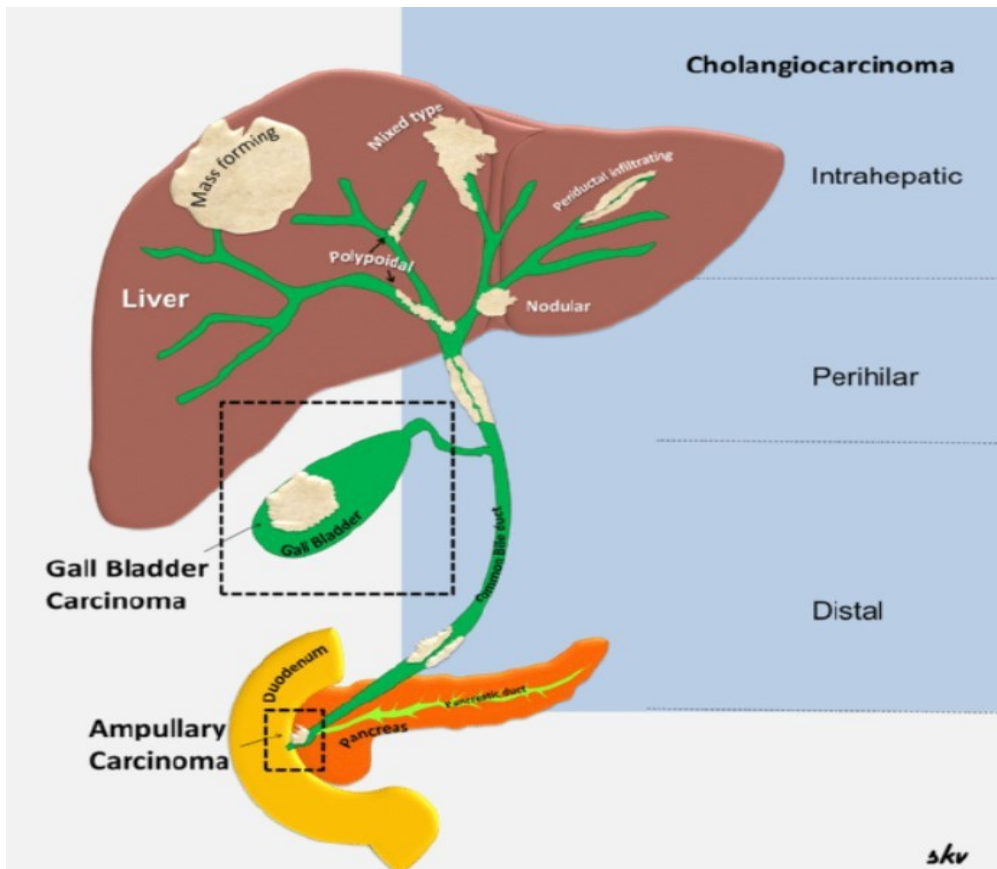
Ekstrahepatisk cholangiokarcinom (eCCA)

Perihilært cholangiokarcinom (pCCA) (til lige over indmundingen af ductus cysticus) Distalt cholangiokarcinom (dCCA)

Galdeblære cancer (inklusive ductus cysticus)

Der er følgende 3 vækstmåder og kombinationer heraf:

- Masseformende (MF).
- Periduktalt infiltrerende (PI)
- Intraduktal vækst (IG)

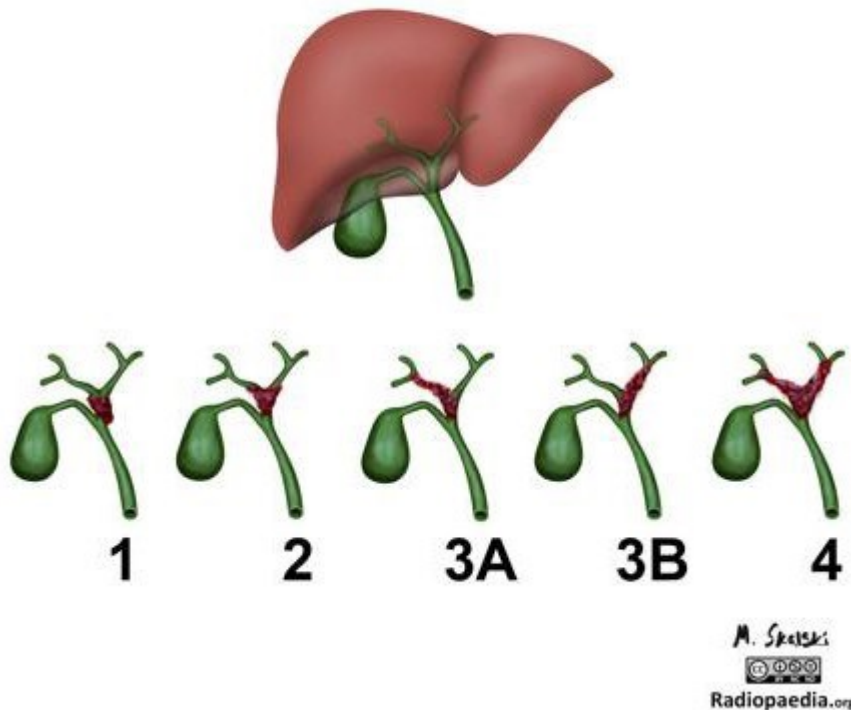


Op til 20 % af CC er intrahepatiske og 50-60 % er perihilære ekstrahepatiske involverende galdegangskonfluensen. De distale ekstrahepatiske udgør 20-30 % og 5 % af tumorerne er multifokale (49). Denne fordeling gælder for CC eksklusive galdeblærecancer. Der findes forskellige klassifikationer af cholangiokarcinomer:

- TNM som gælder for alle CC
- Bismuth-Corlette anvendes af kirurgerne som led i resektabilitetsvurdering og gælder kun de ekstrahepatiske perihilære

TNM anvendes til indberetning af danske patienter med CC i den nationale Lever-Galdevejscancer database.

Bismuth-Corlette classification of perihilar cholangiocarcinomas



Den anatomiske udstrækning af perihilært CC, som har betydning for resektabilitetsvurderingen, kan beskrives ved Bismuth-Corlette klassifikationen.

- Type I: Distalt for konfluensen af venstre og højre ductus hepaticus
- Type II: Når konfluensen men uden involvering af 2. grads forgreningen af venstre og højre ductus hepaticus.
- Type III: Når konfluensen men med involvering af 2. grads forgreningen af enten venstre (IIIb) eller højre ductus hepaticus (IIIa).
- Type IV: Når konfluensen men med involvering af både 2. grads forgreningen af højre og venstre ductus hepaticus.

2. Histologisk klassifikation

Ifølge den nyeste WHO klassifikation 5. udgave (50) kaldes alle adenokarcinomer intrahepatisk og ekstrahepatisk for cholangiocarcinomer – undtaget er galdeblære, ductus cysticus og ampulære tumorer, hvor sidstnævnte er nærmere beskrevet i DPCG´retningslinjer, se disse.

Histologisk er cholangiocarcinomer tubulus eller kirteldannende adenokarcinomer. Traditionelt bliver de klassificeret som lavt, moderat eller højt differentierede (se afsnit 4.C under mikroskopi). Der findes desuden sjældne varianter herunder planocellulært karcinom, adenosquamøst karcinom, mucinøst adenokarcinom mm afhængig af tumorlokalisering, se nedenstående histologiske klassifikation ifølge WHO.

Man skal være særlig opmærksom på nye definitioner tilkommet siden sidste klassifikation. De vigtigste er nomenklaturen vedr. præmaligne læsioner samt underinddelingen af iCC i to subtyper – large duct intrahepatisk cholangiokarcinom og small duct intrahepatisk cholangiokarcinom, hvor sidstnævnte yderligere indeholder to subtyper, cholangiolokarcinom og iCC med dukталplade malformationslignende mønster. Begge komponenter kan ses i en tumor. Endvidere er der sket visse ændringer i definitionen af blandet HCC/CC.

Large duct type iCC

Lokaliseret i intrahepatiske galdegange nær hilus proximalt efter ductus hepaticus dexter og sinister. Disse ligner eCC. Makroskopisk præsenterer de sig oftest skleroserende. Mikroskopisk er det oftest adenokarcinomer af pancreatobiliær type med store kirtelformationer beliggende i et desmoplastisk stroma. Andre histologiske mønstre i adenokarcinomet er intestinal type, foveolær type, mucinøs, signetringcelle, clearcelle, pylorisk type og hepatoid variant samt invasiv mikropapillær. Yderst sjældne karcinomer er de planocellulære, adenosquamøse, sarkomatoide og udifferentierede.

Small duct type iCC

Findes primært i leverperiferien og skal ikke forveksles med de distale ekstrahepatiske CC (dCC). Ligner adenokarcinomkomponenten i HCC-CC. Cholangiolokarcinom og dukталplade malformations mønster iCC er subtyper af iCC. Derudover findes de sjældne histologiske karcinomer: adenosquamøs, mucinøst, clear celle, mucoepidermoidt, lymfepiteliom-lignende og sarkomatoid.

Tabel 1 Subklassifikation af iCC

	Small duct type iCC	Large duct type iCC
Lokalisation	Perifert i leverparenchymet	Proximalt i leveren lige efter pCC
Makroskopisk vækst	MF (masseformende)	PI (periduktalt infiltrerende) og PI+MF
Risikofaktorer	Ikke biliær cirrose, kronisk viral hepatitis	PSC, hepatolithiasis, leverparasitter
Mucinproduktion	Ikke mucinproducerende kirtler	Mucinproducerende kirtler
Perineural vækst	-/+	++

Udgangspunkt	Små galdegange, galdeductuli, hepatiske progenitorceller	Store intrahepatiske galdegange og peribiliære kirtler
IHC	EMA, CK7, CK19, CD56, CRP	EMA, CK7, CK19, MUC5AC, MUC6, S100P
Mutationer	IDH1/2	KRAS

Cholangiolokarcinom (subtype af iCC)

- Duktulær konfiguration (> 80 %)
- Mindre kubiske celler med runde til ovale kerner med fint kromatin og sparsomt cytoplasma
- Uskyldigt udseende duktulære tumorformationer, der ligner reaktive galdegange
- Hyaliniseret fibrøst stroma
- CD56 positive og luminal ekspresion af EMA ved immunhistokemi
- Kan være associeret med HCC eller CC

iCC med duktalplade malformationsmønster (subtype af iCC)

- Tumorstrukturer som ligner duktalplade malformation ofte med indhold af galde
- Benigt udseende biliære neoplastiske celler
- Fibrøst stroma
- CD56 positive og luminal ekspresion af EMA ved immunhistokemi
- Ses altid sammen med cholangiolokarcinom
- Kan være associeret med HCC eller CC

Blandet HCC/CC

Blandet hepatocellulært-cholangiolokarcinom (cHCC-CC) er en primær levercancer med tilstedeværelse af både hepatocellulær og cholangiocystiskær differentiering i samme tumor. Kollisionstumor er ikke en del af denne definition. Ætiologien vedrørende cHCC-CC er den samme som for HCC og iCC (51). Patogenesen diskuteres men molekulære studier viser fælles clonal oprindelse af HCC og iCC komponenterne og nogle endvidere mutationer typiske for HCC (CTNNB1) og iCC (KRAS, IDH1) (52, 53).

Histologisk viser cHCC-CC i de hepatocellulære og cholangiocytære tumorområder alle de arkitektoniske og cytologiske mønstre der kan ses i henholdsvis HCC og iCC. Disse komponenter er enten meget tæt på hinanden eller helt blandede og overgangen mellem dem ofte svær at erkende. Den biphenotypiske differentiering baseres på H&E morfologi og kan understøttes af immunhistokemiske markører for hepatocyt og cholangiocytdifferentiering, men IHC er ikke nok alene, morfologien skal følge med (51).

Histologisk klassifikation følger WHO's klassifikation (50):

Tabel 2 WHO klassifikation og SNOMED koder

	SNOMED kode
Intrahepatiske galdegange:	T56110
<i>Benigne tumorer og forstadier</i>	
- Galdegangsadenom	M81600
- Adenofibrom NOS	M90130

- Biliær intraepitelial neoplasi, low grade	KOMMER
- Biliær intraepitelial neoplasi, high grade	KOMMER
- Intraduktal papillær neoplasi med low grade intraepitelial neoplasi	KOMMER
- Intraduktal papillær neoplasi med high grade intraepitelial neoplasi	KOMMER
- Intraduktal papillær neoplasi med associeret invasivt karcinom	KOMMER
- Mucinøs cystisk neoplasi med low grade intraepitelial neoplasi	M847A0
- Mucinøs cystisk neoplasi med high grade intraepitelial neoplasi	M847A2
- Mucinøs cystisk neoplasi med associeret invasivt karcinom	M847A3
<i>Maligne tumorer</i>	
- Cholangiokarcinom	M81603
Large duct intrahepatisk cholangiokarcinom	KOMMER
Small duct intrahepatisk cholangiokarcinom	KOMMER
- Karcinom, udifferentieret NOS	M81803
- Kombineret hepatocellulært karcinom og cholangiokarcinom	M82461
- Neuroendokrine tumorer NOS	M82461
- Neuroendokrin tumor, grad 1	M82461
- Neuroendokrin tumor, grad 2	M82461
- Neuroendokrin tumor, grad 3	M82461
- Neuroendokrint karcinom NOS	M82463
- Storcellet neuroendokrint karcinom	M80133
- Småcellet neuroendokrint karcinom	M80413
- Mixed neuroendocrine-non-neuroendocrine neoplasm (MiNEN)	M815C3
Ekstrahepatiske galdegange og galdeblære	T58000
<i>Benigne tumorer og forstadier</i>	

- Adenom NOS	M81400
- Biliær intraepitelial neoplasi, low grade	KOMMER
- Biliær intraepitelial neoplasi, high grade	KOMMER
- Intracystisk papillær neoplasi med low grade intraepitelial neoplasi	KOMMER
- Intracystisk papillær neoplasi med high grade intraepitelial neoplasi	KOMMER
- Intracystisk papillær neoplasi med associeret invasivt karcinom	KOMMER
- Intraduktal papillær neoplasi med low grade intraepitelial neoplasi	KOMMER
- Intraduktal papillær neoplasi med high grade intraepitelial neoplasi	KOMMER
- Intraduktal papillær neoplasi med associeret invasivt karcinom	KOMMER
- Mucinøs cystisk neoplasi med low grade intraepitelial neoplasi	M847A0
- Mucinøs cystisk neoplasi med high grade intraepitelial neoplasi	M847A2
- Mucinøs cystisk neoplasi med associeret invasivt karcinom	M847A3
<i>Maligne epitheliale tumorer</i>	
- Adenokarcinom NOS	M81403
Adenokarcinom, intestinal type	M81403
Clear cell adenokarcinom NOS	M83103
Mucinøs cystisk neoplasi med associeret invasivt karcinom	M847A3
Mucinøst adenokarcinom	M84803
Poorly cohesive karcinom	KOMMER
Intracystisk papillært neoplasi med associeret invasivt karcinom	KOMMER
Planocellulært karcinom NOS	M80703
Karcinom, udifferentieret NOS	M80103
- Adenosquamøst karcinom	M85603
- Cholangiokarcinom	M81603

- Neuroendokrin tumor NOS	M82461
Neuroendokrin tumor, grad 1	M82461
Neuroendokrin tumor, grad 2	M82461
Neuroendokrin tumor, grad 3	M82461
- Neuroendokrint karcinom NOS	M82463
Storcellet neuroendokrint karcinom	M80133
Småcellet neuroendokrint karcinom	M80413
- Mixed neuroendocrine-non-neuroendocrine neoplasm (MiNEN)	M815C3

Præneoplastiske forandringer

Der er i 5. udgave af WHO klassifikationen følgende 4 typer af forstadier til karcinom i galdevejene:

- **Biliær intraepitelial neoplas (BillN)**, low eller high grade
- **Intraduktal papillær neoplas-biliær (IPN-B)** med low eller high grade intraepitelial neoplas eller associeret invasivt karcinom
- **Mucinøs cystisk neoplas (MCN)** med low eller high grade intraepitelial neoplas eller associeret invasivt karcinom
- **Intracystisk papillær neoplas (ICPN)** med low eller high grade intraepitelial neoplas eller associeret invasivt karcinom

For nærmere beskrivelse og klassifikation af disse henvises til WHO's klassifikation (50).

3.Patoanatomisk stadieinddeling ved TNM-klassifikation

Fra 1.10.2018 anvendes for lever og galdevejstumorer i DLGCG regi TNM8 (54).

Tumor stadie (pT) Intrahepatisk cholangiokarcinom, cholangiolokarcinom og kombineret HCC/CC

pTX	Primærtumor kan ikke vurderes
pT0	Intet tegn på primærtumor
pTis	Carcinoma in situ (intraduktal tumor)
pT1a	Solitær tumor 5 cm eller mindre i største diameter uden vaskulær invasion
pT1b	Solitær tumor mere end 5 cm i største diameter uden vaskulær invasion
pT2	Solitær tumor med intrahepatisk vaskulær invasion eller multiple tumorer med eller uden vaskulær invasion

pT3	Tumorgennemvækst af visceral peritoneum
pT4	Tumor involverende lokale ekstrahepatiske strukturer ved direkte hepatisk invasion

Tumor stadie (pT) Perihilære ekstrahepatiske galdegange – karcinomer i ductus hepaticus dexter, sinister og communis

pTX	Primærtumor kan ikke vurderes
pT0	Intet tegn på primærtumor
pTis	Carcinoma in situ
pT1	Tumor begrænset til galdegang med vækst ud til muskellaget eller det fibrøse væv
pT2a	Tumor invaderer uden for galdegangsvæggen ud i det omgivende fedtvæv
pT2b	Tumor invaderer tilgrænsende leverparenchym
pT3	Tumor invaderer unilaterale grene af v. porta eller a. hepatica
pT4	Tumor invaderer selve v. porta eller grene heraf bilateralt eller a. hepaticus communis eller unilateral anden grads galdegange med kontralateral v. porta eller a. hepatica involvering

Tumor stadie (pT) Distale ekstrahepatiske galdegange – karcinomer i galdegange distalt for ductus cysticus

pTX	Primærtumor kan ikke vurderes
pT0	Intet tegn på primærtumor
pT1	Tumor invaderer galdegangsvæggen med en dybde på < 5 mm
pT2	Tumor invaderer galdegangsvæggen med en dybde på 5 mm op til 12 mm pT3
	Tumor invaderer galdegangsvæggen med en dybde på > 12 mm
pT4	Tumor involverer truncus coeliacus, a. mesenterica superior og/eller a. hepatica communis

Tumor stadie (pT) Galdeblære og ductus cysticus

pTX	Primærtumor kan ikke vurderes
pT0	Intet tegn på primærtumor
pTis	Carcinoma in situ, BillIN3, high-grade dysplasi
pT1a	Tumor invaderer lamina propria
pT1b	Tumor invaderer muskellaget
pT2a	Tumor invaderer perimuskulært bindevæv på den peritoneale side uden ekstension til serosa
pT2b	Tumor invaderer perimuskulært bindevæv på leversiden uden ekstension ind i leveren
pT3	Tumor gennemvokser serosa (visceral peritoneum) og/eller vokser direkte ind i leveren og/eller tilstødende organer eller strukturer såsom ventriklen, duodenum, colon, pancreas, oment eller ekstrahepatiske galdegange
pT4	Tumor invaderer selve v. porta eller a. hepatica eller invaderer to eller flere ekstrahepatiske organer eller strukturer

Regionale lymfeknuder (pN)

- Intrahepatiske galdegange

pNx	Regionale lymfeknuder kan ikke vurderes
pN0	Ingen regionale lymfeknudemetastaser
pN1	Regionale lymfeknudemetastaser

- Galdeblære og ekstrahepatiske galdegange

pNx	Regionale lymfeknuder kan ikke vurderes
pN0	Ingen regionale lymfeknudemetastaser
pN1	Metastase til 1–3 regionale lymfeknuder
pN2	Metastase til 4 eller flere regionale lymfeknuder

Histologisk undersøgelse af regional lymfadenektomi præparat inkluderer ≥ 6 lymfeknuder for

CCi og galdeblære cancer, > 15 lymfeknuder for CCp og > 12 lymfeknuder for CCd. Hvis lymfeknude = negativ, men antallet undersøgt er for få, klassificeres som pN0.

Fjernmetastase (pM)

Kun pM1 kan vurderes af patologen

pM1	Fjernmetastaser
-----	-----------------

Dette inkluderer metastase til ikke-regionale lymfeknuder herunder lymfeknuder langs aorta, v. cava, a. mesenterica superior og truncus coeliacus.

4. Morfologiske undersøgelser

Morfologiske undersøgelser på mistanke om en neoplastisk proces foretages på basis af cytologisk eller histologisk materiale eller en kombination af de to materialer.

4A. Cytologiske undersøgelser

- børstebiopsi (overvejende)
- finnålsaspirater

Sensitiviteten på galdevejscytologi er lav ca. 5 – 40 % mens specificiteten er ~ 100 % i de fleste undersøgelser (55, 56).

Der er store fortolkningsproblemer på grund af nekrose, inflammation og reaktiv atypi. Bedømmelsen af de cellulære forandringer kræver betydelig rutine. Generelt er materialet mindre egnet til immuncytokemiske undersøgelser. Ved FNA sikres imidlertid i tiltagende omfang materiale til immunhistokemiske/molekylære undersøgelser, idet en del af materialet nedcentrifugeres til en celleblok ("pellet"), der formalinfixeres og paraffinindstøbes.

Standardiseret klassificering af galdevejscytologien har indtil videre ikke eksisteret i DK. Man vil foreslå, at nedenstående klassificering for pancreato-biliære cytologiske forandringer udarbejdet af The Papanicolaou Society of Cytopathology anvendes.

Standardiseret terminologi for klassificering af pankreatico-biliære cytologiske forandringer ud fra The Papanicolaou Society of Cytopathology Guidelines (57):

I	Ikke-diagnostisk
II	Negativ (for malignitet)
III	Atypisk

IV	Neoplastisk: benign / andet
V	Malignitetssuspekt
VI	Malignt

Kategori I: Ikke-diagnostisk

- ingen brugbar information om den solide eller cystiske læsion prøven er taget fra, eks. acellulært aspirat fra en cyste uden bevis for mucinøs ætiologi så som tytkolloidlignende mucin, præpareringsartefakt
- tilblending fra gastrointestinalkanalen alene
- meget cellefattigt

Kategori II: Negativ (for malignitet)

- adækvat prøve uden maligne celler
- OBS høj falsk negativ rate ved børstematerialer bl.a. pga.
 - subepitelial læsion
 - desmoplasi - cellefattige prøver
 - nekrose/degenerative forandringer
 - differentialdiagnose til reaktiv atypi ved inflammation/PSC/biliære stents

Kategori III: Atypisk

- celler med cytomorfologiske eller arkitektoniske forandringer som ikke svarer til normale eller reaktive cellulære forandringer, men som er utilstrækkelige til klassifikation som "neoplastisk" eller "malignitetssuspekt"
- atypisk galdeepitel med mucinøs metaplasi og mild kerneatypi
- Skal kontrolleres (op til 44 % risiko for malignitet) (58).

Kategori IV: Neoplastisk

Kategori IVA: Neoplastisk - benign

- egnet prøve, diagnostisk for en benign neoplasi – er mest en kategori for pancreas med serøs cystisk neoplasi som eksemper

Kategori IVB: Neoplastisk - andet

- præmalign læsion (intraduktal papillær neoplasi, low/high grade intraepitelial neoplasi (BillN), intraduktal mucinøs neoplasi, intracystisk papillær neoplasi)

Kategori V: Malignitetssuspekt

- cytomorfologi som er stærk suspekt for malignitet men uden tilstrækkelige forandringer (kvalitative/kvantitative) til en specifik malign diagnose.
- malignitet er sandsynligt (80%) særlig sammenholdt med billeddiagnostik (59)
- børstebiopsi fra galdeveje og FNA fra cystisk proces kan per definition ikke alene udtale sig om invasion, da materialet er exfoliativt (50). Indgår derfor i denne malignitetssuspekterede kategori ved fund af maligne cytomorfologiske forandringer ved disse metoder.

Kategori VI: Malignt

- maligne cytomorfologiske forandringer (oftest karcinomceller)
- børstebiopsi fra galdevejene med fund af maligne celler er diagnostisk for galdegangscancer ved samtidig karakteristiske billeddiagnostiske fund
- børstebiopsi fra galdeveje og FNA fra cystisk proces kan per definition ikke alene udtale sig om invasion, da materialet er exfoliativt (50)

Sensitivitet for påvisning af maligne celler er lav. Supplerende undersøgelser kan overvejes f.eks. FISH til påvisning af polysomi og P16 deletion, som sammen med cytologi kan øge sensitiviteten til 89 % med bevarelse af en høj specificitet på 97 % (60).

6 nøglefund ved galdevejscytologi med cholangiokarcinom

- Tab af bikagemønster
- Forstørrede kerner
- Tab af polaritet
- Blodig baggrund
- Flade kerner
- Celle-i-celle arrangement

Tilstedeværelse af 3 eller flere af disse indikerer malignitet med 86 % sensitivitet og 77 % specificitet (61).

4B. EUS vejledt tyndnål

SharkCore og andre tyndnålsbiopsier er nyere metoder, der muliggør EUS vejledt tyndnålsbiopsi, hvorved histologisk materiale til diagnostik sikres, se nedenfor.

4C. Histologiske undersøgelser

- Grovnålsbiopsier
- Tangbiopsier
- Resektater

Histologisk grovnålsbiopsi og tangbiopsi

Histologiske grovnålsbiopsier lægges i 10 % neutralt buffet formalin og fikseres i mindst 8 timer. Da biopsien ofte er under 1 mm i diameter, tilrådes det som standard at foretage serieskæring med bevarelse af et antal ufarvede snit på glas til evt. immunhistokemiske undersøgelser. I mange tilfælde kan en endelig histologisk diagnose baseres på disse rutinefarvninger. I nogle situationer øges den diagnostiske sikkerhed ved at supplere med immunhistokemiske undersøgelser og det kan være nødvendigt differentialdiagnostisk overfor benigne galdegangslæsioner, typebestemmelse af solide tumorer og metastaser. Se afsnit om mulige immunhistokemiske farvninger, FISH undersøgelser og PCR-undersøgelser nedenfor.

Resektat

Resektater foreligger oftest i form af total hepatektomi, segmentresektion, kileresektion eller Whipples resektion samt cystektomi.

Modtagelse af friskt præparat:

Der udtages væv til biobank, såfremt der skønnes at være tilstrækkeligt tumurvæv tilbage til diagnostik. Ved større resektater lægges fikseringsnit vinkelret på resektatet modsat resektionsfladen og vævet fikseres i minimum 24 timer før udskæring.

Makroskopi

Gælder for intrahepatiske og ekstrahepatiske perihilære samt galdeblære tumorer. For ekstrahepatiske distale cholangiocarcinomer henvises til DPCG's retningslinjer for håndtering af Whipplesresektater.

Følgende beskrives:

- Resektatets omfang
- Resektatets mål
- Tumors mål
- Tumors udseende/udbredning (masseformende, periduktal, intraduktal, blandet)
- Tumors afstand til leverresektionsfladen (og cysticusranden ved galdeblærer)
- Tumors relation til peritonealfladen
- Satellitter eller flere tumorer
- Baggrundslevers udseende

Resektionsfladen farvemarkeres inden vævet skiveskæres vinkelret på resektionsfladen. Galdeblæren opklippes.

Både for CC og galdeblærer vil resektionsranden fra ductus cysticus eller ductus hepaticus som regel have været til frysesnitsundersøgelse og/eller være markerede fra kirurgens side.

Udtagning af væv til mikroskopi:

- Tumor med relation til resektionsflade (leverresektater, hvor det kan være i et snit)
- Flere snit fra tumor med relation til omgivende levervæv (for mikrovaskulær invasion)
- Centrale tumorsnit – flere hvis tumor har heterogent udseende
- Leverkapsel hvis tumor er tæt på denne
- Galdeblæreleje og væg ved nærliggende intrahepatisk tumor (for galdeblære snit med relation til galdeblæreleje og øvrige fuldvægssnit til bedømmelse af tumors vækst i væggen)
- Snit fra mistænkt mikrovaskulær invasion eller galdegangsinvasion
- For pCC multiple snit fra galdetræet inklusive resektionsrande, som ikke har været til frys
- Kar- og galdevejsresektionsrande, som ikke har været til frys
- Ikke tumorafficeret levervæv langt fra tumor

Mikroskopi

- Histologisk type i henhold til WHO klassifikation
- Histologisk gradering
- Udbredelse (invasion)
- Vaskular invasion
- Resektionsrande
- Lymfeknude status
- Baggrundslever (vurdering af denne med specialfarvninger, som ved medicinsk leverbiopsi må anbefales)
- Stadietinddeling (TNM 8)

Gradering Baseret på differentiering

- høj
- middel
- lav

Definitive kriterier for histologisk gradering af CC mangler; men følgende kan anvendes, baseret på andelen af kirtelformation i tumoren:

- Grad kan ikke vurderes
- Højt differentieret - > 95% af tumor glandulær
- Middel differentieret - 50% - 95% af tumor glandulær
- Lav differentieret - 5% - 49% af tumor glandulær
- pCC graderes som pancreatisk/large bile duct adenocarcinom (baseret på lavest differentieret komponent)

Ved både makroskopi og mikroskopi er ICCR's datasæt brugt som udgangspunkt (62).

5. Immunhistokemiske undersøgelser og fluorescens in situ hybridisering

5A. Immunhistokemi

Immunhistokemiske undersøgelser bruges ved følgende:

- Eksklusion af metastase fra ekstrahepatisk adenokarcinom
- Differentialdiagnostik mellem malign, præmalign og benign galdegangslæsion
- Onkologisk efterspørgsel (f.eks. PD-L1, IDH)

Diagnosen CC kræver eksklusion af metastase fra ekstrahepatisk adenokarcinom og histologisk diagnose er obligatorisk før systemisk kemoterapi. Intrahepatiske adenokarcinomer med en immunhistokemisk profil forenelig med udgangspunkt i øvre GI kanal og uden primær tumor andet sted klassificeres som CC.

Nedenstående er en tabel over de mest anvendte immunhistokemiske markører, der er relevante for galdevejsdiagnostik. Markørerne har mange andre anvendelsesområder, her er blot nævnt der, hvor de umiddelbart har relevans for galdevejsdiagnostik. For markører i diagnostikken af de cystiske læsioner henvises til afsnittet herom i DPCG's retningslinjer.

Tabel 3 Immunhistokemiske markører ved galdevejsdiagnostik

Antigen	Anvendelse	Reference
<i>Galdevejsmarkører</i>		
CK7	Benigne og maligne galdeveje samt adenokarcinomer fra øvre gastrointestinalkanal, lunge, mamma og andet.	(25, 63-66)
CK19	Benigne og maligne galdeveje	(63, 64, 67)

CK20	Differentialdiagnostisk overfor bl.a. colorectal cancer, som den er positiv i oftest. Kan være positiv i eCC ved intestinalt adenokarcinom.	(25, 63, 65, 66, 68, 69)
CA19.9	Benigne og maligne galdeveje	(63)
CA125	eCC er positiv iCC er ikke	(25, 63)
MUC2	Differentialdiagnostisk overfor bl.a. colorectal cancer, som den er positiv i oftest. Kan være positiv i eCC ved intestinalt adenokarcinom.	(25, 63, 66, 68-71)
MUC5AC	eCC er positiv iCC er ikke	(25, 63, 66, 69-72)
mCEA	eCC er positiv iCC er ikke	(25, 63)
Claudin4	Positiv i CC, negativ i HCC	(73, 74)
HCC-markører	Til differentiering fra CC	
HepPar	Hepatocytmarkør (sensitivitet 70 %). Også positiv i hepatoide varianter af adenokarcinom og adenokarcinom flere forskellige steder bl.a. i lunge, ventrikel, tyndtarm og esophagus.	(25, 67, 75-80)
CK8/18	Positiv i hepatocytter	(78)
Arginase1	Hepatocytmarkør (sensitivitet 84 %). Også positiv i hepatoide varianter af adenokarcinom og adenokarcinom flere forskellige steder bl.a. i lunge, ventrikel, tyndtarm og esophagus.	(67, 75-77, 79)
AFP	Positiv i 30% af HCC.	(68)
Glypican3	Udtrykkes i HCC (75 % sensitivitet), men normalt ikke i benign lever eller metastatiske karcinomer. Kan også være positiv i blommesækstumper og melanomer. Også positiv i hepatoide varianter af adenokarcinom og adenokarcinom flere forskellige steder bl.a. i lunge, ventrikel, tyndtarm og esophagus.	(77, 79)
Glutamyl syntetase	Er et β -catenin target og derfor opreguleret ved aktivering af denne pathway. I normal lever positiv i perivenulære hepatocytter. I neoplasier ses diffus positivitet også i HCA af nogle typer. Kan være positiv i CC og metastaser. Mest anvendelig til levernodulus diagnostik i tillæg til bl.a. HSP70, Glypican3 og CD34.	(77)
pCEA	Farver et føtalt glycoprotein tilstede i galdecanaliculi og	(63, 79)

	duktalt epitel. Giver et karakteristisk forgrenet kanalikulært mønster, som er 100 % specifikt for hepatocellulær differentiering. Kan dog tabes ved lavt differentieret HCC.	
CD34	Udtrykkes ikke i normalt sinusoidalt endotel, men der sker en kapilarisering af det sinusoidale endotel ved progression af dysplastiske noduli til HCC. Ses også dels i HCA og cirrotiske noduli.	(63)
Markører til differentiering	Benign versus malign	
Ki-67	Proliferationsmarkør hvor > 10 % positive kerne i galdegangslæsioner ses i cholangiokarcinom versus benigne proliferationer, hvor indeks er lavere.	(63, 81, 82)
EZH2	Kernepositivitet. Positiv i HCC, negativ i β -catenin negative HCA og dysplastiske noduli. Positiv i CC også cholangiolokarcinom. Negativ i reaktive galdegange og duktulær reaktion. Også positiv i metastatiske adenokarcinomer og andre maligne tumorer.	(83-86)
P53	Kraftig kernefarvning i > 1 % af tumorcellerne indikerer malignitet i galdevejslæsioner.	(25, 65, 80-82)
P16		(65, 81-83)
SerpinH	Moderat til kraftig cytoplasmatiske farvning i iCC modsat duktulær reaktion, hvor farvningen er svag eller manglende.	(87)
Andre markører		
MUC1 (EMA)	Positiv i pancreatobiliær type af IPNB og pancreatobiliær type large duct iCC og eCC.	(25)(25, 65, 69, 70, 81)
MUC6	Positiv i gastrisk, onkocytær og pancreatobiliær type IPNB og large duct iCC og pancreatobiliær type eCC.	(25)(25, 71) (24,70)
CK17	Kan sammen med S100P og MUC5AC anvendes til at differentiere imellem iCC og metastatisk pancreas cancer.	(63, 72) (62,71)
CDX2	Positiv i intestinal type af IPNB, intestinal type large duct iCC og intestinal type eCC	(25, 66, 68, 69)
CD10	Samme kanalikulære mønster i benign og malign levervæv som pCEA.	(63, 64, 71, 88)
CD56	Positiv i small duct type iCC – cholangiolokarcinom og duktalplade malformations type. Er ofte positiv i reaktive galdegange. Kan sammen med S100P og en mucinfarvning skelne	(64, 89)

	mellem small og large duct type iCC, da small duct type er S100P-/CD56+/mucin- og large duct type er S100P+/CD56-/mucin+	
S100P	Positiv i BillN high grade og kan være svagere positiv i low grade. BillN er kun forstadie til CC i large duct iCC og eCC ikke i small duct CC. Positiv i eCC og kan sammen med tab af pVHL og positiv IMP3 anvendes til at diagnosticere malignitet i biopsier fra ekstrahepatiske galdeveje	(68, 71, 72, 81, 83, 90)
HSP70	Intens farvning i BillN og CC fremfor reaktive benigne galdegange	(90)
SMAD4	Tab ses ved IPNB og BillN.	(65)
Maspin	Blandet kerne og cytoplasmatiske positivitet ses hyppigere i maligne ekstrahepatiske galdegange. Kan anvendes i panel med pVHL, S100P og IMP3.	(63, 72, 91)
IMP3	Positiv i malign eCC og kan sammen med tab af pVHL og positiv S100P anvendes til at diagnosticere malignitet i biopsier fra ekstrahepatiske galdeveje	(92, 93)
pVHL	Kan sammen med S100P, MUC5AC og CK17 anvendes til at differentiere imellem iCC og metastatisk pancreas cancer. Profilen S100P-/pVHL+/MUC5AC-/CK17- ses i > 60 % af iCC og ingen metastatisk pancreas adenokarcinomer. Tab af pVHL kan sammen med positiv S100P og IMP3 anvendes til at diagnosticere malignitet i biopsier fra ekstrahepatiske galdeveje.	(72)
BAP1	Kan ses tabt ved CC	(94)

5B. Fluorescens in situ hybridisering (FISH)

Sensitivitet for påvisning af maligne celler ved cytologisk undersøgelse er lav. Supplerende undersøgelser kan overvejes f.eks. FISH til påvisning af polysomi og P16 deletion, som sammen med cytologi kan øge sensitiviteten til 89 % med bevarelse af en høj specificitet på 97 % (60).

6. Molekylærbiologiske undersøgelser

Der er nu godkendte behandlinger til patienter med FGFR-fusion (Pemigatinib) samt patienter med D-1/PD-L1-inhib). Desuden er der mange lovende forsøg der indikerer benefit ved biologisk behandling, men som endnu ikke er godkendt til standard behandling

Nedenstående er en oversigt over den molekylære patologi for de forskellige subtyper.

Small duct iCC

IDH1/2 mutationer ses hos 10-30% (66, 95).

FGFR2-fusioner ses hos 10-25% (95, 96).

BAP1 mutationer er også beskrevet i small duct iCC i nogle studier ligesom i nogle HCC (97, 98).

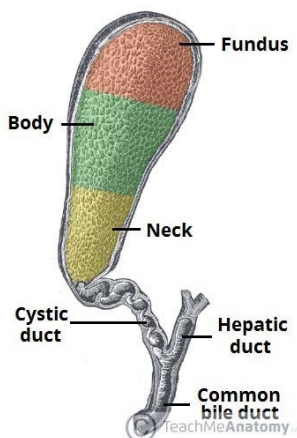
Large duct iCC og eCC

KRAS mutation ses hos 15-30% (96). TP53 mutation ses hos 10-40 % (96).

Derudover ses mutationer i meget mindre frekvens i gener som BRAF, BAP1, PIK3CA, GNAS, ARID1A, SMAD4, PTEN, MDM2, EGFR, ERBB/HER2 mm (96). pCC har og dCC har højere frekvens af KRAS mutationer end large duct iCC.

7. Galdeblæren

Galdeblærecancer (GBC) er oftest lokaliseret i fundus (60%) fulgt af corpus (30%) og halsregionen (10%) (99). Som ved de øvrige ekstrahepatiske galdegangscancere er inflammation og især sten en stor risikofaktor og led i den carcinogene sekvens inflammation, atrofi, metaplasi, dysplasi og invasion (100, 101)



Det drejer sig hyppigst om adenokarcinom med følgende vækstmønstre:

- Biliær type adenokarcinom
- Intestinal type adenokarcinom
- Mucinøst adenokarcinom
- Clear cell adenokarcinom
- Poorly cohesive adenokarcinom med eller uden signetringceller
- Adenosquamøst karcinom

Derudover ses planocellulært karcinom i meget sjældne tilfælde (50).

For forstadier, TNM-klassifikation, WHO-klassifikation og SNOMED kodning samt udskæring se disse afsnit ovenfor.

Mutationer:

TP53 genet – ses i over 50 % af GBC. Der udover ses mutationer i CDKN2A, CDKN2B, PIK3CA, ARID1A, CTNNB1 og ERBB2 amplifikation (41, 102-105). Endvidere er KRAS mutationer beskrevet (41, 106).

Mikrosatellitinstabilitet ved promoter methylering ses endvidere (105).

I skrivende stund er der ingen diagnostiske eller behandlingsmæssige krav til mutationsundersøgelser af GBC.

Patientværdier og –præferencer

Ej anført.

Rationale

Ej anført.

Bemærkninger og overvejelser

Ej anført.

Diagnose

- 9. IgG4 kolangiopati bør så vidt muligt udelukkes hos patienter mistænkt for CC (B)**
- 10. Et betydelig forhøjet serum CA 19-9 kan være et supplement til andre diagnostiske undersøgelser i tilfælde, hvor der ikke er tale om galdevejsobstruktion eller hvor denne er fuldstændig aflastet (B)**
- 11. På baggrund af den foreliggende viden kan serum CA-19-9 ikke anbefales som diagnostisk markør (D)**
- 12. Stigende CA-19-9 efter operation må rejse mistanke om recidiv (D)**

Litteratur og evidensgennemgang

Kliniske tegn

Perihilært og intrahepatisk CC præsenterer sig med tegn til biliær obstruktion (icterus, lys fæces, mørk urin og hudkløe) (1).

Cholangitis er sjælden så længe der ikke er instrumenteret i galdevejene. CC præsenterer sig ofte i fremskredent stadie, specielt ved tumores som kun obstruerer galdetræet på den ene side og dermed ikke forårsager icterus tidligt i forløbet. Disse patienter præsenterer sig med systemiske cancer manifestationer som almen utilpashed, træthed og vægttab (107, 108). Enkelte CC opdages tilfældigt i forbindelse med skanning for andre lidelser.

Galdeblærecancer opdages som tidligere nævnt ofte tilfældigt i forbindelse medolecystektomi for galdesten. Ikterus er ofte et meget sent symptom ved fremskreden sygdom, hvor man sjældent har mulighed for at tilbyde potentielt kurativt behandling.

Blodprøver

Ingen blodprøver er diagnostiske for CC eller GBC. Leverparametrene viser oftest et obstruktivt mønster. Aminotransferaserne er oftest normale, men kan være forhøjede ved langvarig obstruktion eller cholangitis. Langvarig obstruktion kan udmønte sig i et fald i de fedtopløselige vitaminer og forhøjelse i INR. Ved avanceret sygdom ses påvirkning af uspecifikke markører som albumin, CRP og hæmoglobin (107, 108).

Tumor markører

CA-19-9 er den bedst beskrevne biomarkør for CC, men CA-19-9 er ikke en tumor specifik markør (109). Serum CA 19-9 er forhøjet hos 53-92 % af patienter med cholangiocarcinom (109). Ved uforklaret biliær obstruktion har forhøjet serum CA-19-9 en sensitivitet for malignitet på 53 % (110). Serum CA-19-9 er significant højere ved CC end ved benigne leversygdomme og benigne galdevejsstrikturer (29, 110). Ved pancreas cancer har ASCO (American Association of Clinical Oncology) frarådet brugen af serum CA 19-9 som diagnostisk markør. Begrundelsen er at

5-10% af alle patienter med CC eller pancreas cancer ikke kan producere CA-19-9 (Lewis negativ phenotypes), og fordi serum CA-19-9 ofte er forhøjet ved galdevejsobstruktion forårsaget af både benigne og maligne tilstande (111, 112).

Forhøjet serum CA 19-9 kan rejse eller bestyrke mistanken om recidiv af cancer efter operation i situationer hvor kolestase er udelukket (112)

Både præ- og postoperativt serum CA19-9 niveau er relateret til overlevelse efter operation (110, 113). Men der er ingen evidens for at man kan bruge CA19-9 til at selekttere patienter til operation.

Alfa-fetoprotein (AFP) producerende CC er sjældne, og forhøjet AFP ses kun hos op til 6% af patienter med CC, men data er meget sparsomme (114)(114). Hos patienter med kombineret CC og HCC er der beskrevet et forhøjet AFP hos 21% af patienterne. Flere studier beskriver at op til 50% af patienter med kombineret HCC og CC er positive for hepatitis C. Hos patienter med hepatitis C er det velkendt, at inflammationen i sig selv medfører stigning i AFP, hvorfor man overordnet set må konkludere, at AFP ikke er anvendelig som tumormarkør hos CC patienter.

Immunoglobulin G4 (IgG4) kolangiopati

Immunoglobulin (Ig) G4 associeret kolangiopati, den biliære variant af en autoimmun inflammatorisk lidelse, hvor de afficerede organer indeholder lymfoplasmocytiske infiltrater med højt forekomst af IgG4 positive celler, kan fuldstændig imitere CC (115). I et review omfattende 53 tilfælde af denne tilstand, var størsteparten mænd (85 %), 74% debuterede med icterus, 92% var associeret med autoimmun pankreatitis, 74% havde forhøjet serum IgG4, og 88% havde IgG4 positive celler i børstebiopsier (115). 49% havde strikturer i distale choledochus og 51% i proximale ekstrahepatisk /intrahepatisk galdeveje.

Epidemiologiske data er sparsomme, da IgG4 relateret autoimmun sygdom først er beskrevet i 2003.

Efter vellykket steroidbehandling ved IgG 4 kolangiopati, er risikoen for recidiv efter behandlingsophør 53 %. Steroidbehandling normaliserede leverbiokemien hos 61 % og biliære stents kunne fjernes hos 17 ud af 18

patienter (115). IgG4 kolangiopati skal udelukkes ved mistænkt CC ved måling af IgG4 i serum og børstebiopsier.

Patientværdier og – præferencer

Ej anført.

Rationale

Ej anført.

Bemærkninger og overvejelser

Ej anført.

Billeddiagnostik

13. Patienter med mistænkt CC skal have foretaget:

- **2-faset CT (arterie- + venefase) af thorax og abdomen (B).**
- **Der suppleres med kombineret MR og MRCP ved hilært CC (B).**

14. Invasiv kolangiografi udføres med henblik på histologisk diagnose, tumorudbredning og/eller aflastning af galdevejene (B).

15. Kolangioskopi kan anvendes som supplement til ovenstående (C).

Litteratur og evidensgennemgang

Billeddiagnostik er den vigtigste modalitet ved diagnosen af CC og GBC. Der påvises enten tumordannelse i leveren eller hilær/distal galdegangsstriktur, med eller uden synlig tumor (56, 108, 116-126).

Differentialdiagnosen over for benigne strikturer er vanskelig. Vurdering af resektabilitet bør udføres før ERCP/stentanlæggelse.

CT

Multidetector CT (MDCT) i flere kontrastfaser har en betydelig højere sensitivitet end UL. Det intrahepatiske CC er typisk en tumor med inkomplet perifer arteriel opladning, som bliver iso- eller hypodens i venefase. Ofte ses opladning i centrum af tumor i sen fase (5-10 min efter kontrastinjektion). Pga. den fibrøse tumor ses kapsel-retraktion i op til 21 %. I relation til karrene ses encasement mere end trombose. Af og til ses dilatation og vægfortykkelse af perifere galdeveje eller intraduktal tumor (127, 128).

Ved hilære CC kan MDCT fastlægge den longitudinelle udbredning i galdevejene, og vurdere Bismuth type med en accuracy på 80 - 86 % (129-131). Nogle anbefaler supplerende CT-kolangiografi med kontrast-indgift via et PTC kateter, og den metode ser ud til at øge den diagnostiske sikkerhed (132, 133). En ny metaanalyse af resektabilitetsvurdering konkluderer, at litteraturen er sparsom og af moderat kvalitet, de fleste studier retrospektive. De fleste artikler omhandler CT og her findes sensitivitets og specificitets estimater på hhv. 89 %

og 92 % for portalvene-indvækst, 83 og 93 % for arterie-indvækst og 61 % og 88 % for lymfeknude-metastaser (131).

MR

Kontrastforstærket MRI er den optimale undersøgelse til diagnostik af CC (56, 123-128). I forhold til CT er der ud over strålehygiejniske fordele, en bedre fremstilling af galdevejene og tumorudbredningen i disse ved hjælp af MRCP. Ved MRCP alene findes en "accuracy" for tumorudbredning i galdevejene på 80–84 % (130, 134), ved kombineret anvendelse af MR-kontrast i en sen fase for at vurdere den periduktale tumor-opladning kan accuracy øges til 93 % (134). Desuden kan man samtidig påvise metastaser og hilær vaskulær tumorinvolvering (ved MR-angiografi).

Diffusionsvægtet MR kan måske øge sensitivitet og specificitet i diagnosen af ekstrahepatisk CC, således påviser et prospektivt studie sensitivitet, specificitet, positiv prediktiv værdi og negativ prediktiv værdi for diffusions MR på 94 %, 100 %, 100 % og 91 %, mens MRCP alene opnår 74 %, 71 %, 81 % og 62 % (135). Et nyere retrospektivt studie af perihilære strikturer finder dog ingen statistisk signifikant forskel mellem kontrast-MR/MRCP alene eller kombineret med diffusions-MR til karakterisering eller tumorudbredning i galdevejene, i begge tilfælde er accuracy for karakterisering af malign/benign striktur ca. 93% og for tumorudbredning ca. 83% (136). CT er bedre til at påvise fjernmetastaser end MRI, specielt lunge-og knoglemetastaser (116, 123).

FDG Positron emission tomografi (PET) og PET-CT

En nylig metaanalyse (137) af FDG-PET og PET-CT i studier omfattende i alt 2125 patienter med CC (inklusive galdeblærekancer og periampullær cancer) konkluderer, at metoden ikke bidrager yderligere til primær tumordiagnostik, sammenlignet med ultralyd, CT og MR, men bør anvendes ved staging, til påvisning af lymfeknudemetastaser og fjernmetastaser, hvis fundet af disse vil ændre den planlagte behandling. Herudover har metoden værdi ved mistanke om recidiv, som ikke kan påvises med almindelig anvendt billeddiagnostik.

Kolangiografi

Kolangiografi anvendes til at bedømme udbredningen af tumor i galdevejene og resektabilitet (1, 124). MRCP er non-invasiv uden de risici der er forbundet med Endoskopisk Retrograd Cholangiografi(ERC) og Perkutan Transhepatisk Cholangiografi (PTC), og man undgår desuden bestråling (123, 125). I et retrospektivt studie havde MRCP bedre sensitivitet (96 %), specificitet (85 %) og accuracy (91 %) end ERC (80 %, 75 % og 78 %) når der skulle skelnes mellem CC og benigne strikturer. ERC og PTC har den fordel at der kan tages prøver til cytologi og indsættes stents i forbindelse med undersøgelsen. Der er ikke substantiel evidens til fordel for hverken ERC eller PTC når det gælder udredning for CC. Selv om ERC som regel primært foretrækkes, er det vigtigt at der findes mulighed for PTC i det behandelende HPB center, såfremt ERC ikke er mulig.

Kolangioskopi

Pga. den ringe accuracy af nuværende diagnostiske teknikker, har der været en stigende interesse for kolangioskopi parallelt med fremskridt indenfor endoskopien (138). I et prospektivt multicenter studie var transpapillær kolangioskopi bedre til at skelne benigne fra maligne strukturer end ERCP alene, og faciliteret targeteret biopsi (139). Kolangioskopi ser ud til at være et nyttigt redskab i erfarne hænder, og yderligere data afventes.

Patientværdier og – præferencer

Ej anført.

Rationale

Ej anført.

Bemærkninger og overvejelser

Ej anført

Staging

- 16. Staging foretages primært ved billeddiagnostik og suppleres med FDG PET/CT, hvis tumor vurderes resektabel (B)**
- 17. Laparoskopi foretages i udvalgte tilfælde (C)**
- 18. Biopsier skal kun foretages efter resektabilitetsvurdering på MDT- konference (B)**

Litteratur og evidensgennemgang

CC staging baseres på TNM klassifikationssystemet.

Aktuelle 8. version indeholder separate staging-algoritmer for perihilar, distal og intrahepatisk CC som alle indeholder ændringer i forhold til 7. version. De sjældne kombinerede hepatocellulære og cholangiocarcinomer (blandede hepatocholangiocarcinomer) er blevet inkluderet i staging for intrahepatisk CC.

For distale CC er regional nodal (N) staging blevet udvidet i henhold til antallet af involverede lymfeknuder i stedet for blot deres tilstedeværelse eller fravær, og T-staging afhænger nu af dybden af tumorinvasion i galdegangsvæggen målt i millimeter (140).

For perihilar CC er N-staging blevet ændret baseret på antallet af involverede lymfeknuder i stedet for deres lokalisationen, og Bismuth-Corlette-type IV-tumorer er blevet fjernet fra T4-kategorien. Derudover er der ændringer i de prognostiske stadier (141).

For intrahepatiske tumorer er der ingen ændringer i N-stagingen, men T1-staging er blevet opdelt for at afspejle den prognostiske betydning af tumorstørrelse, og T2-staging er ændret for bedre at afspejle den ækvivalente prognostiske værdi af vaskulær invasion og tumor multifocalitet (142).

Skønt fjernspredning er sen og usædvanlig ved CC, så må man udføre en grundig staging, indebærende screening for metastatisk sygdom. CT er bedre til dette formål end MRI. Ved diagnosen har op til 50 % af patienter med CC lymfeknudemetastaser, og 10-20 % har karcinose. Den samlede gevinst af staging-laparoskopi er faldende på grund af den forbedrede billeddiagnostik (143). Laparoskopi kan anvendes i særlige tvivlstilfælde.

Metstatisk adenokarcinom, som imiterer CC, kan stamme fra adskillige organer, specielt pancreas, ventrikel, mammae, lunger og colon. CC er vanskelig at differentiere fra metastatisk adenokarcinom, specielt hvis biopsien er taget uden for galdetræet. Grundig klinisk vurdering og andre undersøgelser er nødvendige for at ekskludere anden primær tumor (1). Udredningsprogrammet kan variere, afhængigt af det individuelle tilfælde (144).

Patientværdier og – præferencer

Ej anført.

Rationale

Ej anført.

Bemærkninger og overvejelser

Ej anført.

Screening for CC ved PSC

19. Screening af PSC patienter skal udføres mhp. tidlig diagnostik af CC, så patienten kan tilbydes potentiel kurativ behandling i form af resektion, ablation, stereotaksi eller levertransplantation (C)

Litteratur og evidensgennemgang

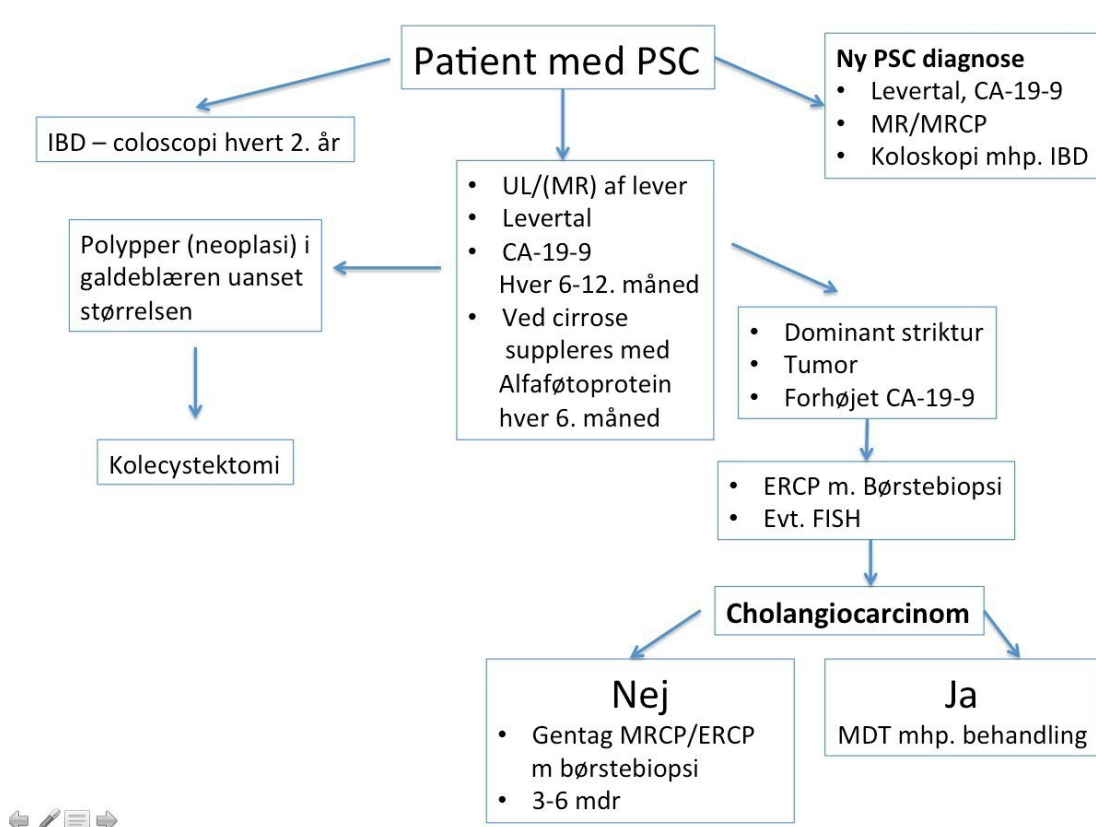
Der er ingen sikre studier der kan påvise en effekt af screening for CC ved PSC. Der er dog ingen tvivl om, at tidlig diagnostik er vigtig i forhold til at udvælge kandidater til kurativ behandling med kirurgi samt undgå unødigt levertransplantation (17, 145-148).

Patienter med PSC har øget risiko for andre gastrointestinale cancers, specielt kolorektal cancer (145, 146). Op mod 50 % af CC diagnosticeres inden for de første 2 år efter PSC diagnosen, herefter falder risikoen til ca. 1 % per år (146).

Fra seneste internationale guideline foreslås en algoritme for CC ved PSC (Fig. 1). Denne algoritme er uden sikker evidens, og baseret på ekspertudtalelser.

Screening omfatter rutine koloskopi for kolorektal cancer, specielt ved samtidig IBD (28).

Hos nydiagnosticerede PSC patienter foretages MR + MRCP. Desuden tages CA- 19-9 foruden levertal. Ved follow-up kontrolleres levertal og tumormarkører (CA-19-9, alfa-fetoprotein) hver 6. måned. Ved fund af dominant stenose eller mistanke om rumopfyldende proces foretages sædvanlig udredning for CC (28). I tilfælde af galdeblærepolypper > 8 mm bør patienten kolecystektomeres (28).



Patientværdier og – præferencer

Ej anført.

Rationale

Ej anført.

Bemærkninger og overvejelser

Ej anført.

Kirurgi

20. For perihilar CC er Bismuth klassifikationen en guide for den kirurgi der skal udføres. Målet er R-0 resektion (B)

- For type I: En block resektion af de ekstrahepatiske galdeveje og galdeblære, regional lymfadenektomi og Roux-en-Y hepaticojejunostomi. Type II, III og IV: som type I plus udvidet højre eller venstresidig /udvidet venstresidig hepatektomi inklusiv segment I (B)
- Intrahepatisk CC behandles med leverresektion (B)

- **Distal CC behandles med pancreato-duodenectomy (B)**
21. Ved lokal avanceret tumor anbefales downstaging/neoadjuvant kemoterapi i 2-3 måneder, med efterfølgende resektabilitetsvurdering på MDT konference baseret på kontrolskanning. Hvis den mistænkte tumor er potentielt resektabel efter neoadjuvant kemoterapi, og forsøg på biopsi kan ødelægge mulighederne for senere kurativ kirurgi, kan behandlingen undtagelsesvis gives uden histologisk verifikation (C)
 22. Biopsitagning mhp. den maligne diagnose må hos potentielt resektable/transplantable patienter kun for foregå endoluminalt via ERC/SPY eller PTC/SPY. Transperitoneal biopsi skal undgås pga. stor tumor-seeding risiko (C)
 23. Levertransplantation for intrahepatisk kolangiocarcinom og galdeblærecancer er kontraindiceret (C)
 24. Levertransplantation forudgået af neoadjuverende kemo-stråleterapi skal overvejes til patienter med tidlige stadier af ikke resektabel perihilært kolangiocarcinom (B)
 25. Levertransplantation forudgået af neoadjuverende kemo-stråleterapi skal overvejes til alle PSC patienter med tidlige stadier af perihilært kolangiocarcinom (B)
 26. Patienter med galdeblærecancer til og med T1a, behandles med simpelolecystektomi (B)
 27. Patienter med T1b og T2, skal behandles med udvidetolecystektomi (resektion af galdeblæreleje, samt rømning af lymfeknuder i ligamentum hepato-duodenale) (B)
 28. Patienter med lokalavanceret GBC, T3 og 4, kan i yderst selekterede tilfælde tilbydes kirurgisk behandling forudgået af neoadjuvant/downstaging onkologisk behandling (C)

Litteratur og evidensgennemgang

Kirurgisk behandling er den eneste potentielt kurative behandling for CC, men kun ca. 1/3 er resektable på diagnosetidspunktet (149-155). 5 års overlevelsen

efter resektion af intrahepatiske, perihilære og distale CC er henholdsvis 27-37%, 11-41% og 22-44% (150-154). Overlevelse afhænger af resektionsmargens status (R0, R1, R2), vaskulær invasion og lymfeknudemetastaser. R0 resektion og højt differentieret tumor er uafhængigt associeret med god overlevelse, hvorimod lymfeknude metastaser (ca. 50 %) er associeret med forringet langtidsoverlevelse (151-154).

Peritoneal karcinose, og fjernmetastaser (10-20% på diagnosetidspunktet) er kontraindikation til kirurgi. I en multivariant analyse korrelerer post-resektions prognosen bedst med klinisk stadie, og om der findes multiple tumorer (151).

Kirurgisk behandling af CC

Resektion indebærer i næsten alle tilfælde et stort indgreb med behov for både anæstesiologisk og kirurgisk HPB-ekspertise. Behandlingen skal af den grund udføres på et højvolumen HPB center. Valget af kirurgisk procedure afhænger af tumors lokalisation og udbredning. Intrahepatisk CC behandles med resektion af de involverede leversegmenter. Distal CC behandles som cancer i pancreashovedet og periaampulære cancer med pancreato-duodenektomi. Se DPCG's Nationale Guidelines for udredning og behandling af Pancreascancer (156).

Behandlingen af perihilært CC er specielt kompliceret

Stor leverresektion inklusiv resektion af ekstrahepatiske galdeveje er nødvendig, ofte kombineret med portalvene resektion og sjældnere arterie resektion (157). Konsekvent resektion af segment 1 er essentiel for prognose og langtidsoverlevelse.

Anvendelse af "no-touch" teknik og konsekvent resektion af portalvenebifurkatur ser ud til at forbedre prognosen yderligere (158). Operation af perihilært CC kræver grundig præoperativ staging af den lokale tumorudbredning i henhold til de klassifikationer der er beskrevet under anatomisk klassifikation. Ved forventet lille rest lever efter leverresektion (future liver remnant, FLR), er præoperativ portal embolisering nødvendig for at forhindre postoperativ leverinsufficiens. Et nyere alternativ til præoperativ portal embolisering ved lille FLR er ALLPS (Associating Liver Partition and Portal Vein Ligation for Staged Hepatectomy), som er en ny modalitet af en 2 stage procedure. Hvor denne metode har vist lovende resultater i behandlingen af kolorektale levermetastaser, så kan den ikke anbefales ved behandling af CC pga. høj perioperativ morbiditet og mortalitet (159). Svær kolestatisk icterus skal behandles præoperativt med intern-ekstern PTC stentning af FLR.

PTC og portal embolisering kan ofte foregå i samme seance (160-162).

Ved lokal avanceret tumor anbefales downstaging/neoadjuvant kemoterapi i 2-3 måneder, med efterfølgende resektabilitetsvurdering på MDT konference baseret på kontrolskanning.

Definition på lokal avanceret tumor:

Intrahepatisk CC (142):

- Tumor berører blodforsyningen (portalpediklen) til den del af leveren, som bliver tilbage efter radikal kirurgi
- Tumor berører det blodkar(levervene) som fører blodet fra den del af leveren, som bliver tilbage efter radikal kirurgi
- Resektable levermetastaser uden ekstrahepatiske levermetastaser
- Begrundet mistanke om lymfeknudemetastaser i porta hepatis, uden andre ekstrahepatiske metastaser

Perihilært CC

- Tumor infiltrerer arterien til den del af leveren, som bliver tilbage efter radikal kirurgi

- Tumor infiltrerer v. portaes hovedstamme
- Begrundet mistanke om lymfeknudemetastaser i porta hepatitis, uden andre ekstrahepatiske metastaser

Det er ofte meget vanskeligt at opnå en histologisk verificering af perihilært kolangiocarcinom, da det sjældent er en "bulky" tumor, men med fladeformet udbredning submukøst under galdegangsepitetet. Hvis den mistænkte tumor er potentielt resektabel efter neoadjuvant kemoterapi, kan man undtagelsesvis give patienten denne behandling uden en histologisk verifikation.

Biopsitagning mhp. den maligne diagnose må hos potentielt resektable/transplantable patienter kun for foregå endoluminalt via ERC/SPY eller PTC/SPY. Transperitoneal biopsi skal undgås pga. stor tumor-seeding risiko.

Levertransplantation

Overlevelsen for patienter, der gennemgår levertransplantation for malignitet, bør svare til den der ses hos patienter med kronisk leversygdom uden cancer.

Levertransplantation (LTX) for kolangiocarcinom har indtil for nylig været kontraindiceret eller kun udført i protokoleret regi pga. ringe overlevelse. Dette gælder fortsat for galdeblærecancer og intrahepatisk kolangiocarcinom.

Ved ikke resektabelt perihilært kolangiocarcinom (pCC) medfører LTX derimod langtidsoverlevelse hos stærkt selekterede patienter (tidlige tumorstadier), forudsat at der er givet neoadjuverende kemo-strålebehandling. PSC-patienter ser ud til at have de mest gunstige resultater.

I et nyligt publiceret review, dækkende de 10 største serier af patienter som fik foretaget LTX for pCC, var 1-, 3- og 5-årige overlevelsen 82,8 %, 65,5 % og 65,1 % efter LTX forudgået af neoadjuverende kemo-stråleterapi versus 71,2 %, 48,0 % og 31,6 % efter LTX uden forbehandling. 5 års overlevelsen efter radikal resektion for pCC ligger til sammenligning i de fleste nyere arbejder mellem 35 og 45%

Recidivraten efter 3 år var 24,1 % hvis der var givet neoadjuverende kemo-stråleterapi versus 51,7 % uden forbehandling. Grundig stadieinddeling før LTX og undvigelse af transperitoneal biopsi af primærtumor er afgørende for at reducere risikoen for tilbagefald efter LTX. (163-169).

Kirurgisk behandling af GBC

Tumor er ikke resektabel ved følgende:

- Levermetastaser
- Carcinose
- Malign ascites.
- Metastaser til paraaortiske, pericavale, og lymfeknuder ved afgang af a. Mesenterica superior og Truncus Celiacus.
- Ekstensiv tumorinvolvering af hepatoduodenale ligament med indvækst i v. Portaes hovedstamme eller a. Hepatica propria

Galdeblærecancer, der er begrænset til væggen i galdeblæren (Stadium 0, I eller II; Tis, T1 eller T2 er potentielt resektable med kurativ intent). For patienter med kræft i galdeblæren, der strækker sig ud over

slimhinden (dvs.> T1a), er der god evidens for at man når bedre resultater med mere radikal kirurgi (170-181). Alle tilgængelige studier er dog retrospektive.

T1a

Simpelolecystektomi anses for at være tilstrækkelig for patienter med tumorer, der er begrænset til lamina propria (T1a). Helbredelsesraten efter simpelolecystektomi varierer fra 73 til 100 procent (8, 182-186).

T1b

Patienter med T1b-sygdom har fordel af et mere aggressivt approach eftersom T1b-tumorer har højere forekomst af lymfeknude-metastaser sammenlignet med T1a-tumorer (15 mod 2,5 procent) (172, 173, 182, 183, 185, 187). I nogle studier er der påvist median overlevelses gevinst på 3 år ved udvidetolecystektomi sammenlignet med simpelolecystektomi for T1b (henholdsvis 9,85 versus 6,42 år) (188). Således skal udvidetolecystektomi (olecystektomi inklusive resektion af galdeblærelejet) udføres på patienter i god performance med T1b.

T2

Udvidetolecystektomi bør ligeledes udføres hos patienter med T2-tumor (189, 190). T2-tumorer invaderer det perimuskulære bindevæv uden involvering af serosa.

Vigtigheden at dette indgreb understøttes af at der blev fundet en restsygdom hos 57 procent af patienter som efter et tilfældigt fund af T2 GBC vedolecystektomi, fik foretaget udvidet indgreb. Der var lymfeknudemetastaser hos 31 procent, og leveren var involveret hos 10 procent (191). Lymfeknudemetastaser ses hos op til 62 procent af patienterne med T2-sygdom (192).

T3 og T4 lokalt avanceret sygdomme

Tidligere har man været tilbageholdende med at operere med patienter med lokalt avanceret (T3 / 4) galdeblærecancer på grund af en generel dårlig prognose. Tidligere publikationer meddeler dårlig overlevelse på trods af udvidet resektion(193) (190), medens nyere arbejder anbefaler intenderet radikal kirurgi hos selekterede patienter med T3 og endda T4-sygdom. Flere retrospektive studier, rapporterer langtidsoverlevelse hos 15 til 63 procent (T3) og 7 til 25 procent (T4) af patienterne (170, 172, 173, 182, 194-200).

Flere går ind for endnu mere omfattende resektion, der involverer hepatektomi, pancreaticoduodenektomi, kolektomi og nefrektomi for patienter med T3/T4 potentielt resektibel sygdom. En median overlevelsestid på 17 måneder med perioperativ mortalitet på 2 procent er rapporteret (113).

Patientværdier og –præferencer

Ej anført.

Rationale

Ej anført.

Bemærkninger og overvejelser

Ej anført.

Biliær dekompression og stents

- 29. Der er ikke holdepunkter for rutinemæssig aflastning af galdeveje under resektabilitetsvurdering og forud for operation. I tilfælde af malnutrition, kolangitis, eller forud for store leverresektioner, bør obstruerede galdeveje dog være sufficient aflastede, om nødvendigt med PTC (B)**

Litteratur og evidensgennemgang

Stenting før kirurgi

Præoperativ biliær drænage er kontroversiel. Stenting har været associeret med kolonisering af bakterier og svampe i galdevejene med større risiko for postoperativ sepsis, sårinfektion, længere hospitalsophold og øgede omkostninger (201-208). En metaanalyse analyser 4 studier (n=235) med præoperativ PTC aflastning versus direkte kirurgi og 1 studie(n=85) med præoperativ endoskopisk stenting versus direkte kirurgi (209). Analysen kunne ikke påvise nogen signifikant forskel i mortalitet, morbiditet og komplikationer når man anvendte præoperativ stenting frem for direkte kirurgi. Kun et af studierne kunne påvise forlænget hospitalsophold og øgede omkostning efter anvendelse af biliærstenting. Styrken af evidens blev dog bedømt som lav pga dårligt design af de medtagne undersøgelser (209). Et randomiseret multicenterstudie som studerede præoperativ stenting ved pancreascancer med galdevejsobstruktion versus direkte kirurgi inkluderede 206 patienter. 106 blev randomiseret til stenting(primært ERC) og operation 4-6 uger senere og 96 til direkte kirurgi inden for 1 uge (210). Hyppigheden af alvorlige komplikationer var 39% i den tidlige kirurgi gruppe versus 74% i stentningsgruppen (RR i den tidlige kirurgigruppe 0,54, P<0,001). Mortalitet og længden af sygehusophold var ikke forskellig i de 2 grupper (210). På baggrund af den foreliggende evidens kan rutinemæssig aflastning af galdevejene ikke anbefales. Kolestatiske patienter som er malnutrierede, har purulent kolangitis, eller skal have foretaget stor leverresektion, bør dog have sine galdeveje aflastet præoperativt (211). Yderligere undersøgelser der belyser denne problematik efterlyses.

Kirurgisk resektion med palliativ intention er kontroversiel. Biliær obstruktion forbindelse med ikke resektabel tumor kan behandles med biliær stenting istedet for kirurgisk bypass. Vellykket biliær stenting forlænger overlevelsen hos disse patienter. Kirurgisk bypass er ikke mere effektiv end stenting. Tæt samarbejde mellem kirurger, onkologer og palliative teams omkring disse patienter er vigtig.

Patientværdier og – præferencer

Ej anført.

Rationale

Ej anført.

Bemærkninger og overvejelser

Ej anført.

Pallierende aflastning af galdevejene

30. Plastik-stentning anbefales så længe diagnose og/eller resektabilitet er uafklaret (B)
31. Kirurgisk bypass skal overvejes hos patienter med forventet lang overlevelse, hvis stentning gentagne gange har fejlet (B)
32. Endoskopisk drænage skal udføres på højvolumen-centre med erfarne endoskopører og multidisciplinære teams (C)
33. PTC anbefales frem for ERC ved Bismuth > II tumorer (B)
34. Ved SEMS-stentning af ikke-resektabelt hilært CC anvendes udelukkende uncovered stents (C)
35. Den hepatobiliære anatomi bør kortlægges med MR førend forsøg på aflastning (B).
36. Det skal tilstræbes at drænere >50% af levervolumen (B)
37. Alle kontrastfremstillede galdeveje oven for tumor skal dræneres i samme procedure (B)
38. Bilateral drænage med SEMS kan udføres med side-by-side eller stent-i-stent metoder (B)
39. Antibiotika skal opstartes ved forventet eller erkendt inkomplet drænage (B)
40. SEMS anbefales hos patienter med forventet restlevetid > 3-4 måneder eller ved inficerede galdeveje, uanset rute (ERC/PTC) (B)
41. Hvis en initialt anlagt plastikstent bliver tilstoppet i en ikke-resektabel patient, bør stenten udskiftes med en SEMS, hvis den forventede overlevelse er > 3-4 måneder (B)
42. EUS-BD er en eksperimentel alternativ teknik, når ERC eller PTC mislykkes eller ikke er mulig (C)

Litteratur og evidensgennemgang

De fleste patienter med CC har ikke-resektabel sygdom. Mange lider under følgerne til obstruktiv ikterus, herunder madlede, kløe, kolangitis, leversvigt, nyresvigt og koagulopati. Aflastning kan ske med en

– eller en kombination – af tre veletablerede metoder: endoskopisk retrograd stentning ("ERC"), perkutan transhepatisk drænage ("PTC") eller kirurgisk bypass (212). EUS-vejledte procedurer synes lovende som supplement til de etablerede teknikker (213).

ERC/perkutan aflastning versus kirurgisk bypass

Kirurgisk aflastning er mere invasiv, dyrere og ikke bedre end ERC/perkutan aflastning hvad angår procedure-relateret mortalitet og overlevelse, og spiller derfor kun en begrænset rolle ved aflastning af perihilært CC (212, 214, 215). Kirurgisk bypass kan overvejes ved intenderet kurativt udført laparotomi med fund af non-resektabel tumor eller ved svigt af endoskopisk/perkutan aflastning hos patienter med forventet god livshorisont (210, 212). Hepatico-jejunostomi eller segment III bypass er de foretrukne procedurer (216).

ERC versus perkutan aflastning

Der foreligger kun få studier og ingen RCTs til at belyse problemstillingen (212). Valget mellem endoskopisk eller perkutan aflastning beror til dels på den til rådighed stående lokale ekspertise. Endoskopisk aflastning af maligne hilære strikturer regnes for en vanskelig procedure, som oftere mislykkes på lav-volumen end på høj-volumen enheder, og anbefales af mange kun udført af ekspert-endoskopører. Forsøg på endoskopisk aflastning må kun ske under forudsætning af mulighed for umiddelbar perkutan adgang, fordi mislykket initial drænage-procedure er associeret med høj forekomst af infektiøse komplikationer og kortere overlevelse (212, 217, 218). Perkutan aflastning er specielt god til at aflaste høje ekstrahepatiske og intrahepatiske strikturer (217), og synes associeret med bedre drænage og færre infektiøse komplikationer ved Bismuth type ≥ 2 tumorer. Et retrospektivt koreansk studie sammenlignede PTC-vejledt versus ERC-vejledt SEMS til aflastning af Bismuth type III og IV tumorer. Succesfuld aflastning var betydeligt hyppigere i PTC-gruppen end i ERC-gruppen (93% versus 77%, $p=0,049$). Procedure relaterede komplikationer, median overlevelse og stent patency var ens i de to grupper (219). Dog kritiseres dette og to yderligere studier for manglende detaljeringsgrad, og lider alle under mangelfuld drænage af kontrastfremstillede galdegange (212, 220-222). ERC-aflastning foretrækkes af mange til mindre avancerede (Bismuth type 1 og 2) tumorer pga. hastighed og den mindre invasive karakter (212, 223).

Metalstents (SEMS) versus plastikstents

Både plastikstents og SEMS anvendes til biliær drænage. Ved ERC- og PTC-vejledt SEMS-stentning af hilært CC anvendes udelukkende uncovered SEMS mhp. at sikre drænage af sidegrene (212, 217). Plastikstents har mindre diameter (10-12 Fr) og okkluderer hurtigere end SEMS (median i løbet af 1,4 – 3 måneder) (222). SEMS har en større diameter (8-10 mm) med længere patency op til 6-10 måneder, men er væsentligt dyrere end plastikstents (224). Så længe der ikke er truffet beslutning om kurativ/palliativ behandling og ved palliation med forventet overlevelse $< 3-4$ måneder anvendes primært plastikstents. Ved palliation med forventet overlevelse $> 3-4$ måneder eller i tilfælde af kolangitis anvendes SEMS, uanset rute (ERC/PTC) (212, 217, 223).

Et amerikansk retrospektivt studie på non-resektable hilære CC fandt SEMS mere kost-effektive end plastikstents, og fandt, at patienter aflastet med plastikstents havde behov for signifikant flere endoskopiske procedurer end patienter aflastet med SEMS (mean 4.60 procedurer vs. 1.53 procedurer ($P < 0.05$)) (225).

SEMS's bedre kost-effektivitet er mest udtalt, hvis forventet overlevelse er > 4-6 måneder (210). SEMS er associeret med højere succesrate, færre komplikationer og bedre overlevelse (226, 227).

Ulemperne ved uncovered SEMS er, at de er svære at fjerne og kan vanskeliggøre eventuel senere kirurgi i området. SEMS må ikke indsættes uden accept fra det multidisciplinære HPB team. Tumørvækst gennem gitteret ind i lumen af stenten kan endvidere føre til okklusion af stenten og purulent kolangitis. Denne

komplikation kan ofte behandles med oprensning for debris og/eller anlæggelse af en plastikstent eller SEMS op gennem den gamle stent (217).

Bilateral/multisegmental stentning versus unilateral stentning

Traditionelt har målet med palliativ drænage, ved fravær af kolangitis, været at aflaste 25% af levervolumen (228). Dog har et nyere studie af Vienne et al. vist, at drænage af mere end 50% af levervolumen er associeret med lavere bilirubin-niveau, mindre forekomst af tidlig kolangitis og bedre overlevelse (201). Højre leverlap, venstre leverlap og lobus caudatus udgør hhv. 55-60%, 30-35% og ca. 10% af det samlede levervolumen. Ved Bismuth type I tumorer er én stent tilstrækkelig til at drænere begge sider af leveren (211), hvorimod drænage af > 50% af levervolumen ved Bismuth II-IV tumorer ofte vil kræve flere stents (bilaterale/multisegmentale) (201). Intubation af atrofiske leversegmenter er ineffektivt, øger risikoen for kolangitis og skal undgås (201). At efterlade kontrastfremstillede galdeveje udrænerede er associeret med en meget høj risiko for kolangitis (32%), høj 30-dages mortalitet (30%) og kort overlevelse (45 dage) (203), hvorfor drænage af alle kontrastfremstillede galdegange er påkrævet under samme procedure (217). Antibiotika skal administreres indtil sufficient drænage er opnået (19). Brug af MR eller CT som "road map" til at udvælge galdeveje som mål for kontrastfremstilling og drænage er associeret med en meget lav risiko for post-procedure kolangitis (0-6%) (229-231). Post-stent kolangitis kan forebygges ved at begrænse indsprøjtning af kontrastmiddel. Kontrastfri kanylering anvendtes i et indisk studie med 18 patienter til unilateral endoskopisk aflastning af Bismuth type II tumorer. Sufficient drænage opnåedes hos alle, uden kolangit-tilfælde eller 30-dages mortalitet (230). Bilateral/multisegmental stentning er således ikke altid nødvendig, men afhænger af strikturernes udbredning og leverens tilstand i de forskellige segmenter.

EUS-vejledt biliær drænage

EUS-vejledt biliær drænage (EUS-BD) er blevet introduceret som et alternativ til PTC, når ERC mislykkes (212, 231-233). Beskrevne EUS-BD-teknikker kan inddeles i 3 grupper: 1) EUS-guided transluminal biliær drænage inkluderende choledochoduodenostomi og hepatocogastrostomi, 2) EUS rendezvous-teknik og 3) EUS antegrad teknik (233). EUS-BD kræver stor erfaring i EUS- og ERCP-procedurer. I ekspert-endoskopørers hænder kan opnås meget høje tekniske succesrater, om end med komplikationsrater op til 50% (233). Prospektive randomiserede studier mangler mhp. at afklare EUS-BD's roller overfor – eller som supplement til – etablerede teknikker (212, 233).

Patientværdier og – præferencer

Ej anført.

Rationale

Ej anført.

Bemærkninger og overvejelser

Ej anført.

Adjuverende onkologisk behandling

43. Adjuverende behandling med capecitabin i 6 mdr anbefales til alle patienter fraset galdeblærecancer stadium pT1a pN0 M0, hvor der efter R0-resektion alene anbefales observation (B)

Litteratur og evidensgennemgang

Der foreligger tre publicerede, randomiserede undersøgelser, som har undersøgt effekten af adjuverende kemoterapi ved galdevejscancer. BILCAP-studiet inkluderede 447 patienter med reseceret cholangiocarcinom eller galdeblærecancer, både N+ og N0. Patienterne blev randomiseret til behandling med capecitabin eller observation. I intention to treat-analysen var den mediane overlevelse 51 mdr. i capecitabin-gruppen mod 36 mdr. i observationsgruppen, HR 0,8 (CI 0,6-1,04, p=0.097). I en planlagt sensitivitsanalyse med justering for lymfeknudestatus, malignitetsgrad og køn var HR 0,71 (CI 0,55-0,92, p<0,01). Adjuverende behandling med capecitabin blev på grundlag af disse resultater anbefalet indført som standard (234).

De to andre studier var negative. I PRODIGE12-studiet blev gemcitabin og oxaliplatin undersøgt overfor kontrol, mens BCAT-studiet undersøgte gemcitabin overfor kontrol. Studierne viste ingen effekt på recidivfri overlevelse eller median overlevelse. Det franske PRODIGE12-studium undersøgte 196 patienter og fandt ingen significant forskel på recidivfri overlevelse med hazard ratio (HR) på 0.83 (95% CI: 0.58-1.19, p = 0.31) (235).

I BCAT studiet undersøgte man 225 japanske patienter og viste ingen forskel i overlevelsen med HR 1.01 (CI 0,70-1,45, p=0,964) og en HR på 0,93 for recidivfri overlevelse (CI 0,66-1,32, p=0,693) (236).

Yderligere to studier af adjuverende kemoterapi med randomisering af patienter til hhv. capecitabine overfor cisplatin og gemcitabin (ACTICCA-1) og til S-1 versus observation (ASCOT) er iværksat (Clinicaltrials.gov NCT02170090 og UMIN000011688) (237).

Der er ingen større randomiserede undersøgelser af effekten af postoperativ strålebehandling eller stråle-kemoterapi. Observationelle studier tyder på, at strålebehandling kan nedsætte risiko for lokoregionalt recidiv og øge korttidsoverlevelsen, mens effekt på langtidsoverlevelse ikke er dokumenteret. Effekten af stråleterapi eller kemo-stråleterapi er tilsyneladende størst efter R1-resektion (136) og mindre overbevisende efter R0-resektion (137). Et Fase II studie (SWOG-S0809) undersøgte postoperativ kemoterapi efterfulgt af kemostrålebehandling hos 79 patienter med ekstrahepatisk cholangiocarcinom eller galdeblærekraft. Alle patienter blev bedømt til at have høj risiko for recidiv defineret som T2-4, positive lymfeknuder eller positiv resektionsmargin. Behandlingen blev generelt tålt godt og 86 % fuldførte den planlagte behandling. 2 års overlevelsen var 65 % og medianoverlevelsen 35 mdr. (237).

Prospektive randomiserede studier foreligger endnu ikke. I et mindre studium blev 50 patienter randomiseret til adjuverende ekstern strålebehandling +/- intraluminal brachyterapi versus observation. Undersøgelsen viste samme mediane overlevelse i de to grupper. I en metaanalyse af 10 kohorte-studier fandt man at patienter, som blev allokeret til adjuverende radioterapi med eller uden kemoterapi for ekstrahepatisk

cholangiocarcinom, havde øget overall survival (HR = 0,62) (133). Retrospektive opgørelser tyder yderligere på en gavnlig effekt af fortsat kemoterapi efter radiokemoterapi. Intrahepatisk CC og galdeblærecancer har større tendens til fjernrecidiv end ekstrahepatisk CC (138). Det kan i alle disse opgørelser ikke udelukkes, at selektionsbias bidrager til en overestimering af behandlingseffekt.

Patientværdier og – præferencer

Ej anført.

Rationale

Ej anført.

Bemærkninger og overvejelser

Ej anført.

Behandling af ikke-resektabel galdevejscancer

44. **Gemcitabin og cisplatin anbefales som første linje behandling af patienter i god almen tilstand (PS 0-1) (A)**
45. **Obstruerede galdeveje hos ikteriske patienter skal være aflastede før kemoterapi (C)**
46. **Patienter som er i PS 0-1 ved første fremmøde i onk amb. skal have fortaget genomisk tumorprofilering mhp. på mulighed for biologisk målrettet behandling i 2. linje (C)**
47. **Patienter med svigt af første linje behandling og i fortsat god almen tilstand, skal i 2. linje tilbydes: Pemigatinib ved FGFR-fusion, PD-1/PD-L1-inhib ved MSI, øvrige FOLFOX (B)**
48. **Operable patienter med lokalt avanceret sygdom og som har fået neoadjuvant kemoterapi skal evalueres ved MDT mhp. operation, såfremt tumor ikke progredierer (C)**

Litteratur og evidensgennemgang

Kemoterapi

Der er gennemført mange fase II-undersøgelser med det formål at beskrive effekten af kemoterapi hos patienter med galdevejscancer. Studierne er generelt små og inkluderer typisk patienter med cancer i både galdeveje og galdeblære.

Som enkelstofbehandling er 5-fluorouracil og gemcitabin de bedst undersøgte. Begge stoffer er veltolererede, men responsraterne er beskedne og effekt på overlevelsen er ikke dokumenteret (238-241). Fase II-undersøgelser af 2- og 3-stofsbehandlinger har vist responsrater på 20-30 % og har omfattet bl.a. 5-fluorouracil og analoger, platiner, taxaner og gemcitabin. Resultaterne fra en metaanalyse af 104 studier med patienter med avanceret cholangiocarcinom viste, at den subgruppe som fik gemcitabin og et platinstof klarede sig bedst (242). Kombinationen cisplatin, gemcitabin og nab-paclitaxel undersøges aktuelt i fase III (clinicaltrials.gov NCT03768414).

Den vigtigste undersøgelse med kemoterapi er et stort fase III-forsøg, som blev gennemført i England. I alt indgik 410 patienter, som blev randomiseret til enten gemcitabin, eller kombinationsbehandling med gemcitabin og cisplatin. De fleste patienter havde cholangiocarcinom (59 %), mens 36 % havde galdeblærecancer og 5 % periampullære tumorer. Det primære endemål var forlænget medianoverlevelse, som var signifikant bedre i gemcitabin + cisplatin-gruppen; 11,7 mdr. mod 8,1 mdr. i gruppen, der fik monoterapi (hazard ratio: 0,64; $p < 0,001$). Responsraten ved kombinationskemoterapi var 26 %, og median progressionsfri overlevelse blev øget fra 5 mdr. til 8 mdr (243). Kombinationen af cisplatin og gemcitabin satte herved ny standard for behandling af galdevejscancer. Disse resultater blev støttet af et mindre, randomiseret fase II-studium fra Japan med tilsvarende kemoterapi, hvor progressionsfri overlevelse og medianoverlevelse var henholdsvis 5,8 mdr. vs. 3,7 mdr. og 11,2 mdr. vs. 7,7 mdr. (244). For nylig har et Japansk fase III-studie vist, at behandling med gemcitabin og S1 er ligeværdig med gemcitabin og cisplatin hos japanske patienter (245).

Et sydkoreansk randomiseret studium viste ligeværdig effekt af gemcitabin + oxaliplatin versus capecitabin + oxaliplatin (246).

Der foreligger kun et publiceret 2.-linje, fase III-undersøgelse af kemoterapi. I ABC-006-studiet (235) blev 162 patienter i performance status 0-1 randomiseret til enten FOLFOX + bedste understøttende behandling versus bedste understøttende behandling alene ved progression efter behandling med gemcitabin + cisplatin. 44 % af patienterne havde intrahepatisk cholangiocarcinom. Kemoterapi medførte en signifikant overlevelsesgevinst (HR 0,69 (CI0,50-0,97), $P=0,031$). Effekten på den mediane overlevelse var dog beskedne 0,9 måneder. (247).

På ASCO 2021 blev der præsenteret et sydkoreansk fase 2 studie med NAL-irinotecan + 5-FU/LV over for 5-FU/LV som 2. linje behandling. 174 pt var inkluderet og mOS blev signifikant forbedret fra 5,5 måneder med 5-FU/LV til 8,6 måneder med NAL-irinotecan + 5-FU/LV. Studiet blev dog kritiseret for kun at omfatte et enkelt center i Sydkorea og man anbefalede det blev eftervist i Europa/USA. Data er endnu ikke publiceret.

I almindelig klinisk praksis skal der før kemoterapi sikres aflastning af galdevejene ved malign stenose for at forebygge kolangitis og andre komplikationer. Der tilstræbes bilirubin-værdier under 50 mikromol/l før behandling.

Biologisk targeteret behandling

Biologisk targeteret behandling af galdevejscancer i populationer, som ikke er selekterede sv.t. prædiktive markører, har ikke kunnet demonstrere overlevelsesgevinst. Dette gælder både antistoffer mod epidermal

growth factor receptor (EGFR) (cetuximab og panitumumab) (248, 249) og mod vascular endothelial growth factor (VEGF) (bevacizumab), samt EGFR-tyrosinkinasehæmning med erlotinib og (250) MEK1/2-hæmning med selumetinib (251).

Biologisk targeteret behandling på basis af specifikke prædiktive genændringer er teoretisk mulig hos mange patienter med galdevejscancer, herunder hos op til 70 % af patienter med intrahepatisk CC (252).

Pemigatinib er blevet godkendt i Danmark til brug ved patienter der har en FGFR-fusion/rearrangement. Dette på baggrund af et studie med 116 patienter med en FGFR-fusion hvor de opnåede en estimeret mOS på 21 måneder som 2. linje behandling (253). Opfølgende data 1 år senere præsenteret på ASCO 21 viste dog at mOS faldt til 17,5 måneder. Pemigatinib bliver nu undersøgt i et cross-over fase III studie som 1- linje behandling til patienter med FGFR-fusion hvor der randomiseres mellem standard behandling med cisplatin + gemcitabin over for pemigatinib. Resultater ventes i 2025.

Mikrosatellitinstabilitet (MSI)/pMMR, forekommer hos 5-10 % af CC. Sådanne patienter har været inkluderet i et fase II forsøg med pembrolizumab på tværs af flere non-colorectale diagnoser. Hos de 22 inkluderede patienter med CC var ORR 40,9 %, heraf 2 patienter med CR, og mOS var 24,3 mdr. (254).

Mikrosatellitinstabilitet (MSI)/pMMR, forekommer hos 5-10 % af CC. Sådanne patienter har været inkluderet i et fase II forsøg med pembrolizumab på tværs af flere non-colorectale diagnoser. Hos de 22 inkluderede patienter med CC var ORR 40,9 %, heraf 2 patienter med CR, og mOS var 24,3 mdr. (254).

Der er iværksat flere studier med checkpoint-inhibitorer, men der er ingen endelige rapporter (255, 256). Preliminære data for behandling med pembrolizumab viste responsrate på 17,4% hos 24 patienter med galdevejscancer og positiv PD-L1 ekspression (255, 256).

Behandling med nivolumab i et fase II-studium med 54 inkluderede patienter medførte en responsrate på 10 % (5 % ved centralt review), en median progressionsfri overlevelse på 3,7 mdr. og en median overlevelse på 14,2 mdr. I subgruppen med kendt PD-L1-status havde de 18 patienter med tumorer, positive for PD-L1, signifikant længere progressionsfri overlevelse sammenlignet med de 24 patienter med tumorer, som var negative for PD-L1 (10,4 mdr. versus 2,3 mdr., $P < 0.001$) (257).

I Danmark er der enighed om at der som minimum skal testes for FGFR-fusion/rearrangement samt for MSI hos patienter med intrahepatisk cholangiocarcinom og i en god almentilstand (PS 0-1). Patienterne skal testes ved opstart af kemoterapi så resultat foreligger inden 2. linje behandling.

ESMO Precision Medicine Working Group anbefaler at overveje anvendelse af multigen tumor NGS ved cholangiocarcinom mhp. at undersøge for varianter, som kan behandles målrettet med stærk evidens for effekt (ESCAT level I), mens større paneler alene anbefales anvendt, såfremt der er etableret en omkostningsstrategi og et nationalt/ regionalt program, som sanktionerer og kvalificerer "off label" anvendelse af molekylært målrettet medicin (258).

Da der nu i Danmark er etableret tilbud om multigen NGS eller genomisk sekventeringsanalyse på alle onkologiske centre, som behandler patienter med cholangiocarcinom, med tilknyttet nationalt tumor board, som vurderer de genomiske fund, tilhørende behandlingsforslag og relevante behandlingsprotokoller, samt en national protokol (Protarget protokollen) med mulighed for "off label" anvendelse af målrettet medicin, anbefales det at inkludere egnede patienter i disse programmer.

Targeterede behandlinger af højt selekterede patienter med specifikke genændringer eller andre prædiktive faktorer har medført høje responsrater i visse fase I/II basket- eller umbrella-forsøg (259-261) med kohorter, som har omfattet patienter med galdevejscancer (250, 255, 262, 263). De mest undersøgte gener er FGFR og IDH hvor behandling mod FGFR2- genforandringer allerede er godkendt (264). IDH1-mutation forekommer hos ca. 15 % af patienter med CC. IDH1-hæmmeren ivosidenib blev undersøgt i et fase I studium, som inkludererede 65 patienter med CC. ORR var kun 5 %, men mOS var 13,8 mdr. og PFS ved 12 mdr. var 21,8 %. I et efterfølgende fase III-studie med 2:1 randomisering af 185 patienter med CC og IDH1-mutation, behandlet med mindst 1 linje kemoterapi, medførte behandling med ivosidenib vs. placebo en forbedret mPFS på 2,7 mdr. vs. 1,4 mdr. ($p < 0.001$), PFS ved 6 måneder var 32 % vs. 0 %, ORR var 2,4 % vs. 0 %, DCR var 50,8 % vs. 27,9 %, mens overlevelsesforskellen på 10,8 mdr. vs. 9,7 mdr. var insignifikant (265). HER2/ERBB2-forandringer ses hos 6-8 % af patienter med CC og klinisk respons er beskrevet i studier af HER2-rettet behandling ved aktiverende mutation i ERBB (266) eller ved HER2/neu amplifikation (267). Flere fase I/II-studier med HER2-rettet behandling er igang. ROS-mutationer forekommer ligeledes og kan behandles med ROS/ALK-inhibitorer, ligesom påvisning af somatiske eller germline-defekter i DNA repair-gener kan have terapeutiske implikationer (268). NTRK synes ikke at være udtrykt i kaukasiske patienter med CC (269).

Patientværdier og – præferencer

Ej anført.

Rationale

Ej anført.

Bemærkninger og overvejelser

Ej anført.

Stereotaktisk strålebehandling (SBRT)

49. Stereotaktisk strålebehandling kan anvendes til patienter som er inoperable eller har teknisk ikke-resektable solitære tumorer på op til 5 cm i største diameter forudsat mere end 1 cm's afstand til duodenum, ventrikel eller tarm (C)

Litteratur og evidensgennemgang

Ved stereotaktisk strålebehandling (SBRT) gives stråling med høj præcision og smal margin mod et target, der er defineret ved CT-, MR-skanning og/eller ERCP. Behandlingen gives med stor dosis per fraktion og oftest med 3-10 fraktioner. Ekstrahepatisk CC er ofte lokaliseret tæt på duodenum eller ventrikel, og SBRT af disse tumorer medfører en relativt stor risiko for udvikling af strålebetinget gastritis eller duodenitis (270). SBRT er imidlertid en mulighed hos patienter, hvor tumor er i god afstand (>1,5 cm) fra de to strukturer. En fase I undersøgelse viste, at SBRT kun giver få bivirkninger hos patienter, der behandles for intrahepatisk CC (271). Opgørelser over patienter, der behandles for inoperable hilært og intrahepatisk CC, viser, at SBRT kan

medføre lokal kontrol. Den mediane tid til progression var 4-7 måneder og medianoverlevelse 10-15 måneder (270-272). Et studium, hvor man kombinerede gemcitabin med SBRT, gav lovende resultater med median tid til progression på 30 måneder og 2-års overlevelse på 80 % (273). Der foreligger ingen randomiserede undersøgelser. Et nyligt systematisk review af 10 studier med 231 patienter konkluderede, at SBRT var effektiv vurderet på lokal kontrol med acceptabel toksicitet (274).

For yderligere detaljer vedrørende stereotaktisk strålebehandling af lever og galdeveje henvises til retningslinjer udarbejdet af det nationale radioterapiudvalg under DLGCG (275).

Patientværdier og – præferencer

Ej anført.

Rationale

Ej anført.

Bemærkninger og overvejelser

Ej anført.

Anden lokalbehandling

50. Behandling med stråle-kemoterapi, ablation, TACE, brachyterapi, Y-90 radioterapi (SIRT) og partikelterapi anbefales kun i kliniske forsøg.

51. Pallierende strålebehandling bør overvejes ved symptomgivende metastaser (smerter og blødning) (B)

Litteratur og evidensgennemgang

Ekstern strålebehandling og stråle-kemoterapi

Der foreligger ingen randomiserede undersøgelser. En retrospektiv SEER analyse af 3839 patienter med intrahepatisk CC diagnosticeret fra 1988-2003 viste forbedret medianoverlevelse ved strålebehandling alene sammenlignet med ingen behandling (7 mdr vs 3 mdr, $P < 0.01$). Indikationen for strålebehandling, samt den optimale dosis og fraktionering ved CC og galdeblærekrebs er stadig uklar, men retrospektive serier tyder på en forbedring af lokal kontrol og overlevelse med stigende dosis, såfremt risikoen for bivirkninger kan holdes lav (276).

Radioterapi kan anvendes i palliativt øjemed, f.eks. ved symptomvoldende metastaser eller ved ukontrollabel blødning (243, 277-279). Stråle-kemoterapis rolle i behandling af galdevejscancer er ikke undersøgt i randomiserede forsøg.

Transarteriel kemoembolisering (TACE)

Der foreligger ingen randomiserede undersøgelser. I en retrospektiv opgørelse af 114 patienter med intrahepatisk CC undersøgte man prognostiske faktorer efter kurativ resektion samt effekten af post-operativ TACE. Dårlige prognostiske faktorer var tumor størrelse ≥ 5 cm eller avanceret TNM stadie (stadie III-IV).

Hos patienter med dårlige prognostiske faktorer forbedrede TACE overlevelsen med medianoverlevelse på 12,2 mdr versus 3,3 mdr., samt 3- og 5 års overlevelse på 34 % og 14 % i TACE gruppen versus 0% og 0% i non-TACE gruppen ($p < 0,001$). Hos patienter uden dårlige prognostiske faktorer ændrede TACE imidlertid ikke signifikant overlevelseshraten ($p = 0,724$) (280). I et andet retrospektivt studium på 65 patienter med avanceret galdevejskræft behandlet med TACE kombineret med gemcitabine og oxaliplatin fandt man en responsrate på 29,2 % og en medianoverlevelse på 12 mdr. (95% CI 8.5–15.5) (281).

Radiofrekvensablation (RFA)

Der foreligger ingen randomiserede undersøgelser. Adskillige små studier har antydnet at RFA til ikke-resektabelt intrahepatisk CC er sikker og potentielt effektiv, specielt for primære og relativt små tumorer (282-286). En meta-analyse af 7 observationelle studier med i alt 84 patienter viste en medianoverlevelse mellem 20 og 60 mdr. og konkluderede, at RFA er en behandlingsmulighed ved inoperabelt intrahepatisk CC (287). Et andet review fandt ligeledes, at retrospektive studier antyder en overlevelseshgevinst med RFA ved malign obstruktion, men der er behov for prospektive randomiserede undersøgelser (288) RFA er ikke undersøgt overfor andre lokalbehandlinger.

Brachyterapi

Der foreligger ingen større randomiserede undersøgelser. Brachyterapi har været benyttet gennem mange år særligt i Tyskland og USA. Behandlingen har ofte været gennemført som endoskopisk intraluminal brachyterapi evt. kombineret med ekstern strålebehandling. Teknikken med CT-guidet HDR brachyterapi har især vist sig gennemførlig ved læsioner vurderet for store til RFA eller med tæt relation til centrale galdegange eller kar - forhold, der er almindelige ved nonresektabelt intrahepatisk CC (289, 290).

Indtil videre er der kun publiceret retrospektive opgørelser, heriblandt et stort amerikansk studie med 193 patienter behandlet for både intra- og ekstrahepatisk CC fra SEERdatabasen. Disse patienter blev behandlet med brachyterapi med eller uden ekstern bestråling (150 vs. 43 patienter) og sammenlignet med 6859 patienter, der ikke havde modtaget strålebehandling. Den mediane overlevelse for patienter behandlet med brachyterapi var 11 måneder i denne højt selekterede gruppe (291). I et lille prospektivt randomiseret studium af perihilært CC, fik 21 patienter efter perkutan stenting udført intraluminal brachyterapi med Ir-192 og ekstern strålebehandling og sammenlignet med 21 patienter som fik stent alene. Kombinationsgruppen havde signifikant forbedret medianoverlevelse (12,9 vs. 9,9 mdr.) (292). Værdien af intraoperativ stråleterapi og brachyterapi er dog fortsat usikker og er ikke påvist bedre end standard kemoterapi eller stenting alene. Et retrospektivt studie undersøgte 16 patienter med hilært CC, som fik adjuverende strålebehandling med en kombination af ekstern strålebehandling og low-dose-rate brachyterapi. Studiet viste, at patienter med en R1-resektion, som fik kombinationen af ekstern strålebehandling og low-dose-rate brachyterapi havde samme overlevelse som patienter med R0-resektion (medianoverlevelse 21,5 versus 26 mdr., $p = 0,45$) (293).

Radioembolisering, SIRT (selektiv invasiv radioterapi)

Ved radioembolisering (Selective Internal Radiation Therapy, SIRT) (294) anvendes mikrosfærer indeholdende det radioaktive stof Yttrium 90. Der foreligger ingen randomiserede undersøgelser, men mindre pilotstudier på patienter med non-resektabelt intrahepatisk CC (295, 296). Studierne har vist medianoverlevelse på op til 22 mdr. og tid til progression på 9,8 mdr. Overlevelse og tid til progression var bedst for patienter i god performance status. Tumorbyrde og tumorrespons var andre overlevelseshprædiktorer (295). I 2010 blev et

prospektivt australsk studium med 25 patienter med denne diagnose publiceret. Tumorerne blev vurderet non-resektable både grundet lokale forhold og metastatisk sygdom. Af 23 patienter opnåede 6 (24 %) partielt respons og 11 patienter (48 %) stabil sygdom. Man fandt en medianoverlevelse på 20,4 mdr. samt acceptabel klinisk og biokemisk toksicitet (297).

Et retrospektivt case review fra 2018 inkluderede 17 patienter med non-resektabel eller metastatisk intrahepatisk CC og fandt en 5-års overlevelse på 26,8 %, og en medianoverlevelse på 33,6 mdr. Man konkluderede, at behandling af CC med SIRT er en lovende procedure, men at yderligere forskning er nødvendig (298).

Protonbehandling

Evidensen bag behandling af CC med tunge ioner – herunder protonbehandling – er meget sparsom. En fase II undersøgelse fra USA med hypofraktioneret protonbehandling til en blandet population med hepatocellulært carcinom og intrahepatisk CC viste lovende resultater. Studiet inkluderede 37 patienter med CC og fandt en 2-års lokal kontrolrate på 94,1 % samt en median progressionsfri overlevelse på 8,4 mdr. og en medianoverlevelse på 22,5 mdr (299). Makita et al undersøgte retrospektivt 28 CC-patienter behandlet med protonterapi. Studiet inkluderede både intra- og ekstrahepatisk CC, galdeblærecancer og lokal/lymfeknude-recidiv og fandt 1 års samlet overlevelse, progressionfri overlevelse og lokalkontrol rate på hhv. 49,0 %, 29,5 % og 67,7 % (300).

Patientværdier og – præferencer

Ej anført.

Rationale

Ej anført.

Bemærkninger og overvejelser

Ej anført.

Behandling af recidiv af intenderet radikalt lokalbehandlet CC

52. Hos selekterede patienter med recidiv af tidligere lokalbehandlet CC kan fornyet lokalbehandling forsøges (C)

Litteratur og evidensgennemgang

Der foreligger kun sparsom litteratur vedrørende behandling af potentielt resektable recidiver efter tidligere radikal lokalbehandling af CC. I en nylig publikation fra Berlin har man på 13 selekterede patienter med intrahepatisk CC-recidiv forsøgt resektion/RF-ablation med kurativt sigte. Efter en median follow-up på 28 mdr. Efter den primære leverresektion (12-69 mdr.), er 7 patienter (54%) stadig i live og tre af disse patienter (23%) er recidivfri. Den mediane overlevelse for alle patienter var 51 mdr. (12-69 mdr.). Et- og tre års overlevelse efter den primære kirurgi var 92 og 52 %, med en samlet komplikationsrate på 7.6% (301)(289). Lignende

resultater kunne påvises ved anvendelse af perkutan CT vejledt brachyterapi på selekterede patienter med recidiv af både hilært og perifert CC (289).

Patientværdier og –præferencer

Ej anført.

Rationale

Ej anført.

Bemærkninger og overvejelser

Ej anført.

4. Referencer

1. Khan SA, Davidson BR, Goldin R, Pereira SP, Rosenberg WM, Taylor-Robinson SD, et al. Guidelines for the diagnosis and treatment of cholangiocarcinoma: consensus document. *Gut*. 2002;51 Suppl 6:VI1-9.
2. Khan SA, Taylor-Robinson SD, Toledano MB, Beck A, Elliott P, Thomas HC. Changing international trends in mortality rates for liver, biliary and pancreatic tumours. *Journal of hepatology*. 2002;37(6):806-13.
3. Patel T. Increasing incidence and mortality of primary intrahepatic cholangiocarcinoma in the United States. *Hepatology (Baltimore, Md)*. 2001;33(6):1353-7.
4. Taylor-Robinson SD, Toledano MB, Arora S, Keegan TJ, Hargreaves S, Beck A, et al. Increase in mortality rates from intrahepatic cholangiocarcinoma in England and Wales 1968-1998. *Gut*. 2001;48(6):816-20.
5. Erichsen R, Jepsen P, Vilstrup H, Ekbom A, Sorensen HT. Incidence and prognosis of cholangiocarcinoma in Danish patients with and without inflammatory bowel disease: a national cohort study, 1978-2003. *European journal of epidemiology*. 2009;24(9):513-20.
6. Broome U, Olsson R, Loof L, Bodemar G, Hultcrantz R, Danielsson A, et al. Natural history and prognostic factors in 305 Swedish patients with primary sclerosing cholangitis. *Gut*. 1996;38(4):610-5.
7. Hamrick RE, Jr., Liner FJ, Hastings PR, Cohn I, Jr. Primary carcinoma of the gallbladder. *Annals of Surgery*. 1982;195(3):270-3.
8. Yamaguchi K, Chijiwa K, Ichimiya H, Sada M, Kawakami K, Nishikata F, et al. Gallbladder carcinoma in the era of laparoscopic cholecystectomy. *Archives of surgery (Chicago, Ill: 1960)*. 1996;131(9):981-4; discussion 5.
9. Club SS. A prospective analysis of 1518 laparoscopic cholecystectomies. The Southern Surgeons Club. *The New England journal of medicine*. 1991;324(16):1073-8.
10. Duffy A, Capanu M, Abou-Alfa GK, Huitzil D, Jarnagin W, Fong Y, et al. Gallbladder cancer (GBC): 10-year experience at Memorial Sloan-Kettering Cancer Centre (MSKCC). *Journal of surgical oncology*. 2008;98(7):485-9.
11. Konstantinidis IT, Deshpande V, Genevay M, Berger D, Fernandez-del Castillo C, Tanabe KK, et al. Trends in presentation and survival for gallbladder cancer during a period of more than 4 decades: a single-institution experience. *Archives of surgery (Chicago, Ill: 1960)*. 2009;144(5):441-7; discussion 7.
12. Hsing AW, Gao YT, Han TQ, Rashid A, Sakoda LC, Wang BS, et al. Gallstones and the risk of biliary tract cancer: a population-based study in China. *British journal of cancer*. 2007;97(11):1577-82.
13. Khan SA, Thomas HC, Davidson BR, Taylor-Robinson SD. Cholangiocarcinoma. *Lancet (London, England)*. 2005;366(9493):1303-14.
14. Tyson GL, El-Serag HB. Risk factors for cholangiocarcinoma. *Hepatology (Baltimore, Md)*. 2011;54(1):173-84.
15. Claessen MM, Vleggaar FP, Tytgat KM, Siersema PD, van Buuren HR. High lifetime risk of cancer in primary sclerosing cholangitis. *Journal of hepatology*. 2009;50(1):158-64.
16. Bergquist A, Glaumann H, Persson B, Broome U. Risk factors and clinical presentation of hepatobiliary carcinoma in patients with primary sclerosing cholangitis: a case-control study. *Hepatology (Baltimore, Md)*. 1998;27(2):311-6.

17. Bergquist A, Ekblom A, Olsson R, Kornfeldt D, Loof L, Danielsson A, et al. Hepatic and extrahepatic malignancies in primary sclerosing cholangitis. *Journal of hepatology*. 2002;36(3):321-7.
18. Burak K, Angulo P, Pasha TM, Egan K, Petz J, Lindor KD. Incidence and risk factors for cholangiocarcinoma in primary sclerosing cholangitis. *The American Journal of Gastroenterology*. 2004;99(3):523-6.
19. Chapman MH, Webster GJ, Bannoo S, Johnson GJ, Wittmann J, Pereira SP. Cholangiocarcinoma and dominant strictures in patients with primary sclerosing cholangitis: a 25-year single-centre experience. *European journal of gastroenterology & hepatology*. 2012;24(9):1051-8.
20. Rosen CB, Nagorney DM, Wiesner RH, Coffey RJ, Jr., LaRusso NF. Cholangiocarcinoma complicating primary sclerosing cholangitis. *Annals of Surgery*. 1991;213(1):21-5.
21. Boonstra K, Weersma RK, van Erpecum KJ, Rauws EA, Spanier BW, Poen AC, et al. Population-based epidemiology, malignancy risk, and outcome of primary sclerosing cholangitis. *Hepatology (Baltimore, Md)*. 2013;58(6):2045-55.
22. Scott J, Shousha S, Thomas HC, Sherlock S. Bile duct carcinoma: a late complication of congenital hepatic fibrosis. Case report and review of literature. *The American Journal of Gastroenterology*. 1980;73(2):113-9.
23. Lipsett PA, Pitt HA, Colombani PM, Boitnott JK, Cameron JL. Choledochal cyst disease. A changing pattern of presentation. *Annals of Surgery*. 1994;220(5):644-52.
24. Ishibashi T, Kasahara K, Yasuda Y, Nagai H, Makino S, Kanazawa K. Malignant change in the biliary tract after excision of choledochal cyst. *Br J Surg*. 1997;84(12):1687-91.
25. Rocha FG, Lee H, Katabi N, DeMatteo RP, Fong Y, D'Angelica MI, et al. Intraductal papillary neoplasm of the bile duct: a biliary equivalent to intraductal papillary mucinous neoplasm of the pancreas? *Hepatology (Baltimore, Md)*. 2012;56(4):1352-60.
26. Lee SS, Kim MH, Lee SK, Jang SJ, Song MH, Kim KP, et al. Clinicopathologic review of 58 patients with biliary papillomatosis. *Cancer*. 2004;100(4):783-93.
27. Yamada A, Komaki Y, Komaki F, Micic D, Zullo S, Sakuraba A. Risk of gastrointestinal cancers in patients with cystic fibrosis: a systematic review and meta-analysis. *The Lancet Oncology*. 2018;19(6):758-67.
28. Khan SA, Davidson BR, Goldin RD, Heaton N, Karani J, Pereira SP, et al. Guidelines for the diagnosis and treatment of cholangiocarcinoma: an update. *Gut*. 2012;61(12):1657-69.
29. Welzel TM, Graubard BI, Zeuzem S, El-Serag HB, Davila JA, McGlynn KA. Metabolic syndrome increases the risk of primary liver cancer in the United States: a study in the SEER-Medicare database. *Hepatology (Baltimore, Md)*. 2011;54(2):463-71.
30. Sithithaworn P, Andrews RH, Nguyen VD, Wongsaroj T, Sinuon M, Odermatt P, et al. The current status of opisthorchiasis and clonorchiasis in the Mekong Basin. *Parasitology international*. 2012;61(1):10-6.
31. Sithithaworn P, Yongvanit P, Duenngai K, Kiatsopit N, Pairojkul C. Roles of liver fluke infection as risk factor for cholangiocarcinoma. *Journal of hepato-biliary-pancreatic sciences*. 2014;21(5):301-8.
32. Paraskevopoulos JA, Dennison AR, Ross B, Johnson AG. Primary carcinoma of the gallbladder: a 10-year experience. *Annals of the Royal College of Surgeons of England*. 1992;74(3):222-4.
33. Randi G, Franceschi S, La Vecchia C. Gallbladder cancer worldwide: geographical distribution and risk factors. *International journal of cancer*. 2006;118(7):1591-602.

34. Maringhini A, Moreau JA, Melton LJ, 3rd, Hench VS, Zinsmeister AR, DiMagno EP. Gallstones, gallbladder cancer, and other gastrointestinal malignancies. An epidemiologic study in Rochester, Minnesota. *Annals of Internal Medicine*. 1987;107(1):30-5.
35. Zatonski WA, Lowenfels AB, Boyle P, Maisonneuve P, Bueno de Mesquita HB, Ghadirian P, et al. Epidemiologic aspects of gallbladder cancer: a case-control study of the SEARCH Program of the International Agency for Research on Cancer. *Journal of the National Cancer Institute*. 1997;89(15):1132-8.
36. Ghadirian P, Simard A, Baillargeon J. A population-based case-control study of cancer of the bile ducts and gallbladder in Quebec, Canada. *Revue d'épidémiologie et de santé publique*. 1993;41(2):107-12.
37. Chow WH, Johansen C, Gridley G, Møller M, Olsen JH, Fraumeni JF, Jr. Gallstones, cholecystectomy and risk of cancers of the liver, biliary tract and pancreas. *British journal of cancer*. 1999;79(3-4):640-4.
38. Muszynska C, Lundgren L, Lindell G, Andersson R, Nilsson J, Sandstrom P, et al. Predictors of incidental gallbladder cancer in patients undergoing cholecystectomy for benign gallbladder disease: Results from a population-based gallstone surgery registry. *Surgery*. 2017;162(2):256-63.
39. Misra S, Chaturvedi A, Misra NC, Sharma ID. Carcinoma of the gallbladder. *The Lancet Oncology*. 2003;4(3):167-76.
40. Glenn F, Hays DM. The scope of radical surgery in the treatment of malignant tumors of the extrahepatic biliary tract. *Surgery, gynecology & obstetrics*. 1954;99(5):529-41.
41. Wistuba II, Miquel JF, Gazdar AF, Albores-Saavedra J. Gallbladder adenomas have molecular abnormalities different from those present in gallbladder carcinomas. *Human pathology*. 1999;30(1):21-5.
42. Okamoto M, Okamoto H, Kitahara F, Kobayashi K, Karikome K, Miura K, et al. Ultrasonographic evidence of association of polyps and stones with gallbladder cancer. *The American Journal of Gastroenterology*. 1999;94(2):446-50.
43. Wiles R, Thoeni RF, Barbu ST, Vashist YK, Rafaelsen SR, Dewhurst C, et al. Management and follow-up of gallbladder polyps : Joint guidelines between the European Society of Gastrointestinal and Abdominal Radiology (ESGAR), European Association for Endoscopic Surgery and other Interventional Techniques (EAES), International Society of Digestive Surgery - European Federation (EFISDS) and European Society of Gastrointestinal Endoscopy (ESGE). *Eur Radiol*. 2017;27(9):3856-66.
44. Eaton JE, Thackeray EW, Lindor KD. Likelihood of malignancy in gallbladder polyps and outcomes following cholecystectomy in primary sclerosing cholangitis. *The American Journal of Gastroenterology*. 2012;107(3):431-9.
45. Razumilava N, Gores GJ, Lindor KD. Cancer surveillance in patients with primary sclerosing cholangitis. *Hepatology (Baltimore, Md)*. 2011;54(5):1842-52.
46. Schramm C, Lohse AW. Gallbladder polyps in primary sclerosing cholangitis: indication for early intervention. *Hepatology (Baltimore, Md)*. 2012;56(1):396; author reply
47. Krasinskas A PTMM-KMVJN. Distal bile duct. 8th ed. Chicago: AJCC Cancer Staging Manual; 2017. p. 317 p.
48. Hennemig TP, Neo WT, Venkatesh SK. Imaging of malignancies of the biliary tract- an update. *Cancer imaging : the official publication of the International Cancer Imaging Society*. 2014;14:14-7330-14-14.

49. Clements O, Eliahoo J, Kim JU, Taylor-Robinson SD, Khan SA. Risk factors for intrahepatic and extrahepatic cholangiocarcinoma: A systematic review and meta-analysis. *Journal of hepatology*. 2020;72(1):95-103.
50. Board WHOCOTE. WHO Classification of Tumors of the Digestive System. 5th ed: International Agency for Cancer Research; 2019.
51. Brunt E, Aishima S, Clavien PA, Fowler K, Goodman Z, Gores G, et al. cHCC-CCA: Consensus terminology for primary liver carcinomas with both hepatocytic and cholangiocytic differentiation. *Hepatology (Baltimore, Md)*. 2018;68(1):113-26.
52. Cazals-Hatem D, Rebouissou S, Bioulac-Sage P, Bluteau O, Blanche H, Franco D, et al. Clinical and molecular analysis of combined hepatocellular-cholangiocarcinomas. *Journal of hepatology*. 2004;41(2):292-8.
53. Liu ZH, Lian BF, Dong QZ, Sun H, Wei JW, Sheng YY, et al. Whole-exome mutational and transcriptional landscapes of combined hepatocellular cholangiocarcinoma and intrahepatic cholangiocarcinoma reveal molecular diversity. *Biochimica et biophysica actaMolecular basis of disease*. 2018;1864(6 Pt B):2360-8.
54. Brierley Jd GMKWC. TNM Classification of Malignant Tumours. 8th ed: UICC; 2017.
55. Rosch T, Hofrichter K, Frimberger E, Meining A, Born P, Weigert N, et al. ERCP or EUS for tissue diagnosis of biliary strictures? A prospective comparative study. *Gastrointestinal endoscopy*. 2004;60(3):390-6.
56. Moreno Luna LE, Kipp B, Halling KC, Sebo TJ, Kremers WK, Roberts LR, et al. Advanced cytologic techniques for the detection of malignant pancreatobiliary strictures. *Gastroenterology*. 2006;131(4):1064-72.
57. Pitman MB, Centeno BA, Ali SZ, Genevay M, Stelow E, Mino-Kenudson M, et al. Standardized terminology and nomenclature for pancreatobiliary cytology: the Papanicolaou Society of Cytopathology guidelines. *Diagnostic cytopathology*. 2014;42(4):338-50.
58. Volmar KE, Vollmer RT, Routbort MJ, Creager AJ. Pancreatic and bile duct brushing cytology in 1000 cases: review of findings and comparison of preparation methods. *Cancer*. 2006;108(4):231-8.
59. Layfield LJ, Dodd L, Factor R, Schmidt RL. Malignancy risk associated with diagnostic categories defined by the Papanicolaou Society of Cytopathology pancreaticobiliary guidelines. *Cancer cytopathology*. 2014;122(6):420-7.
60. Gonda TA, Glick MP, Sethi A, Poneris JM, Palmas W, Iqbal S, et al. Polysomy and p16 deletion by fluorescence in situ hybridization in the diagnosis of indeterminate biliary strictures. *Gastrointestinal endoscopy*. 2012;75(1):74-9.
61. Torbenson M ZYYMM. AFIP Atlas of Tumor Pathology, Series 4 Fascicles 27, Tumors of Liver: The American Registry of Pathology; 2018.
62. Burt AD, Alves V, Bedossa P, Clouston A, Guido M, Hubscher S, et al. Data set for the reporting of intrahepatic cholangiocarcinoma, perihilar cholangiocarcinoma and hepatocellular carcinoma: recommendations from the International Collaboration on Cancer Reporting (ICCR). *Histopathology*. 2018;73(3):369-85.
63. Fernandez Moro C, Fernandez-Woodbridge A, Alistair D'souza M, Zhang Q, Bozoky B, Kandaswamy SV, et al. Immunohistochemical Typing of Adenocarcinomas of the Pancreatobiliary System Improves Diagnosis and Prognostic Stratification. *PloS one*. 2016;11(11):e0166067.

64. Wei J, Zhang D, Yang J, Xu C. Intrahepatic bile duct adenoma (peribiliary gland hamartoma): a case report and review of literature. *International journal of clinical and experimental pathology*. 2015;8(5):5908-13.
65. Ohtsuka M, Shimizu H, Kato A, Yoshitomi H, Furukawa K, Tsuyuguchi T, et al. Intraductal papillary neoplasms of the bile duct. *International journal of hepatology*. 2014;2014:459091-.
66. Zen Y, Fujii T, Itatsu K, Nakamura K, Minato H, Kasashima S, et al. Biliary papillary tumors share pathological features with intraductal papillary mucinous neoplasm of the pancreas. *Hepatology (Baltimore, Md)*. 2006;44(5):1333-43.
67. Connell LC, Harding JJ, Shia J, Abou-Alfa GK. Combined intrahepatic cholangiocarcinoma and hepatocellular carcinoma. *Chinese clinical oncology*. 2016;5(5):66.
68. Nakanuma Y, Uesaka K, Miyayama S, Yamaguchi H, Ohtsuka M. Intraductal neoplasms of the bile duct. A new challenge to biliary tract tumor pathology. *Histology and histopathology*. 2017;32(10):1001-15.
69. Kloppel G, Adsay V, Konukiewitz B, Kleeff J, Schlitter AM, Esposito I. Precancerous lesions of the biliary tree. *Best practice & research Clinical gastroenterology*. 2013;27(2):285-97.
70. Ohtsubo I, Ajiki T, Hori Y, Murakami S, Shimizu K, Itoh T, et al. Distinctive expression of CD133 between intraductal papillary neoplasms of the bile duct and bile duct adenocarcinomas. *Hepatology research : the official journal of the Japan Society of Hepatology*. 2012;42(6):574-82.
71. Aishima S, Tanaka Y, Kubo Y, Shirabe K, Maehara Y, Oda Y. Bile duct adenoma and von Meyenburg complex-like duct arising in hepatitis and cirrhosis: pathogenesis and histological characteristics. *Pathology international*. 2014;64(11):551-9.
72. Lok T, Chen L, Lin F, Wang HL. Immunohistochemical distinction between intrahepatic cholangiocarcinoma and pancreatic ductal adenocarcinoma. *Human pathology*. 2014;45(2):394-400.
73. Nemeth Z, Szasz AM, Tatrai P, Nemeth J, Gyorffy H, Somoracz A, et al. Claudin-1, -2, -3, -4, -7, -8, and -10 protein expression in biliary tract cancers. *J Histochem Cytochem*. 2009;57(2):113-21.
74. Lodi C, Szabo E, Holczbauer A, Batmunkh E, Szijarto A, Kupcsulik P, et al. Claudin-4 differentiates biliary tract cancers from hepatocellular carcinomas. *Modern pathology : an official journal of the United States and Canadian Academy of Pathology, Inc*. 2006;19(3):460-9.
75. Lagana S, Hsiao S, Bao F, Sepulveda A, Moreira R, Lefkowitz J, et al. HepPar-1 and Arginase-1 Immunohistochemistry in Adenocarcinoma of the Small Intestine and Ampullary Region. *Archives of Pathology & Laboratory Medicine*. 2015;139(6):791-5.
76. Radwan NA, Ahmed NS. The diagnostic value of arginase-1 immunostaining in differentiating hepatocellular carcinoma from metastatic carcinoma and cholangiocarcinoma as compared to HepPar-1. *Diagnostic pathology*. 2012;7:149-1596-7-149.
77. Koehne de Gonzalez AK, Salomao MA, Lagana SM. Current concepts in the immunohistochemical evaluation of liver tumors. *World journal of hepatology*. 2015;7(10):1403-11.
78. Patonai A, Erdelyi-Belle B, Korompay A, Somoracz A, Straub BK, Schirmacher P, et al. Claudins and tricellulin in fibrolamellar hepatocellular carcinoma. *Virchows Archiv : an international journal of pathology*. 2011;458(6):679-88.
79. Nguyen T, Phillips D, Jain D, Torbenson M, Wu TT, Yeh MM, et al. Comparison of 5 Immunohistochemical Markers of Hepatocellular Differentiation for the Diagnosis of Hepatocellular Carcinoma. *Archives of Pathology & Laboratory Medicine*. 2015;139(8):1028-34.

80. Yousem SA, Lale S, Dacic S. HepPar-1 expression in primary lung adenocarcinoma. *American Journal of Clinical Pathology*. 2013;140(2):225-30.
81. Aishima S, Oda Y. Pathogenesis and classification of intrahepatic cholangiocarcinoma: different characters of perihilar large duct type versus peripheral small duct type. *Journal of hepato-biliary-pancreatic sciences*. 2015;22(2):94-100.
82. Tsokos CG, Krings G, Yilmaz F, Ferrell LD, Gill RM. Proliferative index facilitates distinction between benign biliary lesions and intrahepatic cholangiocarcinoma. *Human pathology*. 2016;57:61-7.
83. Sato Y, Sasaki M, Harada K, Aishima S, Fukusato T, Ojima H, et al. Pathological diagnosis of flat epithelial lesions of the biliary tract with emphasis on biliary intraepithelial neoplasia. *Journal of gastroenterology*. 2014;49(1):64-72.
84. Hajosi-Kalcakosz S, Dezso K, Bugyik E, Bodor C, Paku S, Pavai Z, et al. Enhancer of zeste homologue 2 (EZH2) is a reliable immunohistochemical marker to differentiate malignant and benign hepatic tumors. *Diagnostic pathology*. 2012;7:86-1596-7-86.
85. Sasaki M, Matsubara T, Kakuda Y, Sato Y, Nakanuma Y. Immunostaining for polycomb group protein EZH2 and senescent marker p16INK4a may be useful to differentiate cholangiolocellular carcinoma from ductular reaction and bile duct adenoma. *The American Journal of Surgical Pathology*. 2014;38(3):364-9.
86. Bertram S, Padden J, Kalsch J, Ahrens M, Pott L, Canbay A, et al. Novel immunohistochemical markers differentiate intrahepatic cholangiocarcinoma from benign bile duct lesions. *Journal of clinical pathology*. 2016;69(7):619-26.
87. Sato Y, Harada K, Sasaki M, Nakanuma Y. Histological characteristics of biliary intraepithelial neoplasia-3 and intraepithelial spread of cholangiocarcinoma. *Virchows Archiv : an international journal of pathology*. 2013;462(4):421-7.
88. Tretiakova M, Antic T, Westerhoff M, Mueller J, Himmelfarb EA, Wang HL, et al. Diagnostic utility of CD10 in benign and malignant extrahepatic bile duct lesions. *The American Journal of Surgical Pathology*. 2012;36(1):101-8.
89. Hayashi A, Misumi K, Shibahara J, Arita J, Sakamoto Y, Hasegawa K, et al. Distinct Clinicopathologic and Genetic Features of 2 Histologic Subtypes of Intrahepatic Cholangiocarcinoma. *The American Journal of Surgical Pathology*. 2016;40(8):1021-30.
90. Sato Y, Harada K, Sasaki M, Yasaka T, Nakanuma Y. Heat shock proteins 27 and 70 are potential biliary markers for the detection of cholangiocarcinoma. *The American journal of pathology*. 2012;180(1):123-30.
91. Chen L, Huang K, Himmelfarb EA, Zhai J, Lai JP, Lin F, et al. Diagnostic value of maspin in distinguishing adenocarcinoma from benign biliary epithelium on endoscopic bile duct biopsy. *Human pathology*. 2015;46(11):1647-54.
92. Levy M, Lin F, Xu H, Dhall D, Spaulding BO, Wang HL. S100P, von Hippel-Lindau gene product, and IMP3 serve as a useful immunohistochemical panel in the diagnosis of adenocarcinoma on endoscopic bile duct biopsy. *Human pathology*. 2010;41(9):1210-9.
93. Schmidt MT, Himmelfarb EA, Shafi H, Lin F, Xu H, Wang HL. Use of IMP3, S100P, and pVHL immunopanel to aid in the interpretation of bile duct biopsies with atypical histology or suspicious for malignancy. *Applied immunohistochemistry & molecular morphology : AIMM*. 2012;20(5):478-87.
94. Misumi K, Hayashi A, Shibahara J, Arita J, Sakamoto Y, Hasegawa K, et al. Intrahepatic cholangiocarcinoma frequently shows loss of BAP1 and PBRM1 expression, and demonstrates specific clinicopathological and genetic characteristics with BAP1 loss. *Histopathology*. 2017;70(5):766-74.

95. Kim KM, Lee JK, Shin JU, Lee KH, Lee KT, Sung JY, et al. Clinicopathologic features of intraductal papillary neoplasm of the bile duct according to histologic subtype. *The American Journal of Gastroenterology*. 2012;107(1):118-25.
96. Nakamura H, Arai Y, Totoki Y, Shiota T, Elzawahry A, Kato M, et al. Genomic spectra of biliary tract cancer. *Nature genetics*. 2015;47(9):1003-10.
97. Lowery MA, Ptashkin R, Jordan E, Berger MF, Zehir A, Capanu M, et al. Comprehensive Molecular Profiling of Intrahepatic and Extrahepatic Cholangiocarcinomas: Potential Targets for Intervention. *Clinical cancer research : an official journal of the American Association for Cancer Research*. 2018;24(17):4154-61.
98. Mosbeh A, Halfawy K, Abdel-Mageed WS, Sweed D, Rahman MHA. Nuclear BAP1 loss is common in intrahepatic cholangiocarcinoma and a subtype of hepatocellular carcinoma but rare in pancreatic ductal adenocarcinoma. *Cancer genetics*. 2018;224-225:21-8.
99. Mazer LM, Losada HF, Chaudhry RM, Velazquez-Ramirez GA, Donohue JH, Kooby DA, et al. Tumor characteristics and survival analysis of incidental versus suspected gallbladder carcinoma. *Journal of gastrointestinal surgery : official journal of the Society for Surgery of the Alimentary Tract*. 2012;16(7):1311-7.
100. Roa I, Araya JC, Villaseca M, Roa J, de Aretxabala X, Ibacache G. Gallbladder cancer in a high risk area: morphological features and spread patterns. *Hepato-gastroenterology*. 1999;46(27):1540-6.
101. Roa I, de Aretxabala X, Araya JC, Roa J. Preneoplastic lesions in gallbladder cancer. *Journal of surgical oncology*. 2006;93(8):615-23.
102. Espinoza JA, Bizama C, Garcia P, Ferreccio C, Javle M, Miquel JF, et al. The inflammatory inception of gallbladder cancer. *Biochimica et biophysica acta*. 2016;1865(2):245-54.
103. Jiao Y, Pawlik TM, Anders RA, Selaru FM, Streppel MM, Lucas DJ, et al. Exome sequencing identifies frequent inactivating mutations in BAP1, ARID1A and PBRM1 in intrahepatic cholangiocarcinomas. *Nature genetics*. 2013;45(12):1470-3.
104. Javle M, Bekaii-Saab T, Jain A, Wang Y, Kelley RK, Wang K, et al. Biliary cancer: Utility of next-generation sequencing for clinical management. *Cancer*. 2016;122(24):3838-47.
105. Roa JC, Roa I, Correa P, Vo Q, Araya JC, Villaseca M, et al. Microsatellite instability in preneoplastic and neoplastic lesions of the gallbladder. *Journal of gastroenterology*. 2005;40(1):79-86.
106. Lazcano-Ponce EC, Miquel JF, Munoz N, Herrero R, Ferreccio C, Wistuba II, et al. Epidemiology and molecular pathology of gallbladder cancer. *CA: a cancer journal for clinicians*. 2001;51(6):349-64.
107. Blechacz B, Komuta M, Roskams T, Gores GJ. Clinical diagnosis and staging of cholangiocarcinoma. *Nature reviews Gastroenterology & hepatology*. 2011;8(9):512-22.
108. Charatchoenwitthaya P, Enders FB, Halling KC, Lindor KD. Utility of serum tumor markers, imaging, and biliary cytology for detecting cholangiocarcinoma in primary sclerosing cholangitis. *Hepatology (Baltimore, Md)*. 2008;48(4):1106-17.
109. Nehls O, Gregor M, Klump B. Serum and bile markers for cholangiocarcinoma. *Seminars in liver disease*. 2004;24(2):139-54.
110. Patel AH, Harnois DM, Klee GG, LaRusso NF, Gores GJ. The utility of CA 19-9 in the diagnoses of cholangiocarcinoma in patients without primary sclerosing cholangitis. *The American Journal of Gastroenterology*. 2000;95(1):204-7.

111. Ballehaninna UK, Chamberlain RS. The clinical utility of serum CA 19-9 in the diagnosis, prognosis and management of pancreatic adenocarcinoma: An evidence based appraisal. *Journal of gastrointestinal oncology*. 2012;3(2):105-19.
112. Locker GY, Hamilton S, Harris J, Jessup JM, Kemeny N, Macdonald JS, et al. ASCO 2006 update of recommendations for the use of tumor markers in gastrointestinal cancer. *Journal of clinical oncology : official journal of the American Society of Clinical Oncology*. 2006;24(33):5313-27.
113. Kondo N, Murakami Y, Uemura K, Sudo T, Hashimoto Y, Sasaki H, et al. Elevated perioperative serum CA 19-9 levels are independent predictors of poor survival in patients with resectable cholangiocarcinoma. *Journal of surgical oncology*. 2014;110(4):422-9.
114. Ikai I, Arii S, Okazaki M, Okita K, Omata M, Kojiro M, et al. Report of the 17th Nationwide Follow-up Survey of Primary Liver Cancer in Japan. *Hepatology research : the official journal of the Japan Society of Hepatology*. 2007;37(9):676-91.
115. Ghazale A, Chari ST, Zhang L, Smyrk TC, Takahashi N, Levy MJ, et al. Immunoglobulin G4-associated cholangitis: clinical profile and response to therapy. *Gastroenterology*. 2008;134(3):706-15.
116. Aljiffry M, Walsh MJ, Molinari M. Advances in diagnosis, treatment and palliation of cholangiocarcinoma: 1990-2009. *World journal of gastroenterology*. 2009;15(34):4240-62.
117. Ariff B, Lloyd CR, Khan S, Shariff M, Thillainayagam AV, Bansi DS, et al. Imaging of liver cancer. *World journal of gastroenterology*. 2009;15(11):1289-300.
118. DeWitt J, Misra VL, Leblanc JK, McHenry L, Sherman S. EUS-guided FNA of proximal biliary strictures after negative ERCP brush cytology results. *Gastrointestinal endoscopy*. 2006;64(3):325-33.
119. Kim JY, Kim MH, Lee TY, Hwang CY, Kim JS, Yun SC, et al. Clinical role of 18F-FDG PET-CT in suspected and potentially operable cholangiocarcinoma: a prospective study compared with conventional imaging. *The American Journal of Gastroenterology*. 2008;103(5):1145-51.
120. Kluge R, Schmidt F, Caca K, Barthel H, Hesse S, Georgi P, et al. Positron emission tomography with [(18)F]fluoro-2-deoxy-D-glucose for diagnosis and staging of bile duct cancer. *Hepatology (Baltimore, Md)*. 2001;33(5):1029-35.
121. Kuszyk BS, Soyer P, Bluemke DA, Fishman EK. Intrahepatic cholangiocarcinoma: the role of imaging in detection and staging. *Critical reviews in diagnostic imaging*. 1997;38(1):59-88.
122. Levy MJ, Baron TH, Clayton AC, Enders FB, Gostout CJ, Halling KC, et al. Prospective evaluation of advanced molecular markers and imaging techniques in patients with indeterminate bile duct strictures. *The American Journal of Gastroenterology*. 2008;103(5):1263-73.
123. Maccioni F, Martinelli M, Al Ansari N, Kagarmanova A, De Marco V, Zippi M, et al. Magnetic resonance cholangiography: past, present and future: a review. *European review for medical and pharmacological sciences*. 2010;14(8):721-5.
124. Silva MA, Tekin K, Aytakin F, Bramhall SR, Buckels JA, Mirza DF. Surgery for hilar cholangiocarcinoma; a 10 year experience of a tertiary referral centre in the UK. *European journal of surgical oncology : the journal of the European Society of Surgical Oncology and the British Association of Surgical Oncology*. 2005;31(5):533-9.
125. Vergel YB, Chilcott J, Kaltenthaler E, Walters S, Blakeborough A, Thomas S. Economic evaluation of MR cholangiopancreatography compared to diagnostic ERCP for the investigation of biliary tree obstruction. *International journal of surgery (London, England)*. 2006;4(1):12-9.

126. Weynand B, Deprez P. Endoscopic ultrasound guided fine needle aspiration in biliary and pancreatic diseases: pitfalls and performances. *Acta Gastro-Enterologica Belgica*. 2004;67(3):294-300.
127. Ayuso JR, Pages M, Darnell A. Imaging bile duct tumors: staging. *Abdominal Imaging*. 2013;38(5):1071-81.
128. Chung YE, Kim MJ, Park YN, Choi JY, Pyo JY, Kim YC, et al. Varying appearances of cholangiocarcinoma: radiologic-pathologic correlation. *Radiographics : a review publication of the Radiological Society of North America, Inc.* 2009;29(3):683-700.
129. Choi JY, Kim MJ, Lee JM, Kim KW, Lee JY, Han JK, et al. Hilar cholangiocarcinoma: role of preoperative imaging with sonography, MDCT, MRI, and direct cholangiography. *AJR American journal of roentgenology*. 2008;191(5):1448-57.
130. Kim HM, Park JY, Kim KS, Park MS, Kim MJ, Park YN, et al. Intraductal ultrasonography combined with percutaneous transhepatic cholangioscopy for the preoperative evaluation of longitudinal tumor extent in hilar cholangiocarcinoma. *Journal of gastroenterology and hepatology*. 2010;25(2):286-92.
131. Ruys AT, van Beem BE, Engelbrecht MRW, Bipat S, Stoker J, Van Gulik TM. Radiological staging in patients with hilar cholangiocarcinoma: a systematic review and meta-analysis. *The British journal of radiology*. 2012;85(1017):1255-62.
132. Kim HJ, Kim AY, Hong SS, Kim MH, Byun JH, Won HJ, et al. Biliary ductal evaluation of hilar cholangiocarcinoma: three-dimensional direct multi-detector row CT cholangiographic findings versus surgical and pathologic results--feasibility study. *Radiology*. 2006;238(1):300-8.
133. Lee HY, Kim SH, Lee JM, Kim SW, Jang JY, Han JK, et al. Preoperative assessment of resectability of hepatic hilar cholangiocarcinoma: combined CT and cholangiography with revised criteria. *Radiology*. 2006;239(1):113-21.
134. Masselli G, Manfredi R, Vecchioli A, Gualdi G. MR imaging and MR cholangiopancreatography in the preoperative evaluation of hilar cholangiocarcinoma: correlation with surgical and pathologic findings. *Eur Radiol*. 2008;18(10):2213-21.
135. Cui XY, Chen HW. Role of diffusion-weighted magnetic resonance imaging in the diagnosis of extrahepatic cholangiocarcinoma. *World journal of gastroenterology*. 2010;16(25):3196-201.
136. Choi KS, Lee JM, Joo I, Han JK, Choi BI. Evaluation of Perihilar Biliary Strictures: Does DWI Provide Additional Value to Conventional MRI? *AJR American journal of roentgenology*. 2015;205(4):789-96.
137. Lamarca A, Barriuso J, Chander A, McNamara MG, Hubner RA, ÓReilly D, et al. (18)F-fluorodeoxyglucose positron emission tomography ((18)FDG-PET) for patients with biliary tract cancer: Systematic review and meta-analysis. *J Hepatol*. 2019;71(1):115-29.
138. Petersen BT. Cholangioscopy for special applications: primary sclerosing cholangitis, liver transplant, and selective duct access. *Gastrointestinal endoscopy clinics of North America*. 2009;19(4):579-86.
139. Chen YK, Parsi MA, Binmoeller KF, Hawes RH, Pleskow DK, Slivka A, et al. Single-operator cholangioscopy in patients requiring evaluation of bile duct disease or therapy of biliary stones (with videos). *Gastrointestinal endoscopy*. 2011;74(4):805-14.
140. Nagorney Dm PTMCYS. Perihilar bile ducts. 8th ed. Chicago: AJCC Cancer Staging Manual; 2017.
141. Aloia T PTMTB, et al. Intrahepatic bile ducts. 8th ed. Chicago: AJCC; 2017.
142. Le Roy B, Gelli M, Pittau G, Allard MA, Pereira B, Serji B, et al. Neoadjuvant chemotherapy for initially unresectable intrahepatic cholangiocarcinoma. *The British journal of surgery*. 2018;105(7):839-47.

143. Ruys AT, Busch OR, Gouma DJ, van Gulik TM. Staging laparoscopy for hilar cholangiocarcinoma: is it still worthwhile? *Annals of surgical oncology*. 2011;18(9):2647-53.
144. Hillen HF. Unknown primary tumours. *Postgraduate medical journal*. 2000;76(901):690-3.
145. Buckles DC, Lindor KD, Larusso NF, Petrovic LM, Gores GJ. In primary sclerosing cholangitis, gallbladder polyps are frequently malignant. *The American Journal of Gastroenterology*. 2002;97(5):1138-42.
146. Chapman R, Fevery J, Kalloo A, Nagorney DM, Boberg KM, Shneider B, et al. Diagnosis and management of primary sclerosing cholangitis. *Hepatology (Baltimore, Md)*. 2010;51(2):660-78.
147. European Association for the Study of the L. EASL Clinical Practice Guidelines: management of cholestatic liver diseases. *Journal of hepatology*. 2009;51(2):237-67.
148. Kitiyakara T, Chapman RW. Chemoprevention and screening in primary sclerosing cholangitis. *Postgraduate medical journal*. 2008;84(991):228-37.
149. Blechacz B, Gores GJ. Cholangiocarcinoma: advances in pathogenesis, diagnosis, and treatment. *Hepatology (Baltimore, Md)*. 2008;48(1):308-21.
150. Kozarek RA. Inflammation and carcinogenesis of the biliary tract: update on endoscopic treatment. *Clinical gastroenterology and hepatology : the official clinical practice journal of the American Gastroenterological Association*. 2009;7(11 Suppl):S89-94.
151. Nuzzo G, Giuliani F, Ardito F, De Rose AM, Vellone M, Clemente G, et al. Intrahepatic cholangiocarcinoma: prognostic factors after liver resection. *Updates in surgery*. 2010;62(1):11-9.
152. Ramacciato G, Nigri G, Bellagamba R, Petrucciani N, Ravaioli M, Cescon M, et al. Univariate and multivariate analysis of prognostic factors in the surgical treatment of hilar cholangiocarcinoma. *The American Surgeon*. 2010;76(11):1260-8.
153. Sano T, Shimada K, Sakamoto Y, Yamamoto J, Yamasaki S, Kosuge T. One hundred two consecutive hepatobiliary resections for perihilar cholangiocarcinoma with zero mortality. *Annals of Surgery*. 2006;244(2):240-7.
154. Shaib YH, Davila JA, Henderson L, McGlynn KA, El-Serag HB. Endoscopic and surgical therapy for intrahepatic cholangiocarcinoma in the united states: a population-based study. *Journal of clinical gastroenterology*. 2007;41(10):911-7.
155. Ustundag Y, Bayraktar Y. Cholangiocarcinoma: a compact review of the literature. *World journal of gastroenterology*. 2008;14(42):6458-66.
156. Dansk Pancreas Cancer Gruppe. Nationale Kliniske Retningslinjer [Available from: <http://dpcg.gicancer.dk>.
157. Yasuda Y, Larsen PN, Ishibashi T, Yamashita K, Toei H. Resection of hilar cholangiocarcinoma with left hepatectomy after pre-operative embolization of the proper hepatic artery. *HPB : the official journal of the International Hepato Pancreato Biliary Association*. 2010;12(2):147-52.
158. Neuhaus P, Thelen A, Jonas S, Puhl G, Denecke T, Veltzke-Schlieker W, et al. Oncological superiority of hilar en bloc resection for the treatment of hilar cholangiocarcinoma. *Annals of surgical oncology*. 2012;19(5):1602-8.
159. Olthof PB, Coelen RJS, Wiggers JK, Groot Koerkamp B, Malago M, Hernandez-Alejandro R, et al. High mortality after ALPPS for perihilar cholangiocarcinoma: case-control analysis including the first series from the international ALPPS registry. *HPB (Oxford)*. 2017;19(5):381-7.
160. Palavecino M, Abdalla EK, Madoff DC, Vauthey JN. Portal vein embolization in hilar cholangiocarcinoma. *Surgical oncology clinics of North America*. 2009;18(2):257-67, viii.

161. Sakamoto Y, Shimada K, Nara S, Esaki M, Kajiwara T, Arai Y, et al. Risk factors for early bilirubinemia after major hepatectomy for perihilar cholangiocarcinoma with portal vein embolization. *Hepato-gastroenterology*. 2010;57(97):22-8.
162. Yi B, Xu AM, Lai EC, Qu ZQ, Cheng QB, Liu C, et al. Preoperative portal vein embolization for hilar cholangiocarcinoma--a comparative study. *Hepato-gastroenterology*. 2010;57(104):1341-6.
163. Becker NS, Rodriguez JA, Barshes NR, O'Mahony CA, Goss JA, Aloia TA. Outcomes analysis for 280 patients with cholangiocarcinoma treated with liver transplantation over an 18-year period. *Journal of gastrointestinal surgery : official journal of the Society for Surgery of the Alimentary Tract*. 2008;12(1):117-22.
164. Rosen CB, Heimbach JK, Gores GJ. Surgery for cholangiocarcinoma: the role of liver transplantation. *HPB : the official journal of the International Hepato Pancreato Biliary Association*. 2008;10(3):186-9.
165. Robles R, Sanchez-Bueno F, Ramirez P, Brusadin R, Parrilla P. Liver transplantation for hilar cholangiocarcinoma. *World journal of gastroenterology*. 2013;19(48):9209-15.
166. Sapisochin G, Rodriguez de Lope C, Gastaca M, Ortiz de Urbina J, Suarez MA, Santoyo J, et al. "Very early" intrahepatic cholangiocarcinoma in cirrhotic patients: should liver transplantation be reconsidered in these patients? *American journal of transplantation : official journal of the American Society of Transplantation and the American Society of Transplant Surgeons*. 2014;14(3):660-7.
167. Mazzaferro V, Gorgen A, Roayaie S, Droz Dit Busset M, Sapisochin G. Liver resection and transplantation for intrahepatic cholangiocarcinoma. *J Hepatol*. 2020;72(2):364-77.
168. Cambridge WA, Fairfield C, Powell JJ, Harrison EM, Soreide K, Wigmore SJ, et al. Meta-analysis and Meta-regression of Survival After Liver Transplantation for Unresectable Perihilar Cholangiocarcinoma. *Ann Surg*. 2021;273(2):240-50.
169. Moris D, Kostakis ID, Machairas N, Prodromidou A, Tsilimigras DI, Ravindra KV, et al. Comparison between liver transplantation and resection for hilar cholangiocarcinoma: A systematic review and meta-analysis. *PLoS One*. 2019;14(7):e0220527.
170. Bartlett DL, Fong Y, Fortner JG, Brennan MF, Blumgart LH. Long-term results after resection for gallbladder cancer. Implications for staging and management. *Annals of Surgery*. 1996;224(5):639-46.
171. Jayaraman S, Jarnagin WR. Management of gallbladder cancer. *Gastroenterology clinics of North America*. 2010;39(2):331-42, x.
172. Matsumoto Y, Fujii H, Aoyama H, Yamamoto M, Sugahara K, Suda K. Surgical treatment of primary carcinoma of the gallbladder based on the histologic analysis of 48 surgical specimens. *American Journal of Surgery*. 1992;163(2):239-45.
173. Ogura Y, Mizumoto R, Isaji S, Kusuda T, Matsuda S, Tabata M. Radical operations for carcinoma of the gallbladder: present status in Japan. *World J Surg*. 1991;15(3):337-43.
174. Dixon E, Vollmer CM, Jr., Sahajpal A, Cattral M, Grant D, Doig C, et al. An aggressive surgical approach leads to improved survival in patients with gallbladder cancer: a 12-year study at a North American Center. *Annals of Surgery*. 2005;241(3):385-94.
175. Kapoor VK, Pradeep R, Haribhakti SP, Singh V, Sikora SS, Saxena R, et al. Intrahepatic segment III cholangiojejunostomy in advanced carcinoma of the gallbladder. *The British journal of surgery*. 1996;83(12):1709-11.
176. Tashiro S, Konno T, Mochinaga M, Nakakuma K, Murata E, Yokoyama I. Treatment of carcinoma of the gallbladder in Japan. *The Japanese journal of surgery*. 1982;12(2):98-104.

177. D'Angelica M, Dalal KM, DeMatteo RP, Fong Y, Blumgart LH, Jarnagin WR. Analysis of the extent of resection for adenocarcinoma of the gallbladder. *Annals of surgical oncology*. 2009;16(4):806-16.
178. Sikora SS, Singh RK. Surgical strategies in patients with gallbladder cancer: nihilism to optimism. *Journal of surgical oncology*. 2006;93(8):670-81.
179. Costi R, Violi V, Roncoroni L, Sarli L. Gallbladder cancer and radical surgery. *Annals of Surgery*. 2008;248(3):494; author reply 5-6.
180. Donohue JH, Nagorney DM, Grant CS, Tsushima K, Ilstrup DM, Adson MA. Carcinoma of the gallbladder. Does radical resection improve outcome? *Archives of surgery (Chicago, Ill: 1960)*. 1990;125(2):237-41.
181. Sternby Eilard M, Lundgren L, Cahlin C, Strandell A, Svanberg T, Sandstrom P. Surgical treatment for gallbladder cancer - a systematic literature review. *Scandinavian Journal of Gastroenterology*. 2017;52(5):505-14.
182. Shirai Y, Yoshida K, Tsukada K, Muto T. Inapparent carcinoma of the gallbladder. An appraisal of a radical second operation after simple cholecystectomy. *Annals of Surgery*. 1992;215(4):326-31.
183. de Aretxabala XA, Roa IS, Burgos LA, Araya JC, Villaseca MA, Silva JA. Curative resection in potentially resectable tumours of the gallbladder. *The European journal of surgery = Acta chirurgica*. 1997;163(6):419-26.
184. Shirai Y, Yoshida K, Tsukada K, Muto T, Watanabe H. Early carcinoma of the gallbladder. *The European journal of surgery = Acta chirurgica*. 1992;158(10):545-8.
185. Wakai T, Shirai Y, Yokoyama N, Nagakura S, Watanabe H, Hatakeyama K. Early gallbladder carcinoma does not warrant radical resection. *The British journal of surgery*. 2001;88(5):675-8.
186. Yamaguchi K, Tsuneyoshi M. Subclinical gallbladder carcinoma. *American Journal of Surgery*. 1992;163(4):382-6.
187. Ouchi K, Suzuki M, Tominaga T, Saijo S, Matsuno S. Survival after surgery for cancer of the gallbladder. *The British journal of surgery*. 1994;81(11):1655-7.
188. Abramson MA, Pandharipande P, Ruan D, Gold JS, Whang EE. Radical resection for T1b gallbladder cancer: a decision analysis. *HPB : the official journal of the International Hepato Pancreato Biliary Association*. 2009;11(8):656-63.
189. Coburn NG, Cleary SP, Tan JC, Law CH. Surgery for gallbladder cancer: a population-based analysis. *Journal of the American College of Surgeons*. 2008;207(3):371-82.
190. Wright BE, Lee CC, Iddings DM, Kavanagh M, Bilchik AJ. Management of T2 gallbladder cancer: are practice patterns consistent with national recommendations? *American Journal of Surgery*. 2007;194(6):820-5; discussion 5-6.
191. Pawlik TM, Gleisner AL, Vigano L, Kooby DA, Bauer TW, Frilling A, et al. Incidence of finding residual disease for incidental gallbladder carcinoma: implications for re-resection. *Journal of gastrointestinal surgery : official journal of the Society for Surgery of the Alimentary Tract*. 2007;11(11):1478-86; discussion 86-7.
192. Shimada H, Endo I, Togo S, Nakano A, Izumi T, Nakagawara G. The role of lymph node dissection in the treatment of gallbladder carcinoma. *Cancer*. 1997;79(5):892-9.
193. Cubertafond P, Mathonnet M, Gainant A, Launois B. Radical surgery for gallbladder cancer. Results of the French Surgical Association Survey. *Hepato-gastroenterology*. 1999;46(27):1567-71.

194. Fong Y, Jarnagin W, Blumgart LH. Gallbladder cancer: comparison of patients presenting initially for definitive operation with those presenting after prior noncurative intervention. *Annals of Surgery*. 2000;232(4):557-69.
195. Gall FP, Kockerling F, Scheele J, Schneider C, Hohenberger W. Radical operations for carcinoma of the gallbladder: present status in Germany. *World J Surg*. 1991;15(3):328-36.
196. Yamamoto M, Onoyama H, Ajiki T, Yamada I, Fujita T, Saitoh Y. Surgical results of operations for carcinoma of the gallbladder. *Hepato-gastroenterology*. 1999;46(27):1552-6.
197. Nimura Y, Hayakawa N, Kamiya J, Maeda S, Kondo S, Yasui A, et al. Hepatopancreatoduodenectomy for advanced carcinoma of the biliary tract. *Hepato-gastroenterology*. 1991;38(2):170-5.
198. Benoist S, Panis Y, Fagniez PL. Long-term results after curative resection for carcinoma of the gallbladder. French University Association for Surgical Research. *American Journal of Surgery*. 1998;175(2):118-22.
199. Nakamura S, Suzuki S, Konno H, Baba S, Baba S. Outcome of extensive surgery for TNM stage IV carcinoma of the gallbladder. *Hepato-gastroenterology*. 1999;46(28):2138-43.
200. Kayahara M, Nagakawa T. Recent trends of gallbladder cancer in Japan: an analysis of 4,770 patients. *Cancer*. 2007;110(3):572-80.
201. Chang WH, Kortan P, Haber GB. Outcome in patients with bifurcation tumors who undergo unilateral versus bilateral hepatic duct drainage. *Gastrointestinal endoscopy*. 1998;47(5):354-62.
202. De Palma GD, Galloro G, Siciliano S, Iovino P, Catanzano C. Unilateral versus bilateral endoscopic hepatic duct drainage in patients with malignant hilar biliary obstruction: results of a prospective, randomized, and controlled study. *Gastrointestinal endoscopy*. 2001;53(6):547-53.
203. Hintze RE, Abou-Rebyeh H, Adler A, Veltzke-Schlieker W, Felix R, Wiedenmann B. Magnetic resonance cholangiopancreatography-guided unilateral endoscopic stent placement for Klatskin tumors. *Gastrointestinal endoscopy*. 2001;53(1):40-6.
204. Hochwald SN, Burke EC, Jarnagin WR, Fong Y, Blumgart LH. Association of preoperative biliary stenting with increased postoperative infectious complications in proximal cholangiocarcinoma. *Archives of surgery (Chicago, Ill: 1960)*. 1999;134(3):261-6.
205. Jethwa P, Breuning E, Bhati C, Buckles J, Mirza D, Bramhall S. The microbiological impact of preoperative biliary drainage on patients undergoing hepato-biliary-pancreatic (HPB) surgery. *Alimentary Pharmacology & Therapeutics*. 2007;25(10):1175-80.
206. Lammer J, Hausegger KA, Fluckiger F, Winkelbauer FW, Wildling R, Klein GE, et al. Common bile duct obstruction due to malignancy: treatment with plastic versus metal stents. *Radiology*. 1996;201(1):167-72.
207. Nakeeb A, Pitt HA, Sohn TA, Coleman J, Abrams RA, Piantadosi S, et al. Cholangiocarcinoma. A spectrum of intrahepatic, perihilar, and distal tumors. *Annals of Surgery*. 1996;224(4):463-73; discussion 73-5.
208. Nordback IH, Pitt HA, Coleman J, Venbrux AC, Dooley WC, Yeu NN, et al. Unresectable hilar cholangiocarcinoma: percutaneous versus operative palliation. *Surgery*. 1994;115(5):597-603.
209. Wang Q, Gurusamy KS, Lin H, Xie X, Wang C. Preoperative biliary drainage for obstructive jaundice. *The Cochrane database of systematic reviews*. 2008;(3):CD005444. doi(3):CD005444.
210. van der Gaag NA, Rauws EA, van Eijck CH, Bruno MJ, van der Harst E, Kubben FJ, et al. Preoperative biliary drainage for cancer of the head of the pancreas. *The New England journal of medicine*. 2010;362(2):129-37.

211. Stern N, Sturges R. Endoscopic therapy in the management of malignant biliary obstruction. *European journal of surgical oncology : the journal of the European Society of Surgical Oncology and the British Association of Surgical Oncology*. 2008;34(3):313-7.
212. Goenka MK, Goenka U. Palliation: Hilar cholangiocarcinoma. *World journal of hepatology*. 2014;6(8):559-69.
213. Dhir V, Isayama H, Itoi T, Almadi M, Siripun A, Teoh AYB, et al. Endoscopic ultrasonography-guided biliary and pancreatic duct interventions. *Digestive endoscopy : official journal of the Japan Gastroenterological Endoscopy Society*. 2017;29(4):472-85.
214. Witzigmann H, Lang H, Lauer H. Guidelines for palliative surgery of cholangiocarcinoma. *HPB : the official journal of the International Hepato Pancreato Biliary Association*. 2008;10(3):154-60.
215. Martin RC, 2nd, Vitale GC, Reed DN, Larson GM, Edwards MJ, McMasters KM. Cost comparison of endoscopic stenting vs surgical treatment for unresectable cholangiocarcinoma. *Surgical endoscopy*. 2002;16(4):667-70.
216. Singhal D, van Gulik TM, Gouma DJ. Palliative management of hilar cholangiocarcinoma. *Surgical oncology*. 2005;14(2):59-74.
217. Dumonceau JM, Tringali A, Blero D, Deviere J, Laugier R, Heresbach D, et al. Biliary stenting: indications, choice of stents and results: European Society of Gastrointestinal Endoscopy (ESGE) clinical guideline. *Endoscopy*. 2012;44(3):277-98.
218. Cotton PB, Eisen G, Romagnuolo J, Vargo J, Baron T, Tarnasky P, et al. Grading the complexity of endoscopic procedures: results of an ASGE working party. *Gastrointestinal endoscopy*. 2011;73(5):868-74.
219. Paik WH, Park YS, Hwang JH, Lee SH, Yoon CJ, Kang SG, et al. Palliative treatment with self-expandable metallic stents in patients with advanced type III or IV hilar cholangiocarcinoma: a percutaneous versus endoscopic approach. *Gastrointestinal endoscopy*. 2009;69(1):55-62.
220. Geller A. Klatskin tumor--palliative therapy: the jury is still out or may be not yet in. *Gastrointestinal endoscopy*. 2009;69(1):63-5.
221. Lee SH, Park JK, Yoon WJ, Lee JK, Ryu JK, Yoon YB, et al. Optimal biliary drainage for inoperable Klatskin's tumor based on Bismuth type. *World journal of gastroenterology*. 2007;13(29):3948-55.
222. Saluja SS, Gulati M, Garg PK, Pal H, Pal S, Sahni P, et al. Endoscopic or percutaneous biliary drainage for gallbladder cancer: a randomized trial and quality of life assessment. *Clinical gastroenterology and hepatology : the official clinical practice journal of the American Gastroenterological Association*. 2008;6(8):944-50.e3.
223. Rerknimitr R, Angsuwatcharakon P, Ratanachu-ek T, Khor CJ, Ponnudurai R, Moon JH, et al. Asia-Pacific consensus recommendations for endoscopic and interventional management of hilar cholangiocarcinoma. *Journal of gastroenterology and hepatology*. 2013;28(4):593-607.
224. Raju RP, Jaganmohan SR, Ross WA, Davila ML, Javle M, Raju GS, et al. Optimum palliation of inoperable hilar cholangiocarcinoma: comparative assessment of the efficacy of plastic and self-expanding metal stents. *Digestive diseases and sciences*. 2011;56(5):1557-64.
225. Perdue DG, Freeman ML, DiSario JA, Nelson DB, Fennerty MB, Lee JG, et al. Plastic versus self-expanding metallic stents for malignant hilar biliary obstruction: a prospective multicenter observational cohort study. *Journal of clinical gastroenterology*. 2008;42(9):1040-6.

- 226.Sangchan A, Kongkasame W, Pugkhem A, Jenwitheesuk K, Mairiang P. Efficacy of metal and plastic stents in unresectable complex hilar cholangiocarcinoma: a randomized controlled trial. *Gastrointestinal endoscopy*. 2012;76(1):93-9.
- 227.Dowsett JF, Vaira D, Hatfield ARW, Cairns SR, Polydorou A, Frost R, et al. Endoscopic biliary therapy using the combined percutaneous and endoscopic technique. *Gastroenterology*. 1989;96(4):1180-6.
- 228.Vienne A, Hobeika E, Gouya H, Lapidus N, Fritsch J, Choury AD, et al. Prediction of drainage effectiveness during endoscopic stenting of malignant hilar strictures: the role of liver volume assessment. *Gastrointestinal endoscopy*. 2010;72(4):728-35.
- 229.Freeman ML, Overby C. Selective MRCP and CT-targeted drainage of malignant hilar biliary obstruction with self-expanding metallic stents. *Gastrointestinal endoscopy*. 2003;58(1):41-9.
- 230.Singh V, Singh G, Verma GR, Singh K, Gulati M. Contrast-free unilateral endoscopic palliation in malignant hilar biliary obstruction: new method. *Journal of gastroenterology and hepatology*. 2004;19(5):589-92.
- 231.Park DH. Endoscopic ultrasound-guided biliary drainage of hilar biliary obstruction. *Journal of hepato-biliary-pancreatic sciences*. 2015;22(9):664-8.
- 232.Prachayakul V, Aswakul P. Endoscopic ultrasound-guided biliary drainage: Bilateral systems drainage via left duct approach. *World journal of gastroenterology*. 2015;21(34):10045-8.
- 233.Iwashita T, Doi S, Yasuda I. Endoscopic ultrasound-guided biliary drainage: a review. *Clinical journal of gastroenterology*. 2014;7(2):94-102.
- 234.Primrose JN, Fox RP, Palmer DH, Malik HZ, Prasad R, Mirza D, et al. Capecitabine compared with observation in resected biliary tract cancer (BILCAP): a randomised, controlled, multicentre, phase 3 study. *Lancet Oncol*. 2019;20(5):663-73.
- 235.Edeline J, Bonnetain F, Phelip JM, Watelet J, Hammel P, Joly J-P, et al. Gemox versus surveillance following surgery of localized biliary tract cancer: Results of the PRODIGE 12-ACCORD 18 (UNICANCER GI) phase III trial. *JCO*. 2017;35(4):225-.
- 236.Ebata T, Hirano S, Konishi M, Uesaka K, Tsuchiya Y, Ohtsuka M, et al. Randomized clinical trial of adjuvant gemcitabine chemotherapy versus observation in resected bile duct cancer. *The British journal of surgery*. 2018;105(3):192-202.
- 237.Ben-Josef E, Guthrie KA, El-Khoueiry AB, Corless CL, Zalupski MM, Lowy AM, et al. SWOG S0809: A Phase II Intergroup Trial of Adjuvant Capecitabine and Gemcitabine Followed by Radiotherapy and Concurrent Capecitabine in Extrahepatic Cholangiocarcinoma and Gallbladder Carcinoma. *Journal of clinical oncology : official journal of the American Society of Clinical Oncology*. 2015;33(24):2617-22.
- 238.Dingle BH, Rumble RB, Brouwers MC, Cancer Care Ontario's Program in Evidence-Based Care's Gastrointestinal Cancer Disease Site G. The role of gemcitabine in the treatment of cholangiocarcinoma and gallbladder cancer: a systematic review. *Canadian journal of gastroenterology = Journal canadien de gastroenterologie*. 2005;19(12):711-6.
- 239.Glimelius B, Hoffman K, Sjoden PO, Jacobsson G, Sellstrom H, Enander LK, et al. Chemotherapy improves survival and quality of life in advanced pancreatic and biliary cancer. *Annals of oncology : official journal of the European Society for Medical Oncology*. 1996;7(6):593-600.
- 240.Sharma A, Dwary AD, Mohanti BK, Deo SV, Pal S, Sreenivas V, et al. Best supportive care compared with chemotherapy for unresectable gall bladder cancer: a randomized controlled study. *Journal of clinical oncology : official journal of the American Society of Clinical Oncology*. 2010;28(30):4581-6.

241. Yonemoto N, Furuse J, Okusaka T, Yamao K, Funakoshi A, Ohkawa S, et al. A multi-center retrospective analysis of survival benefits of chemotherapy for unresectable biliary tract cancer. *Japanese journal of clinical oncology*. 2007;37(11):843-51.
242. Eckel F, Schmid RM. Chemotherapy in advanced biliary tract carcinoma: a pooled analysis of clinical trials. *British journal of cancer*. 2007;96(6):896-902.
243. Valle J, Wasan H, Palmer DH, Cunningham D, Anthoney A, Maraveyas A, et al. Cisplatin plus gemcitabine versus gemcitabine for biliary tract cancer. *The New England journal of medicine*. 2010;362(14):1273-81.
244. Okusaka T, Nakachi K, Fukutomi A, Mizuno N, Ohkawa S, Funakoshi A, et al. Gemcitabine alone or in combination with cisplatin in patients with biliary tract cancer: a comparative multicentre study in Japan. *British journal of cancer*. 2010;103(4):469-74.
245. Morizane C, Okusaka T, Mizusawa J, Katayama H, Ueno M, Ikeda M, et al. Randomized phase III study of gemcitabine plus S-1 combination therapy versus gemcitabine plus cisplatin combination therapy in advanced biliary tract cancer: A Japan Clinical Oncology Group study (JCOG1113, FUGA-BT). *JCO*. 2018;36(4):205-.
246. Kang JH LJ, Lee HW, Oh SY, Jang JS, Lee MA, Sohn BS, Yoon SY, Choi HJ, Hong JH, Kim MJ, Kim S, Park YS, Park JO, Lim HY. . Capecitabine plus oxaliplatin versus gemcitabine plus oxaliplatin as first-line therapy for advanced biliary tract cancers: a multicenter, open-label, randomized, phase III, noninferiority trial. *Ann Oncol*. 2019 May(1;30(5):788-795.).
247. Lamarca A, Palmer DH, Wasan HS, Ross PJ, Ma YT, Arora A, et al. Second-line FOLFOX chemotherapy versus active symptom control for advanced biliary tract cancer (ABC-06): a phase 3, open-label, randomised, controlled trial. *Lancet Oncol*. 2021;22(5):690-701.
248. Jensen LH, Jakobsen A. Combining biological agents and chemotherapy in the treatment of cholangiocarcinoma. *Expert review of anticancer therapy*. 2011;11(4):589-600.
249. Malka D, Cervera P, Foulon S, Trarbach T, de la Fouchardiere C, Boucher E, et al. Gemcitabine and oxaliplatin with or without cetuximab in advanced biliary-tract cancer (BINGO): a randomised, open-label, non-comparative phase 2 trial. *The Lancet Oncology*. 2014;15(8):819-28.
250. Le DT, Uram JN, Wang H, Bartlett BR, Kemberling H, Eyring AD, et al. PD-1 Blockade in Tumors with Mismatch-Repair Deficiency. *N Engl J Med*. 2015;372(26):2509-20.
251. Doherty M, Tam VC, McNamara MG, Hedley DW, Dhani NC, Chen EX, et al. Selumetinib (Sel) and cisplatin/gemcitabine (CisGem) for advanced biliary tract cancer (BTC): A randomized trial. *JCO*. 2018;36(15):4084-.
252. Sia D, Losic B, Moeini A, Cabellos L, Hao K, Reville K, et al. Massive parallel sequencing uncovers actionable FGFR2-PPHLN1 fusion and ARAF mutations in intrahepatic cholangiocarcinoma. *Nature communications*. 2015;6:6087.
253. Abou-Alfa GK, Sahai V, Hollebecque A, Vaccaro G, Melisi D, Al-Rajabi R, et al. Pemigatinib for previously treated, locally advanced or metastatic cholangiocarcinoma: a multicentre, open-label, phase 2 study. *Lancet Oncol*. 2020;21(5):671-84.
254. Marabelle A, Le DT, Ascierto PA, Di Giacomo AM, De Jesus-Acosta A, Delord JP, et al. Efficacy of Pembrolizumab in Patients With Noncolorectal High Microsatellite Instability/Mismatch Repair-Deficient Cancer: Results From the Phase II KEYNOTE-158 Study. *J Clin Oncol*. 2020;38(1):1-10.

255. Blair AB, Murphy A. Immunotherapy as a treatment for biliary tract cancers: A review of approaches with an eye to the future. *Current problems in cancer*. 2018;42(1):49-58.
256. Bang YJ, Doi T, Braud FD, Piha-Paul S, Hollebecque A, Razak ARA, et al. Safety and efficacy of pembrolizumab (MK-3475) in patients (pts) with advanced biliary tract cancer: Interim results of KEYNOTE-028. *European journal of cancer*. 2015;51:S112.
257. Kim RD, Chung V, Alese OB, El-Rayes BF, Li D, Al-Toubah TE, et al. A Phase 2 Multi-institutional Study of Nivolumab for Patients With Advanced Refractory Biliary Tract Cancer. *JAMA Oncol*. 2020;6(6):888-94.
258. Mosele F, Remon J, Mateo J, Westphalen CB, Barlesi F, Lolkema MP, et al. Recommendations for the use of next-generation sequencing (NGS) for patients with metastatic cancers: a report from the ESMO Precision Medicine Working Group. *Ann Oncol*. 2020;31(11):1491-505.
259. Rizvi S, Gores GJ. Emerging molecular therapeutic targets for cholangiocarcinoma. *Journal of hepatology*. 2017;67(3):632-44.
260. Chun YS, Javle M. Systemic and Adjuvant Therapies for Intrahepatic Cholangiocarcinoma. *Cancer control : journal of the Moffitt Cancer Center*. 2017;24(3):1073274817729241.
261. Cloyd JM, Chun YS, Ikoma N, Vauthey JN, Aloia TA, Cuddy A, et al. Clinical and Genetic Implications of DNA Mismatch Repair Deficiency in Biliary Tract Cancers Associated with Lynch Syndrome. *Journal of gastrointestinal cancer*. 2018;49(1):93-6.
262. Pellino A, Loupakis F, Cadamuro M, Dadduzio V, Fassan M, Guido M, et al. Precision medicine in cholangiocarcinoma. *Translational gastroenterology and hepatology*. 2018;3:40.
263. Ott PA, Bang YJ, Piha-Paul SA, Razak ARA, Bennouna J, Soria JC, et al. T-Cell-Inflamed Gene-Expression Profile, Programmed Death Ligand 1 Expression, and Tumor Mutational Burden Predict Efficacy in Patients Treated With Pembrolizumab Across 20 Cancers: KEYNOTE-028. *Journal of clinical oncology : official journal of the American Society of Clinical Oncology*. 2019;37(4):318-27.
264. Mazzaferro V, El-Rayes BF, Droz Dit Busset M, Cotsoglou C, Harris WP, Damjanov N, et al. Derazantinib (ARQ 087) in advanced or inoperable FGFR2 gene fusion-positive intrahepatic cholangiocarcinoma. *Br J Cancer*. 2019;120(2):165-71.
265. Abou-Alfa G, Mercade T, Javle M, Kelley R, Lubner S, Adeva J, et al. LBA10_PRC1arIDHy: A global, phase III, randomized, double-blind study of ivosidenib (IVO) vs placebo in patients with advanced cholangiocarcinoma (CC) with an isocitrate dehydrogenase 1 (IDH1) mutation. *Annals of Oncology*. 2019;30.
266. Hyman DM, Piha-Paul SA, Won H, Rodon J, Saura C, Shapiro GI, et al. HER kinase inhibition in patients with HER2- and HER3-mutant cancers. *Nature*. 2018;554(7691):189-94.
267. Javle M, Churi C, Kang HC, Shroff R, Janku F, Surapaneni R, et al. HER2/neu-directed therapy for biliary tract cancer. *J Hematol Oncol*. 2015;8:58.
268. Golan T, Raitzes-Gurevich M, Kelley RK, Bocobo AG, Borgida A, Shroff RT, et al. Overall Survival and Clinical Characteristics of BRCA-Associated Cholangiocarcinoma: A Multicenter Retrospective Study. *Oncologist*. 2017;22(7):804-10.
269. Westphalen CB, Preinfalk A, Kruger S, Haas M, Renz BW, Riener MO, et al. Neurotrophic tropomyosin receptor kinase (NTRK) and nerve growth factor (NGF) are not expressed in Caucasian patients with biliary tract cancers: pooled data from three independent cohorts. *Clin Transl Oncol*. 2019;21(8):1108-11.

270. Kopek N, Holt MI, Hansen AT, Hoyer M. Stereotactic body radiotherapy for unresectable cholangiocarcinoma. *Radiotherapy and oncology : journal of the European Society for Therapeutic Radiology and Oncology*. 2010;94(1):47-52.
271. Tse RV, Hawkins M, Lockwood G, Kim JJ, Cummings B, Knox J, et al. Phase I study of individualized stereotactic body radiotherapy for hepatocellular carcinoma and intrahepatic cholangiocarcinoma. *Journal of clinical oncology : official journal of the American Society of Clinical Oncology*. 2008;26(4):657-64.
272. Barney BM, Olivier KR, Miller RC, Haddock MG. Clinical outcomes and toxicity using stereotactic body radiotherapy (SBRT) for advanced cholangiocarcinoma. *Radiation oncology (London, England)*. 2012;7:67-717X-7-67.
273. Polistina FA, Guglielmi R, Baiocchi C, Francescon P, Scalchi P, Febbraro A, et al. Chemoradiation treatment with gemcitabine plus stereotactic body radiotherapy for unresectable, non-metastatic, locally advanced hilar cholangiocarcinoma. Results of a five year experience. *Radiotherapy and oncology : journal of the European Society for Therapeutic Radiology and Oncology*. 2011;99(2):120-3.
274. Frakulli R, Buwenge M, Macchia G, Cammelli S, Deodato F, Cilla S, et al. Stereotactic body radiation therapy in cholangiocarcinoma: a systematic review. *Br J Radiol*. 2019;92(1097):20180688.
275. Dansk Lever-Galdevejscancer Gruppe. Nationale Kliniske retningslinjer 2007 [Available from: <http://www.gicancer.dk/>].
276. Keane FK, Zhu AX, Hong TS. Radiotherapy for Biliary Tract Cancers. *Seminars in radiation oncology*. 2018;28(4):342-50.
277. Shinchi H, Takao S, Nishida H, Aikou T. Length and quality of survival following external beam radiotherapy combined with expandable metallic stent for unresectable hilar cholangiocarcinoma. *Journal of surgical oncology*. 2000;75(2):89-94.
278. Shinohara ET, Mitra N, Guo M, Metz JM. Radiation therapy is associated with improved survival in the adjuvant and definitive treatment of intrahepatic cholangiocarcinoma. *International journal of radiation oncology, biology, physics*. 2008;72(5):1495-501.
279. Shinohara ET, Mitra N, Guo M, Metz JM. Radiotherapy is associated with improved survival in adjuvant and palliative treatment of extrahepatic cholangiocarcinomas. *International journal of radiation oncology, biology, physics*. 2009;74(4):1191-8.
280. Wu ZF, Zhang HB, Yang N, Zhao WC, Fu Y, Yang GS. Postoperative adjuvant transcatheter arterial chemoembolisation improves survival of intrahepatic cholangiocarcinoma patients with poor prognostic factors: results of a large monocentric series. *European journal of surgical oncology : the journal of the European Society of Surgical Oncology and the British Association of Surgical Oncology*. 2012;38(7):602-10.
281. Zhao Q, Qian S, Zhu L, Qu XD, Zhang W, Yan ZP, et al. Transcatheter arterial chemoembolization with gemcitabine and oxaliplatin for the treatment of advanced biliary tract cancer. *OncoTargets and therapy*. 2015;8:595-600.
282. Fu Y, Yang W, Wu W, Yan K, Xing BC, Chen MH. Radiofrequency ablation in the management of unresectable intrahepatic cholangiocarcinoma. *Journal of vascular and interventional radiology : JVIR*. 2012;23(5):642-9.
283. Giorgio A, Calisti G, De Stefano G, Farella N, Di Sarno A, Amendola F, et al. Radiofrequency ablation for intrahepatic cholangiocarcinoma: retrospective analysis of a single centre experience. *Anticancer Research*. 2011;31(12):4575-80.

284. Haidu M, Dobrozemsky G, Schullian P, Widmann G, Klaus A, Weiss H, et al. Stereotactic radiofrequency ablation of unresectable intrahepatic cholangiocarcinomas: a retrospective study. *Cardiovascular and interventional radiology*. 2012;35(5):1074-82.
285. Kim JH, Won HJ, Shin YM, Kim KA, Kim PN. Radiofrequency ablation for the treatment of primary intrahepatic cholangiocarcinoma. *AJR American journal of roentgenology*. 2011;196(2):W205-9.
286. Xu HX, Wang Y, Lu MD, Liu LN. Percutaneous ultrasound-guided thermal ablation for intrahepatic cholangiocarcinoma. *The British journal of radiology*. 2012;85(1016):1078-84.
287. Han K, Ko HK, Kim KW, Won HJ, Shin YM, Kim PN. Radiofrequency ablation in the treatment of unresectable intrahepatic cholangiocarcinoma: systematic review and meta-analysis. *Journal of vascular and interventional radiology : JVIR*. 2015;26(7):943-8.
288. Mensah ET, Martin J, Topazian M. Radiofrequency ablation for biliary malignancies. *Current opinion in gastroenterology*. 2016;32(3):238-43.
289. Kamphues C, Seehofer D, Colletini F, Bahra M, Neuhaus P, Wust P, et al. Preliminary experience with CT-guided high-dose rate brachytherapy as an alternative treatment for hepatic recurrence of cholangiocarcinoma. *HPB : the official journal of the International Hepato Pancreato Biliary Association*. 2012;14(12):791-7.
290. Schnapauff D, Denecke T, Grieser C, Colletini F, Seehofer D, Sinn M, et al. Computed tomography-guided interstitial HDR brachytherapy (CT-HDRBT) of the liver in patients with irresectable intrahepatic cholangiocarcinoma. *Cardiovascular and interventional radiology*. 2012;35(3):581-7.
291. Shinohara ET, Guo M, Mitra N, Metz JM. Brachytherapy in the treatment of cholangiocarcinoma. *International journal of radiation oncology, biology, physics*. 2010;78(3):722-8.
292. Valek V, Kysela P, Kala Z, Kiss I, Tomasek J, Petera J. Brachytherapy and percutaneous stenting in the treatment of cholangiocarcinoma: a prospective randomised study. *European Journal of Radiology*. 2007;62(2):175-9.
293. Stein DE, Heron DE, Rosato EL, Anne PR, Topham AK. Positive microscopic margins alter outcome in lymph node-negative cholangiocarcinoma when resection is combined with adjuvant radiotherapy. *American journal of clinical oncology*. 2005;28(1):21-3.
294. Wang EA, Broadwell SR, Bellavia RJ, Stein JP. Selective internal radiation therapy with SIR-Spheres in hepatocellular carcinoma and cholangiocarcinoma. *Journal of gastrointestinal oncology*. 2017;8(2):266-78.
295. Hoffmann RT, Paprottka PM, Schon A, Bamberg F, Haug A, Durr EM, et al. Transarterial hepatic yttrium-90 radioembolization in patients with unresectable intrahepatic cholangiocarcinoma: factors associated with prolonged survival. *Cardiovascular and interventional radiology*. 2012;35(1):105-16.
296. Ibrahim SM, Mulcahy MF, Lewandowski RJ, Sato KT, Ryu RK, Masterson EJ, et al. Treatment of unresectable cholangiocarcinoma using yttrium-90 microspheres: results from a pilot study. *Cancer*. 2008;113(8):2119-28.
297. Saxena A, Bester L, Chua TC, Chu FC, Morris DL. Yttrium-90 radiotherapy for unresectable intrahepatic cholangiocarcinoma: a preliminary assessment of this novel treatment option. *Annals of surgical oncology*. 2010;17(2):484-91.
298. Shaker TM, Chung C, Varma MK, Doherty MG, Wolf AM, Chung MH, et al. Is there a role for Yttrium-90 in the treatment of unresectable and metastatic intrahepatic cholangiocarcinoma? *American Journal of Surgery*. 2018;215(3):467-70.

- 299.Hong TS, Wo JY, Yeap BY, Ben-Josef E, McDonnell EI, Blaszkowsky LS, et al. Multi-Institutional Phase II Study of High-Dose Hypofractionated Proton Beam Therapy in Patients With Localized, Unresectable Hepatocellular Carcinoma and Intrahepatic Cholangiocarcinoma. *Journal of clinical oncology : official journal of the American Society of Clinical Oncology*. 2016;34(5):460-8.
- 300.Makita C, Nakamura T, Takada A, Takayama K, Suzuki M, Ishikawa Y, et al. Clinical outcomes and toxicity of proton beam therapy for advanced cholangiocarcinoma. *Radiation oncology (London, England)*. 2014;9:26-717X-9-26.
- 301.Kamphues C, Seehofer D, Eisele RM, Denecke T, Pratschke J, Neumann UP, et al. Recurrent intrahepatic cholangiocarcinoma: single-center experience using repeated hepatectomy and radiofrequency ablation. *Journal of hepato-biliary-pancreatic sciences*. 2010;17(4):509-15.

5. Metode

DLGCG's styregruppe vil samles 1 gang om året mhp. revision af retningslinjerne. Ved afgørende gennembrud i diagnostik og behandling vil retningslinjerne kunne ændres oftere.

Litteratursøgning

Litteraturen er fremsøgt ad hoc. Dette afsnit uddybes ved næste opdatering.

Litteraturgennemgang

Rapportens videnskabelige evidens er graderet i seks niveauer og anbefalingerne i tre styrker.

Videnskabelig evidens:

Ia Metaanalyse af randomiserede, kontrollerede undersøgelser

Ib Mindst en randomiseret, kontrolleret undersøgelse

Ila Mindst en god, kontrolleret, ikke-randomiseret undersøgelse

Ilb Mindst en anden type, god, lignende, eksperimentel, ikke-randomiseret undersøgelse

III Gode deskriptive undersøgelser

IV Ekspertkomite eller velestimerede autoriteter

Styrke af anbefalinger:

A - Kræver mindst en randomiseret undersøgelse blandt flere gode undersøgelser, som alle er grundlæggende for anbefalingen (Ia, Ib)

B - Kræver gode, kliniske undersøgelser som grundlag for anbefalingen (Ila, Ilb, III)

C - Kræver ekspertkomite eller autoritet, men siger, at der ikke findes gode kliniske undersøgelser som grundlag (IV)

Formulering af anbefalinger

Der er i formulering af anbefalingerne lagt vægt på et aktivt sprog, herunder brugen af kan, bør og skal. Gruppen har i fællesskab formuleret anbefalingerne og godkendt disse.

Interessentinvolvering

Der er i denne omgang ikke involveret patienter eller øvrige interessenter foruden DLGCG.

Høring

Alle relevante parter i DLGCG er hørt og har haft mulighed for at kommentere på retningslinjen. DLGCG's styregruppe samles en gang om året mhp. revision af retningslinjerne. Ved afgørende gennembrud i diagnostik og behandling vil retningslinjerne ændres oftere.

Godkendelse

Faglig godkendelse: 1. marts 2023

Administrativ godkendelse: 24. april. 2023

Anbefalinger, der udløser betydelig merudgift

Ingen af retningslinjens anbefalinger vurderes at udløse betydelig merudgift.

Behov for yderligere forskning

Ej anført.

Forfattere og habilitet

Retningslinjerne er udarbejdet af:

Repræsentanter godkendt af Dansk Kirurgisk Selskab:

- Peter Nørgaard Larsen, Redaktør, Rigshospitalet
- Allan Rasmussen, Rigshospitalet
- Nicolai Schultz, Rigshospitalet
- Frank Viborg Mortensen, Århus Universitetshospital
- Anders Riegels Knudsen, Århus Universitetshospital
- Mogens Stender, Ålborg Universitetshospital
- Mogens Sall, Ålborg Universitetshospital
- Torsten Pless, Odense Universitetshospital

Repræsentanter godkendt af Dansk Selskab for Klinisk Onkologi:

- Kirsten Vistisen, Herlev Universitetshospital
- Finn Ole Larsen, Herlev Universitetshospital
- Britta Weber, Århus Universitetshospital
- Hanna Rahbek Mortensen, Århus Universitetshospital
- Anders Kindberg Boysen, Århus Universitetshospital
- Morten Ladekarl, Ålborg Universitetshospital
- Signe Risum, Rigshospitalet
- Lars Henrik Jensen, Vejle Sygehus

Repræsentanter godkendt af Dansk Radiologisk Selskab

- Eva Fallentin Rigshospitalet

Repræsentanter godkendt af Dansk Patologi Selskab

- Gro Willemoie, Rigshospitalet
- Stephen Hamilton, Århus Universitetshospital

Repræsentanter godkendt af Dansk Selskab for Gastroenterologi og Hepatologi

- Mette Kjær, Rigshospitalet
- Henning Grønæk, Aarhus Universitetshospital
- Gerda Villadsen, Aarhus Universitetshospital

Repræsentanter godkendt af Dansk Selskab for Klinisk Fysiologi og Nuklearmedicin

- Annika Loft, Rigshospitalet

DLGCG's Sekretariatet

- Schultz, Rigshospitalet

Den enkelte deltager har deltaget i DLGCG's cholangiocarcinom-seminarer og/eller aktivt bidraget med indlæg til retningslinjerne og/eller læst korrektur på retningslinjerne og efterfølgende godkendt dem.

København 06.10.2020

Peter Nørgaard Larsen, Kirurgisk Klinik C, Rigshospitalet

Jf. [Habilitetspolitikken](#) henvises til deklaration via Lægemiddelstyrelsens hjemmeside for detaljerede samarbejdsrelationer: <https://laegemiddelstyrelsen.dk/da/godkendelse/sundhedspersoners-tilknytning-til-virksomheder/lister-over-tilknytning-til-virksomheder/apotekere,-laeger,-sygeplejersker-og-tandlaeger>

Plan for opdatering

DLGCG's styregruppe vil samles 1 gang om året mhp. revision af retningslinjerne. Ved afgørende gennembrud i diagnostik og behandling vil retningslinjerne kunne ændres oftere.

Version af retningslinjeskabelon

Retningslinjen er udarbejdet i version 9.3 af skabelonen.

6. Monitorering

Dette afsnit bliver opdateret i næste version af retningslinjen

7. Bilag

Det er ingen bilag i denne version af retningslinjen.

8. Om denne kliniske retningslinje

Denne kliniske retningslinje er udarbejdet i et samarbejde mellem Danske Multidisciplinære Cancer Grupper (DMCG.dk) og Regionernes Kliniske Kvalitetsudviklingsprogram (RKKP). Indsatsen med retningslinjer er forstærket i forbindelse med Kræftplan IV og har til formål at understøtte en evidensbaseret kræftindsats af høj og ensartet kvalitet i Danmark. Det faglige indhold er udformet og godkendt af den for sygdommen relevante DMCG. Sekretariatet for Kliniske Retningslinjer på Kræftområdet har foretaget en administrativ godkendelse af indholdet. Yderligere information om kliniske retningslinjer på kræftområdet kan findes på:

www.dmcg.dk/kliniske-retningslinjer

Retningslinjen er målrettet klinisk arbejdende sundhedsprofessionelle i det danske sundhedsvæsen og indeholder systematisk udarbejdede udsagn, der kan bruges som beslutningsstøtte af fagpersoner og patienter, når de skal træffe beslutning om passende og korrekt sundhedsfaglig ydelse i specifikke kliniske situationer.

De kliniske retningslinjer på kræftområdet har karakter af faglig rådgivning. Retningslinjerne er ikke juridisk bindende, og det vil altid være det faglige skøn i den konkrete kliniske situation, der er afgørende for beslutningen om passende og korrekt sundhedsfaglig ydelse. Der er ingen garanti for et succesfuldt behandlingsresultat, selvom sundhedspersoner følger anbefalingerne. I visse tilfælde kan en behandlingsmetode med lavere evidensstyrke være at foretrække, fordi den passer bedre til patientens situation.

Retningslinjen indeholder, ud over de centrale anbefalinger (kapitel 1 – quick guide), en beskrivelse af grundlaget for anbefalingerne – herunder den tilgrundliggende evidens (kapitel 3), referencer (kapitel 4) og anvendte metoder (kapitel 5).

Anbefalinger mærket A baserer sig på stærkeste evidens og anbefalinger mærket D baserer sig på svageste evidens. Yderligere information om styrke- og evidensvurderingen, der er udarbejdet efter "[Oxford Centre for Evidence-Based Medicine Levels of Evidence and Grades of Recommendations](#)", findes her:

Generelle oplysninger om bl.a. patientpopulationen (kapitel 2) og retningslinjens tilblivelse (kapitel 5) er også beskrevet i retningslinjen. Se indholdsfortegnelsen for sidehenvisning til de ønskede kapitler.

Retningslinjeskabelonen er udarbejdet på baggrund af internationale kvalitetskrav til udvikling af kliniske retningslinjer som beskrevet af både [AGREE II](#), [GRADE](#) og [RIGHT](#).

For information om Sundhedsstyrelsens kræftpakker – beskrivelse af hele standardpatientforløbet med angivelse af krav til tidspunkter og indhold – se for det relevante sygdomsområde: <https://www.sst.dk/>

Denne retningslinje er udarbejdet med økonomisk støtte fra Sundhedsstyrelsen (Kræftplan IV) og RKKP.